This is a digital copy of a book that was preserved for generations on library shelves before it was carefully scanned by Google as part of a project to make the world's books discoverable online.

It has survived long enough for the copyright to expire and the book to enter the public domain. A public domain book is one that was never subject to copyright or whose legal copyright term has expired. Whether a book is in the public domain may vary country to country. Public domain books are our gateways to the past, representing a wealth of history, culture and knowledge that's often difficult to discover.

Marks, notations and other marginalia present in the original volume will appear in this file - a reminder of this book's long journey from the publisher to a library and finally to you.

Usage guidelines

Google is proud to partner with libraries to digitize public domain materials and make them widely accessible. Public domain books belong to the public and we are merely their custodians. Nevertheless, this work is expensive, so in order to keep providing this resource, we have taken steps to prevent abuse by commercial parties, including placing technical restrictions on automated querying.

We also ask that you:

+ *Make non-commercial use of the files* We designed Google Book Search for use by individuals, and we request that you use these files for personal, non-commercial purposes.

+ *Refrain from automated querying* Do not send automated queries of any sort to Google's system: If you are conducting research on machine translation, optical character recognition or other areas where access to a large amount of text is helpful, please contact us. We encourage the use of public domain materials for these purposes and may be able to help.

+ *Maintain attribution* The Google "watermark" you see on each file is essential for informing people about this project and helping them find additional materials through Google Book Search. Please do not remove it.

+ *Keep it legal* Whatever your use, remember that you are responsible for ensuring that what you are doing is legal. Do not assume that just because we believe a book is in the public domain for users in the United States, that the work is also in the public domain for users in other countries. Whether a book is still in copyright varies from country to country, and we can't offer guidance on whether any specific use of any specific book is allowed. Please do not assume that a book's appearance in Google Book Search means it can be used in any manner anywhere in the world. Copyright infringement liability can be quite severe.

About Google Book Search

Google's mission is to organize the world's information and to make it universally accessible and useful. Google Book Search helps readers discover the world's books while helping authors and publishers reach new audiences. You can search through the full text of this book on the web at `http://books.google.com/`

HC 2XDP G

E. Escat

Maladies du Pharynx

Traité médico-chirurgical

Georges CARRÉ & C. NAUD, Éditeurs

Digitized by Google

A20.G.1901.2

Harvard Medical School
Library

The Gift of

Boston Medical Library

Digitized by Google

Digitized by Google

Digitized by Google

Digitized by Google

Digitized by Google

TRAITÉ MÉDICO-CHIRURGICAL

DES

MALADIES DU PHARYNX

NASO-PHARYNX

ORO-PHARYNX — LARYNGO-PHARYNX

Digitized by Google

CHARTRES. — IMPRIMERIE DURAND, RUE FULBERT

Digitized by Google

TRAVAUX DU MÊME AUTEUR

Évolution et transformations anatomiques de la cavité naso-pharyngienne (*thèse*, Paris, 1894).

L'aponévrose de la cavité naso-pharyngienne et l'espace rétro-pharyngé (*Presse médicale*, 15 juin 1895. — 2e édition revue in *Archives médicales de Toulouse*, 1er et 15 septembre 1895).

Indications et contre-indications de l'ablation de l'amygdale de Luschka (*Archives médicales de Toulouse*, 15 février 1895).

Sinusite maxillaire caséeuse (*Archives médicales de Toulouse*, 15 février 1896).

Amygdalite linguale phlegmoneuse (*Revue hebdomadaire de laryngologie*, 1er février 1896).

De l'otite moyenne aiguë suppurée avec voussure du secteur postéro-supérieur de la membrane du tympan (*Arch. internat. de laryngologie*, juillet-août 1895).

Deux observations de sarcome du larynx (in *thèse* de Grand, Toulouse, 1896).

Sténose congénitale des fosses nasales et du naso-pharynx (*Archiv. internat. de laryngologie*, 1896).

La laryngoscopie chez l'enfant (méthode nouvelle) (*Archiv. internat. de laryngologie*, 1896).

Éclairage par contact du sinus maxillaire ou éclairage rétro-maxillaire (*Bull. et Mém. de la Soc. fr. de laryngologie*, 1897).

Pathologie de l'amygdale linguale et de la base de la langue (*Rapport présenté à la Soc. fr. de laryngologie*, in *Bull. et Mém.*, 1898).

Procédé simple permettant de réséquer le cartilage nasal dévié sans perforer la cloison (*Arch. internat. de laryngologie*, 1898).

Zona pharyngien symétrique chez un tabétique (*Arch. intern. de laryngologie*, mai-juin 1899).

Un cas de méralgie paresthésique de Roth (*paresthésie du fémoro-cutané externe*) (*Revue neurologique*, 1895).

Écoulement spontané de liquide céphalo-rachidien par le conduit auditif externe ; fistule congénitale probable (*Arch. intern. de laryngologie*, 1897).

Maladie de Basedow et automatisme ambulatoire hystérique (*Tribune médicale*, 1892).

Maladie de Basedow et alcoolisme chronique (in *thèse* de Boëteau. Paris, 1892).

Digitized by Google

Hallucinations de l'ouïe et dépression mélancolique consécutives à l intoxication par le sulfure de carbone (in *thèse* de J. Bonnet. Paris, 1892).

Adénome du voile du palais (*Arch. prov. de chirurgie*, 1897).

Comment on doit arrêter une épistaxis (*Arch. méd. de Toulouse*, 1899).

Tubage sans surveillance permanente (44 observations) (*Arch. internat. de laryngologie*, mars-avril 1899).

La pratique du tubage dans la clientèle (*Presse médicale*, septembre 1899).

Extraction des fibromes naso-pharyngiens par les voies naturelles (*Congrès de laryngologie de Barcelone*, 20 septembre 1899. — *Arch. intern. de laryngologie*, 1900, et dans la *Oto-rino-laringologia española*, febrero 1900).

Hémorragies et hémostase du pharynx (*Arch. méd. de Toulouse*, 15 novembre 1899).

Manœuvres externes appliquées aux tubages difficiles (*Congrès international de Paris*, août 1900).

Des arthrites laryngées (*Congrès international de Paris*, août 1900).

Digitized by Google

TRAITÉ MÉDICO-CHIRURGICAL

DES

MALADIES DU PHARYNX

NASO-PHARYNX

ORO-PHARYNX — LARYNGO-PHARYNX

PAR

E. ESCAT

PRÉFACE DU Dr LUBET-BARBON

PARIS

GEORGES CARRÉ ET C. NAUD, ÉDITEURS

3, RUE RACINE, 3

—

1901

Digitized by Google

LIBRARY OF THE
Exchange
Boston Medical
Library
1921
HARVARD MEDICAL SCHOOL

20.G.1901.2

2284

Digitized by Google

PRÉFACE

Je dois l'avantage de présenter ce livre au public à ce que j'ai encouragé les débuts du Dr Escat dans la branche médicale qu'il honore, et il m'est permis d'en tirer vanité. Mais ni le livre ni l'homme n'avaient besoin de cette formalité.

Celui-ci est bien connu de tous ceux qui, suivant les progrès constants de notre spécialité, ont remarqué le souci de mieux faire qui caractérise toutes les communications de notre confrère. Quant au livre, s'il est nouveau pour le lecteur, il a déjà été applaudi par les auditeurs du cours que M. Escat fait depuis six ans aux élèves de la Faculté de médecine de Toulouse. Pendant ce laps de temps, tout le cycle oto-laryngologique a été parcouru par lui. La partie qui constitue ce volume a été présentée sous sa première forme en 1896 et refondue en 1899. C'est donc presque à une troisième édition que nous en sommes. Le voici sous son état définitif, mûri et remanié à chaque instant, mis au point grâce à tout ce que la science et l'expérience ont pu apprendre à un observateur érudit.

Ce n'est pas seulement un livre appris, c'est un livre vu : les questions y sont traitées par quelqu'un qui apporte ses idées personnelles, ses schémas, ses instruments, ses observations, ses figures. Telle il comprend la pathologie du pharynx, telle il nous la donne. Par cela il est original, et aussi parce qu'il offre dans sa composition cette parti-

Digitized by Google

cularité singulière et nouvelle qu'il est un traité COMPLET des maladies du pharynx et qu'il satisfait en même temps le spécialiste et le médecin. M. Escat a pensé, et il a raison, que nous ne devions pas nous en tenir à connaître et à traiter les maladies chroniques de l'organe dont nous nous occupons, mais que rien de ce qui touche le pharynx ne devait nous être étranger.

Le spécialiste, en effet, non seulement doit pouvoir traiter et guérir, mais il doit encore, dans bien des cas, discuter des points de diagnostic difficile, faire accepter par des confrères médecins son opinion, et pour cela toutes les ressources de la pathologie médicale générale et locale doivent être à sa portée. De plus, et surtout en province, le praticien est un Maître Jacques qui doit tout savoir, à qui on demande beaucoup et qui doit être à la fois médecin et spécialiste pour toutes choses. Il trouvera dans ce livre de quoi répondre aux exigences de ses clients.

Nous autres, à côté de chapitres instructifs qui valent les meilleures monographies, celui des végétations adénoïdes par exemple, nous y trouverons de quoi compléter nos connaissances sur bien des points qui nous sont trop peu familiers. La pratique de M. Escat est beaucoup plus étendue que la nôtre, il est plus éclectique, moins confiné que nous dans l'étude d'une partie des maladies locales, il fait autant que nous, mais il sait plus que nous. Il faut le féliciter d'avoir su étendre le champ de son activité manuelle et intellectuelle et le remercier de nous faire profiter de son observation.

Aussi bien y a-t-il peu de points de l'économie où il faille autant observer et agir. Le pharynx est le carrefour où se croisent la voie respiratoire et la voie digestive ; tout ce qui s'y passe d'anormal doit embarrasser l'une ou l'autre de ces fonctions, souvent les deux. Si la pathologie de la première

Digitized by Google

enfance est gastro-intestinale, celle de la deuxième enfance est pharyngée. Un enfant a-t-il un de ces malaises passagers si fréquents chez lui, se présentant souvent avec l'éclat d'une grande pyrexie, ouvrez sa bouche et vous observerez chez lui une de ces nombreuses angines blanches ou rouges dont M. Escat nous donne la description et la pathogénie. Si l'oro-pharynx est indemne, pensez à l'adénoïdite, à cette amygdalite supérieure qui explique si bien ces trois jours de fièvre dont tant d'enfants sont pris sans qu'on ait pu jusqu'en ces derniers temps les rapporter à une cause certaine.

Enfin, la plupart des fièvres éruptives et infectieuses ne débutent-elles pas par cette place, angines de la scarlatine qui peuvent être toute la maladie, piqueté de la rougeole qui précède de deux jours l'éruption cutanée, diphtérie, affections à pneumocoques qui deviendront méningocoques, à streptocoques, origines des fièvres ganglionnaires et des adénites chroniques du cou. Si le pharynx est chroniquement obstrué, le nourrisson qui ne peut teter et respirer en même temps, maigrit avec rapidité, l'enfant dort avec fatigue un sommeil coupé d'accès de laryngite striduleuse, de terreurs nocturnes, de réveils en sursaut. Il ne fait jamais entrer dans sa poitrine le cube d'air nécessaire à l'hématose, d'où étiolement par anoxémie. La difficulté respiratoire établit chez lui une sorte de tirage dont les déformations thoraciques permanentes sont la conséquence, ainsi donc les infections lui font courir des dangers constants, l'obstruction le conduit à un arrêt de développement.

L'oreille aussi s'ouvre dans le pharynx, d'où la relation des surdités de l'enfance avec le mauvais état de cet organe : obstruction et infection agissent tour à tour, donnant du catarrhe tubaire aigu ou chronique, et des otites moyennes à répétition. La suppuration finit par s'installer dans la caisse

Digitized by Google

et peut de là rayonner à la ronde, adénites du cou, accidents septiques des vaisseaux, méningites de la base, abcès du cerveau.

L'oreille est le sens de relation par excellence, c'est par elle que nous recevons la plupart de nos connaissances. Si cette porte d'entrée est fermée, il s'ensuit un retard intellectuel et moral comparable à l'arrêt de développement physique que nous signalions tout à l'heure.

L'homme adulte porte la peine de tous ces accidents, mais il n'est pas à l'abri de nouvelles complications. Comme l'enfant, il a ses angines aiguës et il y joint la longue séquelle des pharyngites chroniques, la syphilis qui peut débuter par un chancre insidieux de l'amygdale et qui se diagnostique dans un grand nombre de cas par des plaques muqueuses pharyngées, la tuberculose qui établit son siège dans la région, et pour toutes les deux cette localisation est des plus dangereuses pour la contagion de la maladie.

Si l'on joint les troubles nerveux d'origine périphérique ou d'origine centrale, qui atteignent le pharynx, on comprendra combien l'observation et l'action se touchent et se commandent dans cette région. Nous trouverons dans ce livre toutes les indications à saisir et les moyens pratiques de les remplir.

LUBET-BARBON.

3 Août 1900.

Digitized by Google

ANATOMIE ET PHYSIOLOGIE CLINIQUES

Division topographique. — Le pharynx peut être divisé en trois étages superposés qui sont de haut en bas :

1° Le *naso-pharynx* (pharynx nasal, cavité naso-pharyngienne, arrière-cavité des fosses nasales, cavum) ;

2° L'*oro-pharynx* (pharynx oral, pharynx buccal) ;

3° Le *laryngo-pharynx* (pharynx laryngien).

Le pharynx s'étend donc de haut en bas de la voûte basilaire à l'orifice du larynx.

Les maladies observées entre ces deux limites extrêmes feront l'objet de notre étude ; car nous avons l'intention, contrairement à la méthode suivie par la plupart des auteurs classiques, de rapprocher dans ce manuel et de synthétiser les notions de pathologie propres à chacun de ces trois étages.

BOSTON MEDICAL LIBRARY APR 1 1901

Squelette osseux. — Le naso-pharynx est le seul étage du pharynx qui possède un squelette osseux ; ce squelette est représenté 1° par le corps du sphénoïde, l'apophyse basilaire et les portions adjacentes des rochers qui forment la voûte du naso-pharynx ; 2° par l'aile interne des apophyses ptérygoïdes qui forment la portion antérieure de ses parois latérales ; 3° par les premiers vertèbres cervicales qui forment sa paroi postérieure ; 4° enfin par le cadre osseux des choanes ou orifices postérieurs des fosses nasales qui répond à la paroi antérieure du naso-pharynx.

De la naissance à l'âge adulte les choanes s'accroissent surtout par leur diamètre vertical, aussi ces orifices circulaires à la naissance deviennent-ils de plus en plus ellipti-

Digitized by Google

ques au cours de l'accroissement squelettique (fig. 1); la cavité naso-pharyngienne a donc, toutes proportions gardées, beaucoup moins d'élévation chez l'enfant que chez l'adulte; elle est aussi moins élevée chez la femme que chez l'homme.

Cette particularité explique pourquoi chez l'enfant les

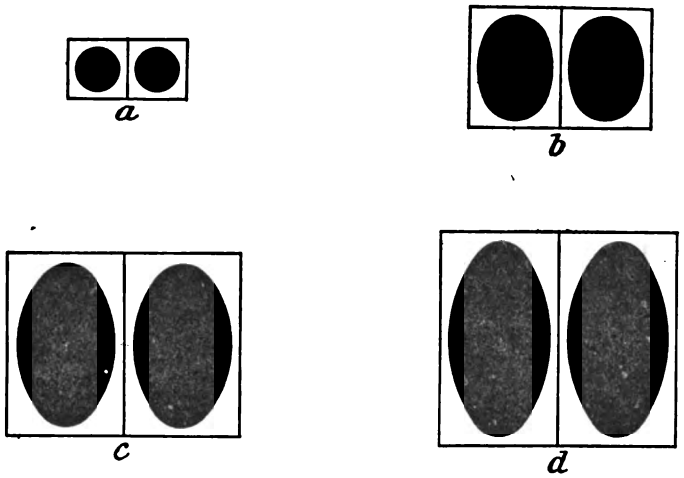

Fig. 1. — Schemas montrant les dimensions réelles des choanes.
a: nouveau-né. — *b*: enfant de 5 ans. — *c*: femme adulte. — *d*: homme adulte.

choanes sont plus facilement obstruées par les végétations adénoïdes que chez l'adulte.

Squelette fibreux. — Le pharynx est formé d'un sac fibreux qui lui sert de squelette et qui est suspendu à la voûte du pharynx.

Cette voûte n'est pas seulement constituée par l'apophyse basilaire et le corps du sphénoïde, mais aussi par la face inférieure des pyramides formées par les rochers, comme je l'ai montré dans mes recherches sur l'anatomie de cette région (1). Elle est recouverte d'une épaisse trame fibreuse

(1) Évolution et transformations anatomiques de la cavité naso-pharyngienne (*Thèse de Paris*, 1894).

Digitized by Google

qui, sur la région médiane, s'étale en éventail depuis le tubercule pharyngien jusqu'à la limite antérieure de la voûte, où elle pénètre dans l'articulation sphénoïdo-vomérienne.

Ce tissu fibreux, comme celui qui forme sur la paroi postérieure du pharynx les ligaments d'union des deux premières vertèbres avec l'occipital, est le point de départ habituel des fibromes naso-pharyngiens.

A la périphérie de ce plafond fibreux s'insère le sac squelettique du pharynx membraneux. Ce sac fibreux est solidement fixé à la voûte : sur la ligne médiane, par le *ligament suspenseur médian de Luschka,* origine supérieure du raphé postérieur du pharynx (fig. 2); sur les parties latérales, par un trousseau fibreux qui s'insère au cartilage de la trompe et au rocher et que j'ai proposé d'appeler le *ligament pétro-salpingo-pharyngien* (1).

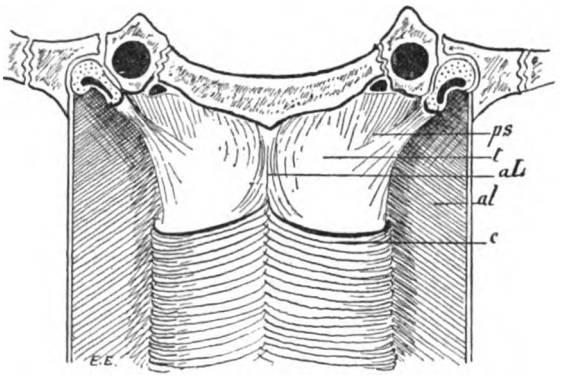

Fig. 2. — Attaches de la tunique fibreuse du pharynx à la base du crâne. (Coupe vertico-transversale passant immédiatement en arrière du raphé pharyngien.)

t : tunique fibreuse. — *al* : aponévrose latérale. — *aL* : ligament suspenseur médian de Luschka. — *ps* : ligament pétro-salpingo-laryngien. — *c* : constricteur supérieur du pharynx.

Espace rétro-pharyngé. — Entre la colonne vertébrale et le pharynx existe un espace celluleux, portion supérieure de l'espace rétro-viscéral bien connu aujourd'hui sous le terme d'*espace rétro-pharyngé.* Cet espace a une importance clinique

(1) Escat. L'Aponévrose de la cavité naso-pharyngienne et l'espace retro-pharyngé (*Presse médicale,* 15 juin 1895 et 2e édition modifiée, in *Archives méd. de Toulouse,* 1er et 15 sept. 1895).

Digitized by Google

considérable, car il est le territoire des abcès rétro-pharyngiens.

Sur une coupe horizontale pratiquée à la limite inférieure du naso-pharynx, on peut le voir limité :

En avant, par la tunique fibreuse du pharynx, en arrière, par l'aponévrose prévertébrale, sur les côtés par deux cloisons aponévrotiques latérales, sagittales, qui séparent cet espace de l'espace maxillo-pharyngien.

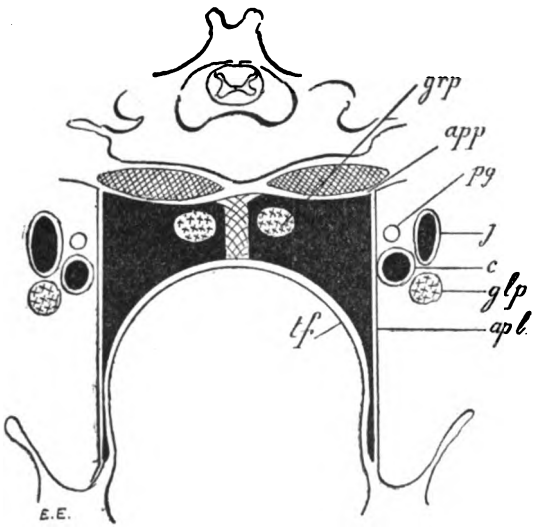

Fig. 3. — Coupe horizontale schématique de l'espace rétro-pharyngé.

tf : tunique fibreuse. — *apl* : aponévr. latérale. — *app* : aponévr. prévertébrale. — *grp* : ganglions rétro-pharyngiens. — *glp* : ganglions latéro-pharyngiens. — *c* : carotide. — *j* : jugulaire. — *pg* : pneumo-gastrique.

Sur la ligne médiane, et dans son étage naso-pharyngé seulement, cet espace est séparé en deux compartiments latéraux par les adhérences et la fusion du ligament de Luschka à l'aponévrose prévertébrale. De chaque côté du raphé siège un des deux ganglions rétro-pharyngiens de Gilette, origine de l'adéno-phlegmon rétro-pharyngien (fig. 3).

Muscles. — Nous croyons inutile d'insister sur les muscles du pharynx, dont l'étude longue et complexe ne saurait trouver sa place ici, nous nous contenterons de rappeler que les constricteurs pharyngiens superposés à la face externe de la tunique fibreuse et emboîtés partiellement les uns dans les autres de haut en bas se fixent par leurs insertions mo-

Digitized by Google

biles sur le raphé médian de la tunique fibreuse ; ces muscles peuvent ainsi, par les contractions de leurs fibres symétriques, diminuer la cavité oro et laryngo-pharyngienne ; en écartant la paroi postérieure de cette cavité de la colonne vertébrale, ils agrandissent l'espace rétro-pharyngé.

Muqueuse. — La muqueuse du naso-pharynx, cavité essentiellement et strictement respiratoire, est tapissée par un épithélium cylindrique vibratile ; celle de l'oro-pharynx et du laryngo-pharynx, cavités à la fois digestives et respiratoires, est au contraire recouverte d'un épithélium pavimenteux.

Toute la muqueuse pharyngée, dans ses trois étages, est pourvue de glandules acineuses mucipares dont l'état inflammatoire et l'hypersécrétion caractérisent les lésions catarrhales aiguës et chroniques du pharynx.

Ces glandules sont surtout nombreuses sur la face buccale du voile du palais ; dans la pharyngite catarrhale chronique, on peut voir la muqueuse de cette région recouverte d'un semis granulé très fin, formé par des gouttelettes transparentes de mucus qui émergent des orifices glandulaires et qui rappellent des grains de semoule.

Tissu adénoïde. — Mais l'élément anatomique le plus important pour celui qui s'intéresse à la pathologie du pharynx est le *tissu adénoïde,* qui s'étale en divers points de la muqueuse pharyngée sous forme *agminée* ou sous forme *dispersée* entre le chorion et le revêtement épithélial.

Les recherches de Retterer tendent à démontrer que ce tissu serait d'origine endodermique et non mésodermique comme on l'avait admis avant lui.

Le tissu adénoïde est formé lui-même d'une trame lymphoïde fondamentale pourvue de capillaires nombreux, d'artérioles et de veinules. Au sein de cette trame on distingue les follicules lymphoïdes formés d'un réticulum extrêmement fin, garni de corpuscules lymphatiques plus nombreux dans ce tissu que dans le tissu interfolliculaire et dont la multipli-

Digitized by Google

cation kariokinétique paraît très active. Chaque follicule est pourvu d'un réseau capillaire très fin à direction rayonnante (Frey) et d'un réseau lymphatique à canaux complètement clos (Retterer) (fig. 68).

Le tissu adénoïde forme des agglomérations dont les plus importantes, au nombre de quatre, constituent les amygdales.

Amygdales palatines (1re et 2e amygdales). — Les amygdales palatines ont la forme d'un ovoïde aplati ou d'une amande ; elles sont creusées de cavités souvent très profondes qui portent le nom de cryptes ; ces cryptes s'ouvrent à la surface de l'organe par des orifices circulaires, linéaires ou étoilés.

Dans leur cavité se déverse la sécrétion des glandules acineuses qui tapissent leurs parois.

Les cryptes jouent un rôle important dans la pathologie du pharynx : le catarrhe de la muqueuse pharyngienne localisé à ces cavités engendre une forme spéciale d'amygdalite chronique à laquelle on a donné le nom d'amygdalite lacunaire ou cryptique et qui est caractérisée par la formation de bouchons caséeux dans les cryptes.

L'amygdale palatine est fixée par sa face externe au fond d'une loge comprise entre le pilier antérieur et le pilier postérieur et qui porte le nom de *loge amygdalienne* ; au sommet de cette loge on distingue une petite dépression triangulaire limitée en avant et en arrière par la jonction du pilier antérieur au pilier postérieur, en bas par le sommet de l'amygdale.

Cette dépression, connue sous le nom de *fossette supratonsillaire,* conduit dans des cavités qu'il ne faut point confondre avec les cryptes, car elles s'en distinguent nettement.

Notre ami le Dr Roy nous a récemment montré, au laboratoire du Pr Charpy, quelques préparations très instructives où nous avons pu constater l'existence d'une poche située en avant de l'amygdale et formée par un repli muqueux, *plica triangularis de His.* Cette poche, *fossa triangularis,* profonde

Digitized by Google

de 1 à 2 centimètres, vient s'ouvrir en haut dans la fossette supratonsillaire (fig. 4).

Mais la *fossa triangularis* n'est pas le seul recessus ; d'après Killian, en effet, qui a étudié cette question, sur 100 malades de sa clinique et sur 105 pièces anatomiques, il existerait au niveau du hile de l'amygdale d'autres recessus qui s'enfonceraient entre le voile et l'amygdale et qui s'ouvriraient aussi dans la fossette supratonsillaire (1).

Tous ces diverticules peuvent devenir le siège de suppu-

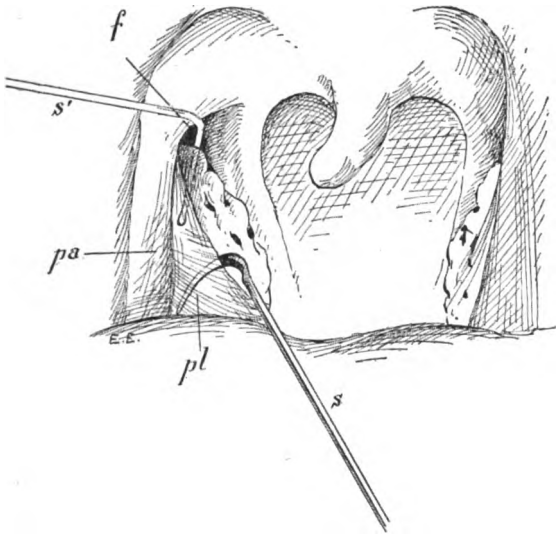

FIG. 4.

pl : *plica triangularis* de His. — *f* : fossette supra tonsillaire. — *pa* : pilier antérieur. — *s* : crochet à discission, engagé dans la *fossa triangularis*. — *s'* : stylet coudé engagé par la fossette supra tonsillaire dans un recessus du hile de l'amygdale.

rations enkystées, et il est fort possible, comme le pensent Killian et Roy, que le prétendu phlegmon péri-amygdalin, loin d'être formé dans le tissu cellulaire sous-staphylin, suivant la théorie ancienne, n'est autre chose qu'une suppuration de ces divers recessus.

---

(1) Archiv. für laryngologie., 7 Bd., 2 Heft., 1897.

Digitized by Google

Amygdale pharyngée (3e amygdale). — Cette amygdale, inconnue des anciens, avait été entrevue déjà par Winslow (1732) et par Santorini (1775) et décrite en France par Lacauchie (1853) quand Luschka (1868) en donna une description détaillée.

Mais le travail le plus important et le plus consciencieux sur cette matière est dû à Killian (1888) (1).

Nous avons nous-même étudié cet organe sur 42 sujets d'amphithéâtre d'âge très divers (*Thèse,* Paris, 1894).

Complètement formée vers l'âge de 6 mois, la troisième amygdale s'étale sur la voûte du pharynx, depuis les choanes en avant jusqu'au tubercule pharyngien en arrière, sur une surface à peu près quadrilatère. Ses cryptes, au lieu d'être utriculaires comme celles de l'amygdale palatine, affectent la forme de sillons rectilignes ou sinueux, qui convergent en arrière vers la région du tubercule pharyngien; la disposition radiée de ces sillons donne parfois à cette amygdale l'aspect d'une demi-corolle de composée ou d'un éventail. Le sillon médian le plus profond de tous porte le nom de *recessus medius* (fig. 5; *a*).

Son épaisseur normale est de 4 à 6 millimètres.

La 3e amygdale commence à s'atrophier normalement vers l'âge de 11 à 12 ans (fig. 5; *b*); la puberté achevée il ne reste plus de l'organe qu'un unique vestige, le *recessus medius*; ce recessus peut lui-même disparaître complètement chez l'adulte (fig. 5; *d*); quelquefois cependant il persiste sous forme de bourse de profondeur variable (de quelques millimètres à 1 centimètre) (fig. 5; *c*). C'est la *bourse pharyngée* dont le cul-de-sac est fixé au fond de la *fossette naviculaire* de l'apophyse basilaire; chez quelques rares sujets et surtout dans la race noire la fossette naviculaire peut être creusée elle-

(1) Morphologische Jarhbuch (1888).

Digitized by Google

même d'une profonde cavité, la *fossette pharyngienne* au fond de laquelle s'engage la bourse pharyngée (voir page 549).

L'amygdale pharyngée présente un grand intérêt au point de vue pathologique, car son hypertrophie constitue l'affection connue communément sous le nom de *végétations adénoïdes*.

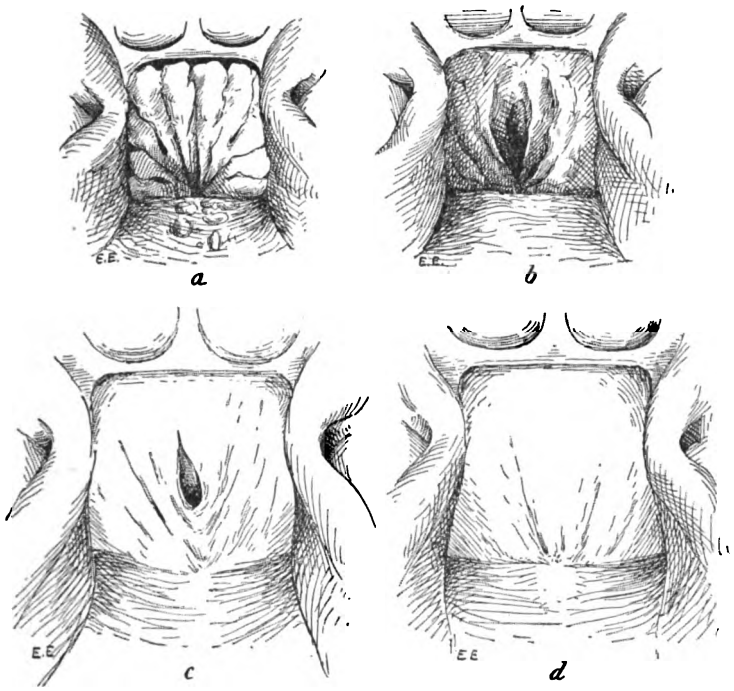

FIG. 5.

a : Voûte du pharynx avec amygdale pharyngée complètement développée (enfant de 3 ans). — *b* : voûte du pharynx avec amygdale pharyngée en voie d'atrophie (13 ans). — *c* : voûte du pharynx d'adulte avec amygdale pharyngée complètetement atrophiée ; on voit sur cette voûte l'orifice de la bourse pharyngée. — *d* : id., sans persistance de la bourse pharyngée.

Elle peut être atteinte aussi d'amygdalite lacunaire (Ruault, Brindel), mais plus rarement que l'amygdale palatine, ce qui s'explique, étant donnée la disposition de ses cryptes plus ouvertes et moins profondes.

La bourse pharyngée peut aussi être le point de départ de kystes.

Digitized by Google

Amygdale linguale (4e amygdale). — Chez l'enfant, l'amygdale linguale occupe toute la base de la langue, surface quadrilatère comprise d'avant en arrière entre le V lingual et les fossettes glosso-épiglottiques, s'étendant latéralement d'une amygdale palatine à l'autre (fig. 6).

Toute cette surface est complètement couverte par un tapis continu de follicules agglomérés, séparés par des rigoles circulaires. Ils présentent chacun un orifice de 1 millimètre de diamètre environ, conduisant dans une cavité ampullaire, véritable crypte de 2 ou 3 millimètres de profondeur.

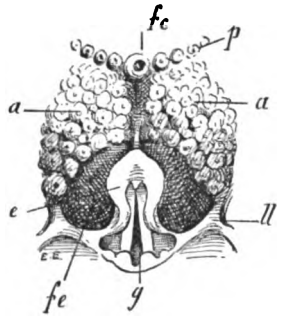

FIG. 6. — Amygdale linguale d'enfant.

fc : foramen cæcum. — *p* : papilles du V lingual. — *a* : follicules adénoïdes — *ll* : ligament glosso-épiglottique latéral. — *fe* : fossettes glosso-épiglottiques. — *g* : glotte. — *lm* : ligament glosso-épiglottique médian. — *e* : épiglotte.

La base de la langue est comme pavée de tous ces follicules, dont le nombre varie de 30 à 100.

La moyenne, d'après Ostmann, cité par Teulières, serait de 66.

Toute la muqueuse est doublée par une couche continue de tissu adénoïde, dans laquelle on remarque des follicules lymphoïdes comme dans les amygdales palatine et pharyngée ; cette couche a une épaisseur de 3 millimètres environ.

Vers l'âge de quatorze ans, la régression atrophique commence sur la ligne médiane, qui va du foramen cæcum au ligament glosso-épiglottique médian, et l'amygdale linguale semble divisée à partir de ce moment en deux moitiés symétriques.

Cette allée intermédiaire, désertée par les follicules, va sans cesse s'élargissant ; sa surface, très lisse, laisse apercevoir par transparence les veines superficielles de la base de la langue, qui étaient invisibles chez le jeune enfant, cachées chez lui sous l'épaisse couche des follicules.

L'amygdale, à l'âge de 20 ans, finit par être réduite à quel-

Digitized by Google

ques follicules lenticulaires, très discrets, d'une épaisseur moyenne de 2 millimètres, disposés en deux groupes symétriques, relégués dans l'angle postéro-externe de la surface quadrilatère qui forme la base de la langue (fig. 7).

C'est sur les bords antérieurs des fossettes glosso-épiglottiques et au voisinage de l'insertion inférieure du pilier antérieur que l'on aperçoit les derniers follicules qui ont échappé à l'évolution régressive et qui dans beaucoup de cas sont très petits et très rares, au point que l'atrophie semble complète.

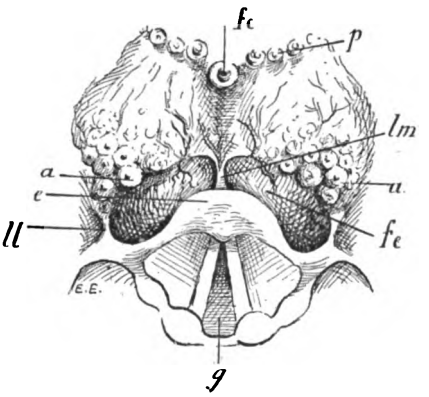

Fig. 7. — Amygdale linguale d'adulte.

Tel est l'état habituel que présente chez l'adulte l'amygdale linguale normale.

Les amygdales sont des organes essentiellement infantiles dont le rôle physiologique, encore problématique, n'est sûrement pas borné à la seule fonction phagocytaire ; ce rôle semble lié à la phase d'accroissement du sujet et paraît s'éteindre avec la puberté.

Amas dispersés de follicules adénoïdes. — En outre de ces quatre amygdales, il existe encore dans le pharynx du tissu adénoïde sous forme d'îlots dispersés.

C'est surtout sur la paroi pharyngienne postérieure que ces petites formations insulaires sont les plus évidentes, elles constituent des amygdales minuscules de forme hémisphérique ou hémi-ovoïde de 2 à 4 millimètres de diamètre.

Leur couleur normale chez l'enfant est gris-rosée ou ambrée.

Leur hypertrophie constitue ce qu'on est convenu d'appeler les *granulations du pharynx*.

Un groupe de follicules adénoïdes se montre assez con-

Digitized by Google

fluent chez l'enfant sur le bord postérieur du pavillon tubaire répondant à la saillie du cartilage de la trompe (fig. 25). Aussi Gerlach a-t-il désigné cette formation adénoïde : *amygdale tubaire*.

On a encore décrit des nappes diffuses de tissu adénoïde sur la face supérieure du voile du palais.

Fonction phagocytaire du tissu adénoïde. — Depuis les travaux de Metchnikoff on attribue au tissu adénoïde du pharynx une fonction phagocytaire spécialement active.

D'après l'auteur, il s'agit d'une digestion intracellulaire des microbes de la cavité bucco-pharyngienne par les leucocytes du tissu adénoïde ; le leucocyte *arrête, fixe* et *détruit* les micro-organismes et leurs toxines. Les amygdalites semblent n'être par conséquent que l'expression d'une réaction phagocytaire énergique et passagère, d'une lutte entre l'organisme et l'agent pathogène.

La réaction longtemps soutenue entraînerait l'hypertrophie chronique.

Anneau de Waldeyer. — L'ensemble des formations de tissu adénoïde constitue donc à l'entrée des voies digestives et respiratoires une première ligne de défense contre l'invasion microbienne.

Ce cercle porte le nom d'*anneau de Waldeyer*. Cette première ligne de défense est soutenue par une deuxième, représentée par les ganglions tributaires de tout le réseau lymphatique pharyngien (ganglions rétro-pharyngiens de Gilette, relevant particulièrement des lymphatiques naso-pharyngiens, ganglion sous-angulo-maxillaire de Chassaignac relevant surtout de l'amygdale palatine, ganglions de la bifurcation de la carotide, sous-sterno-mastoïdiens, parotidiens, sous-maxillaire médian, etc., tributaires des régions diverses du pharynx) (fig. 8).

L'agent pathogène figuré doit donc parcourir théoriquement deux étapes avant d'envahir la circulation générale, l'une pharyngée, l'autre ganglionnaire ; en résumé, il y a

Digitized by Google

lieu de reconnaître trois phases dans une infection d'origine gutturale : 1° d'infection pharyngée ; 2° d'infection ganglionnaire ; 3° d'infection générale.

Cet appareil de défense physiologique peut toutefois être inférieur à sa tâche et impuissant à arrêter l'invasion microbienne et la toxhémie, soit en raison de son insuffisance

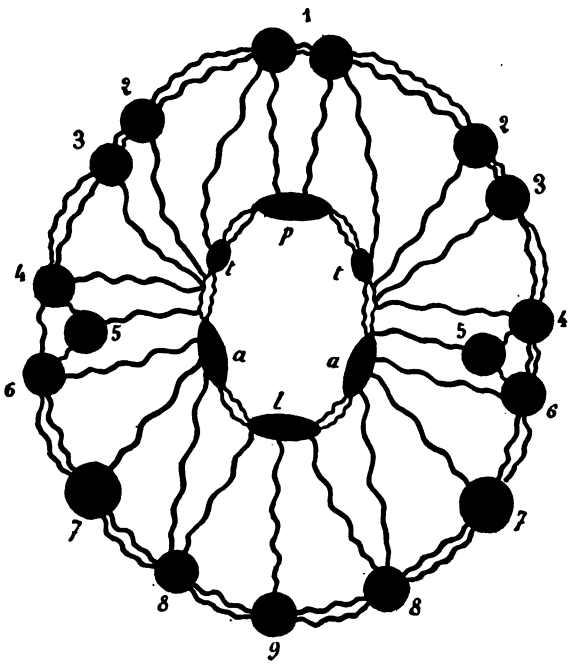

Fig. 8. — Schéma de l'anneau de Waldeyer.

a : amygdales palatines. — *p* : amygdale pharyngée. — *l* : amygdale linguale. — *t* : amygdales tubaires. — 1, ganglions rétro-pharyngiens. — 2, ganglions styloïdiens. — 3, ganglion latéro-pharyngien. — 4, ganglions rétro-sterno-mastoïdiens. — 5, ganglions de la bifurcation de la carotide. — 6, ganglions pré-sterno-mastoïdiens. — 7, ganglions sous-angulo-maxillaire ou de Chassaignac. — 8, ganglions juxta-hyoïdiens. — 9, ganglion sus-hyoïdien médian.

constitutionnelle, soit en raison de la virulence excessive de l'ennemi avec lequel il entre en lutte.

En dehors des infections gutturales classiques dont la diphtérie est le type, le pharynx peut encore servir de porte d'entrée à des infections très diverses, les unes générales : scarlatine, rhumatisme aigu, fièvre ganglionnaire, et peut-

Digitized by Google

être lymphadénie ; les autres viscérales : méningites tuberculeuses ou non spécifiques, abcès du cerveau, bronchopneumonie, etc.

Rôle du pharynx dans la respiration. — La vraie voie respiratoire est représentée par les fosses nasales et le nasopharynx et non par la bouche, aussi l'obstruction du nasopharynx apporte-t-elle une entrave considérable à la fonction.

L'air inspiré n'étant plus tamisé par les fosses nasales, ni soumis à l'action bactéricide du mucus nasal (Lermoyez et Wurtz) devient nocif pour les voies respiratoires ; l'oropharynx et le larynx sont d'ailleurs les premiers à en souffrir, car le passage continu par voie buccale d'un air froid et non stérilisé est une cause permanente d'irritation et d'infection.

Enfin l'occlusion du naso-pharynx par des végétations adénoïdes, cas le plus commun, s'accompagne d'insuffisance de l'hématose et d'arrêt de développement du thorax.

Rôle dans la phonation et l'articulation. — Le pharynx joue un rôle considérable dans la phonation et l'articulation.

Tout d'abord le voile du palais par ses mouvements d'élévation et d'abaissement contribue pour une large part à la formation de certaines voyelles et de certaines consonnes.

1° La paralysie du voile entraîne un trouble phonétique : la *rhinolalie ouverte* ou *nasonnement vrai,* caractérisée par une exagération de la résonance nasale ;

2° L'immobilisation du voile provoquée par l'hypertrophie énorme des amygdales palatines ou par un phlegmon amygdalien, empêche l'émission des gutturales *q, k, g* dur, *r,* c'est la *voix amygdalienne* ;

3° L'obstruction du naso-pharynx diminue et supprime même la résonance nasale, créant un troisième trouble phonétique, la *rhinolalie fermée* ou *stomatolalie*, caractérisée par l'impossibilité d'émettre les nasales *an, en, on* ; ce dernier

Digitized by Google

trouble est surtout accusé dans les végétations adénoïdes et les tumeurs du naso-pharynx ;

4° Enfin le pharynx tout entier joue dans l'émission de la voix chantée le rôle d'une puissante caisse de résonance, aussi toutes les lésions de cet organe entraînent-elles, chez les chanteurs, des troubles divers dont les principaux sont l'*altération du timbre* et la *diminution du volume de la voix.*

Rôle dans l'audition. — La fonction auditive a pour condition essentielle l'intégrité de la cavité naso-pharyngienne, et le libre fonctionnement des muscles du voile et du pharynx.

L'aération tubo-tympanique est en effet troublée par les maladies du naso-pharynx : lésions de la muqueuse propagée à celle de la trompe, obstruction mécanique par les tumeurs naso-pharyngiennes, paralysie du péristaphylin interne et du pharyngo-staphylin.

Rôle dans la digestion. — Enfin le rôle du pharynx est très important dans la déglutition, aussi cet acte physiologique est-il considérablement troublé dans les affections de l'oro-pharynx et du laryngo-pharynx.

La paralysie du voile du palais provoque le reflux des liquides déglutis dans les fosses nasales. Les amygdalites palatines sont toujours accompagnées de *dysphagie douloureuse*. Les amygdalites linguales et les tumeurs de la base de la langue ayant leur siège dans la région des fossettes épiglottiques où vient se former le bol alimentaire comme sur un palier d'attente dans le premier temps de la déglutition (Guinier) sont surtout caractérisées par une sensation constante de *faux bol alimentaire* qui incommode beaucoup les malades.

Innervation du pharynx. — Pour bien comprendre la pathologie du pharynx, il est indispensable enfin de bien connaître les détails de son innervation motrice et sensitive ; nous résumerons dans deux tableaux cette distribution, dont l'étude physio-clinique a été reprise dans ses dernières années par Lermoyez et ses élèves Barozzi et Rousseaux.

Digitized by Google

Nous aurons ainsi terminé ces prolégomènes anatomo-physiologiques indispensables pour bien comprendre la pathologie du pharynx.

Innervation motrice.

1° Les 3 *Constricteurs* sont innervés par le VAGO-SPINAL.
Le supérieur par le rameau pharyngien supérieur.
Le moyen / L'inférieur } par le rameau pharyngien inférieur.

2° Le *Stylo-Pharyngien* est innervé par le GLOSSO-PHARYNGIEN.

3° Le *Péristaphylin externe* par la BRANCHE MASTICATRICE DU TRIJUMEAU.

4° Le *Péristaphylin interne*
5° Le *Palato-Staphylin*
6° Le *Pharyngo-Staphylin*
7° Le *Glosso-Staphylin*
} par le VAGO-SPINAL (Lermoyez).

Depuis Longet, on attribuait au *facial* l'innervation motrice du voile du palais ; le péristaphylin interne et le palato-staphylin devaient recevoir cette innervation par l'intermédiaire des nerfs *grand pétreux superficiel, et vidien, ganglion de Mœckel et nerf palatin postérieur* ; le pharyngo-staphylin et le glosso-staphylin par le *rameau lingual du facial décrit par Bérard et Hirschfeld.* Lermoyez a démontré d'une façon irréfutable la fausseté de cette doctrine en contradiction avec la physiologie expérimentale et la clinique (1).

Innervation sensitive.

Le *Voile du palais* est innervé par le TRIJUMEAU { *Nerf palatin antérieur.* / *Nerf palatin moyen.* / *Nerf palatin postérieur.*

Le *Pharynx nasal* et l'*Amygdale pharyngée* par le TRIJUMEAU { *Nerf pharyngien de Bock ou ptérygo-palatin.*

La *Base de la langue* et l'*Amygdale linguale* par le GLOSSO-PHARYNGIEN.

L'*Épiglotte* et les *Fossettes épiglottiques* par le VAGO-SPINAL (laryngé supérieur).

La *Paroi pharyngée postérieure* par le VAGO-SPINAL.

L'*Amygdale palatine* par un PLEXUS FORMÉ DES 3 NERFS PRÉCÉDENTS.

---

(1) LERMOYEZ. De la non-ingérence du nerf facial dans la paralysie du voile du palais (*Bull. et mém. de la Soc. fr. d'otologie*, 1898).

Digitized by Google

EXPLORATION

Pour être complète, l'exploration du pharynx doit porter sur les trois étages de cette cavité ; bien que dans quelques cas ce triple examen ne soit pas d'une absolue rigueur, il est bon d'admettre en principe son utilité.

Éclairage. — Un bon éclairage est la condition essentielle d'un examen consciencieux : cet éclairage peut être direct pour l'oro-pharynx, mais il doit être indirect pour le naso-pharynx et le laryngo-pharynx, cachés à nos regards.

ÉCLAIRAGE SANS MIROIR FRONTAL. — Sans le secours d'un miroir frontal ou d'un photophore, on ne peut voir que l'oro-pharynx. A moins d'être servi par un soleil radieux, avantage assez rare, l'inspection ainsi pratiquée est manifestement insuffisante.

Si on est appelé à voir le malade à son domicile, dans une chambre obscure ou pendant la nuit, cas si fréquent pour la diphtérie, l'éclairage fourni par une lampe ou par une bougie, est d'un bien faible secours, surtout quand il s'agit d'un enfant indocile.

MIROIR FRONTAL. — Le miroir frontal est si connu aujourd'hui que je crois pouvoir me dispenser de le décrire ; il présente le grand avantage de pouvoir utiliser toutes les sources de lumière, lumière solaire, gaz, acétylène, lampe à incandescence de 16 à 32 bougies, lampe à huile et lampe à pétrole.

Dans le cabinet ou à la clinique, on emploie plus commu-

Digitized by Google

nément le bec Auer, la lampe à acétylène ou la lampe à incandescence ; au domicile du malade, on se contente d'une lampe à huile ou à pétrole destinée à l'éclairage ordinaire.

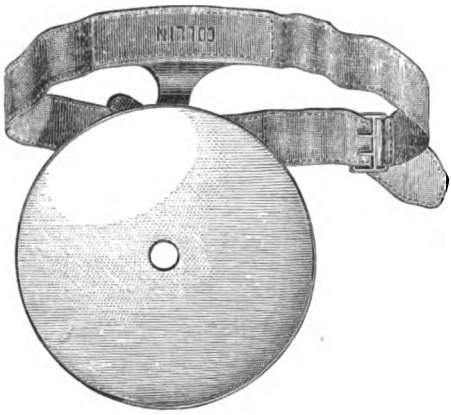

Fig. 9. — Miroir frontal à bandeau.

La lumière solaire réfléchie par le miroir frontal est le meilleur de tous les éclairages ; il est bon d'y avoir recours dans quelques cas spéciaux, où il est nécessaire d'obtenir un éclairage intense.

Malheureusement, il est rarement possible de compter sur cette source lumineuse, indispensable cependant pour bien apprécier la coloration de certaines lésions dont la lumière artificielle change trop souvent l'aspect, entre autres celles de la syphilis secondaire.



Fig. 10. — Miroir frontal à ressort sagittal.

La distance focale du miroir frontal classique étant de 16 centimètres, l'observateur doit se placer, dans la position assise ou debout, au-devant du malade, à une distance de 30 centimètres environ.

La lampe doit être placée à droite ou à gauche du sujet, le foyer éclairant à hauteur de son oreille.

Un malade au lit peut être examiné avec le miroir frontal ;

Digitized by Google

il suffit de le faire approcher du bord du lit, de lui élever légèrement la tête avec un oreiller, et de faire tenir la lampe par un aide placé derrière la tête du lit; dans ma pratique en ville, j'utilise couramment ce mode d'examen.

Le modèle classique de miroir frontal étant assez encombrant, j'ai fait construire par Collin un nouveau modèle plus petit, très léger et facile à plier dans une trousse de visite.

Photophore de Helot. — Le photophore électrique de Hélot (fig. 11) est un système d'éclairage fort commode à la clinique ou dans le cabinet, malheureusement il est inséparable d'une source électrique, ce qui le rend peu pratique pour l'examen courant à domicile.

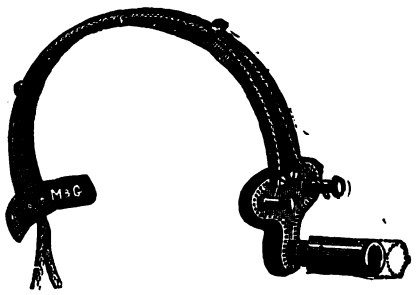

Fig. 11. — Photophore électrique de Helot.

Il présente, en outre, deux inconvénients qui le rendent inférieur au miroir frontal et au miroir de Clar, c'est que d'une part la lumière du photophore est directe et n'a pas la douceur de la lumière réfléchie, et que d'autre part les rayons lumineux qui en émanent ne sont point parallèles aux rayons visuels de l'observateur.

Miroir de Clar. — Ce miroir (fig. 12) serait l'idéal s'il ne nécessitait comme le photophore le transport avec lui d'une batterie d'accumulateurs, ce qui le rend peu pratique en dehors de la clinique ou du cabinet.

Fig. 12. — Miroir de Clar.

Il offre deux grands avantages : 1° de procurer une lumière réfléchie splendide ; 2° de

Digitized by Google

donner des rayons parallèles aux rayons visuels de l'observateur.

Abaisse-langue. — Sauf dans les cas où, appelé à voir un malade en ville et pris au dépourvu, on a recours à l'emploi d'une simple cuiller, il convient de faire choix d'un bon abaisse-langue.

Je recommande particulièrement pour l'examen des angines aiguës oro-pharyngiennes et de la syphilis l'abaisse-langue en verre coudé si facile à tenir stérilisé.

Pour l'examen du naso-pharynx et pour les opérations sur la gorge, il est préférable d'utiliser un abaisse-langue métallique dont la lame plus mince est moins encombrante.



Fig. 13. — Abaisse-langue à angle obtus.

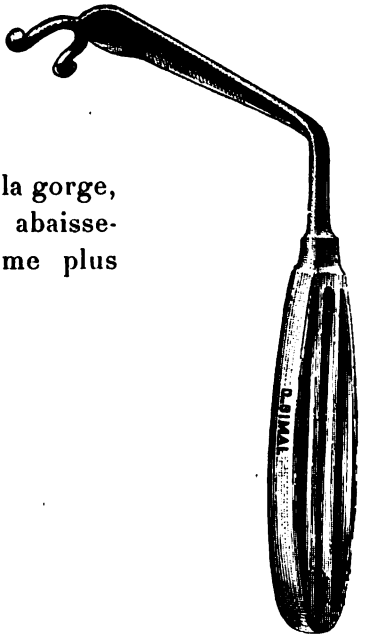

Fig. 14. — Abaisse-langue laryngoscopique de l'auteur.

Je donne la préférence à l'abaisse-langue coudé à angle obtus (fig. 13).

Les abaisse-langues pliants n'ont leur raison d'être que dans une trousse.

Quant à mon abaisse-langue laryngoscopique dont j'ai autrefois indiqué l'emploi pour l'examen forcé du larynx chez l'enfant, on peut l'utiliser dans quelques cas exceptionnels pour examiner le laryngo-pharynx des sujets qui ont la

Digitized by Google

langue immobilisée et ne peuvent la tirer hors de la bouche (fig. 14 et 15).

Ouvre-bouche. — L'ouvre-bouche dans l'examen du pharynx ne peut être qu'exceptionnellement nécessaire chez un enfant indocile ; dans ce cas, on pratique d'abord l'écartement des mâchoires avec l'ouvre-bouche rétro-molaire de Legroux et on les maintient écartées ensuite avec un ouvre-bouche d'O'Dwyer.

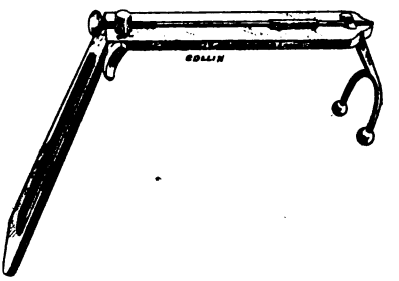

Fig. 15. — Abaisse-langue laryngoscopique de l'auteur, avec fourches de diverses grandeurs (modèle de Collin).

Au cours d'opérations importantes sur le pharynx, j'ai recours à un système formé



Fig. 16. — Abaisse-langue de Collin.

de deux ouvre-bouches de Mathieu réunis l'un à l'autre

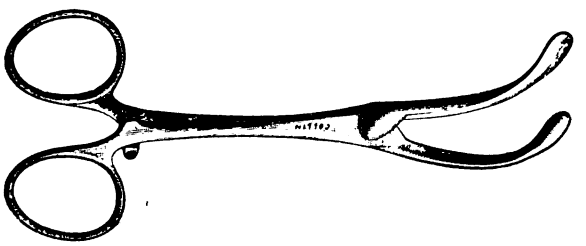

Fig. 17. — Ouvre-bouche rétro-molaire de Legroux.

par une courroie passant derrière la nuque ; cet appareil sera

Digitized by Google

décrit à propos du traitement chirurgical des polypes naso-pharyngiens (fig. 19).

Anesthésie à la cocaïne. — Il ne faut recourir à l'anesthésie locale à la cocaïne pour faciliter l'examen du pharynx que dans des cas tout à fait spéciaux ; la cocaïne produit, en effet, sur la gorge une série de sensations désagréables, amertume, sécheresse, angoisse, qui augmentent parfois les spasmes pharyngés qu'on voulait précisément éviter.

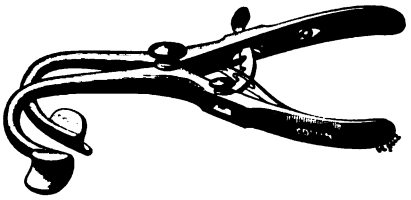

Fig. 18. — Ouvre-bouche d'O'Dwyer.

Chez l'enfant, elle n'est d'aucune utilité.

Toutefois, lorsqu'elle est nécessaire chez l'adulte pour permettre de pratiquer l'examen du naso-pharynx, on emploie une solution de chlorhydrate de cocaïne à 1/20 dans de l'eau de laurier-cerise qu'on pulvérise sur la face buccale du voile à 2 ou 3 reprises, avec un pulvérisateur de Reuter ; on peut y joindre quelques pulvérisations semblables en portant la tige du pulvérisateur

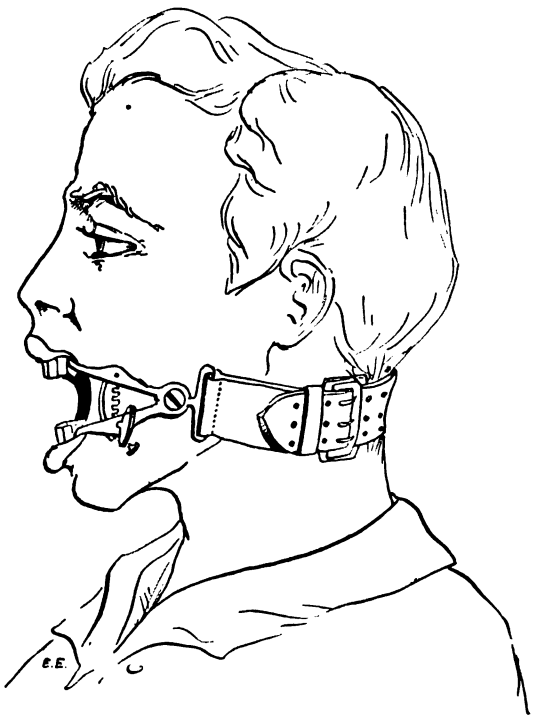

Fig. 19. — Système de l'auteur, composé de deux ouvre-bouches de Mathieu réunis par une sangle sous-occipitale (employé pour les opérations sous le chloroforme).

Digitized by Google

jusqu'au fond du naso-pharynx par voie nasale antérieure; on parvient ainsi à compléter l'anesthésie de la face inférieure du voile par celle de sa face supérieure.

L'anesthésie complète est obtenue en 10 ou 15 minutes;

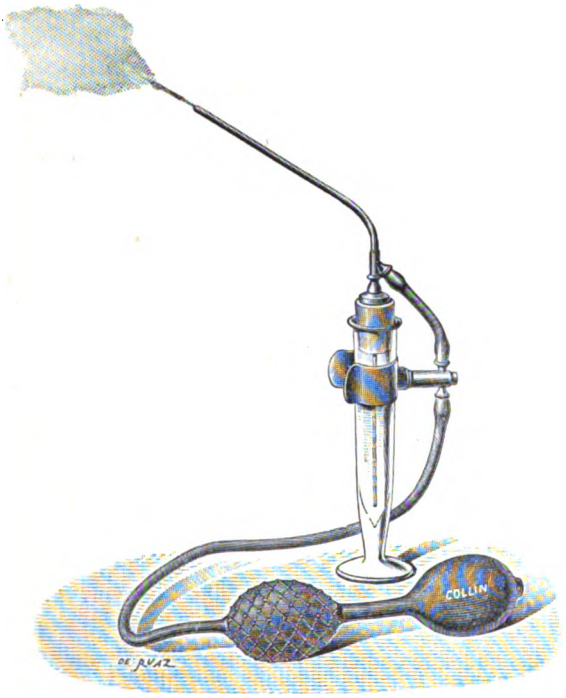

Fig. 20. — Pulvérisateur à cocaïne de Reuter.

une anesthésie légère obtenue au bout de cinq minutes est suffisante dans bien des cas.

On a proposé comme moins désagréable que le chlorhydrate, le saccharate de cocaïne, mais l'emploi de ce dernier sel n'a pas paru se vulgariser. Aucun des succédanés de la cocaïne proposés dans ces dernières années n'a répondu aux espérances qu'on avait fondées sur eux.

Examen de l'oro-pharynx (Pharyngoscopie directe). — Sans être difficile, l'examen de l'oro-pharynx peut être d'une exécution très délicate, surtout chez les personnes timorées que

Digitized by Google

la seule vue de l'abaisse-langue fait frémir et chez les enfants indociles ; aussi ne saurait-on apporter trop de douceur, de patience et de précautions dans cette exploration.

1° Après avoir prévenu le malade qu'on ne va lui faire aucun mal, on lui fait tenir la tête verticalement, on le prie d'ouvrir la bouche sans effort et sans tirer la langue et on lui recommande de respirer librement ; quelques malades, en effet, se croient obligés de retenir la respiration, aussi au bout de quelques secondes voit-on se produire un réflexe pharyngé qui rend l'examen impossible ;

2° Le pharynx étant bien éclairé, on introduit l'abaisse-langue sur la moitié antérieure de la langue ; il faut éviter de le porter jusqu'à la base de l'organe, car cette faute, si souvent commise par ceux qui sont peu familiarisés avec l'exploration de la gorge, a pour effet immédiat de provoquer l'état nauséeux et des spasmes pharyngés ;

3° L'abaisse-langue, appliqué sur la face dorsale de la langue, doit exercer alors sur l'organe une pression douce et continue dans le sens vertical.

La langue s'élevant et s'abaissant alternativement pendant les mouvements respiratoires, la pression de l'abaisse-langue doit suivre ces mouvements et s'harmoniser avec eux; la main qui le maintient doit donc se prêter à des mouvements passifs isochrones à ceux de la langue ; on donne ainsi le maximum de pression au moment où la base de la langue s'affaisse physiologiquement, c'est-à-dire pendant l'inspiration ; on laisse, au contraire, l'organe soulever l'instrument pendant l'expiration.

Si, n'observant pas ces préceptes, on contrarie les mouvements physiologiques, le réflexe pharyngé se produit immédiatement et l'examen devient impossible ;

4° Le pharynx oral étant bien découvert, on explore successivement le voile du palais, la paroi pharyngienne postérieure, les piliers antérieurs et postérieurs, et l'amygdale palatine.

Digitized by Google

Si l'amygdale palatine est enchatonnée on récline le pilier antérieur avec un crochet mousse.

Pour explorer la face postérieure de l'amygdale, on a recours à un miroir rhinoscopique porté derrière cette face.

Avec un stylet mousse, on peut explorer enfin la fossette supra-tonsillaire, et se rendre compte de la consistance des divers points de l'amygdale.

Il est nécessaire dès le début de s'habituer à maintenir l'abaisse-langue de la main gauche, car dans l'exploration et la thérapeutique du pharynx, la main droite est appelée à être constamment occupée par d'autres instruments.

Examen du naso-pharynx (Pharyngoscopie supérieure ou rhinoscopie postérieure). — Pour pratiquer l'examen du naso-

Fig. 21. — Miroir rhinoscopique ordinaire.

pharynx, on a recours à la double réflexion, avec l'aide d'un miroir rhinoscopique.

Les conditions de ce mode d'exploration sont les suivantes :

1° Il est nécessaire d'avoir un puissant éclairage : un éclairage suffisant pour la pharyngoscopie directe peut être, en effet, insuffisant pour la pharyngoscopie supérieure ;

2° Le sujet doit avoir la tête droite et même un peu penchée en avant, légèrement fléchie, tandis qu'elle doit être en extension dans l'examen du laryngo-pharynx ;

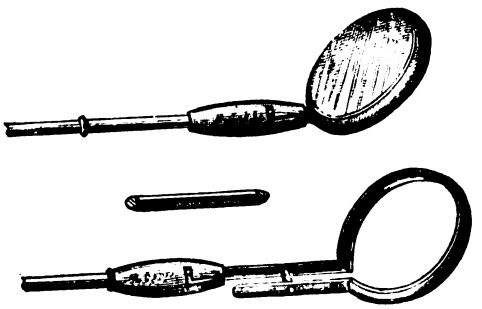

Fig. 22. — Miroir rhinoscopique stérilisable de Killian.

3° En plus du miroir frontal et de l'abaisse-langue, il fau-

Digitized by Google

un miroir rhinoscopique de diamètre variable suivant les dimensions de l'isthme pharyngien.

Ce miroir est destiné à deux buts : éclairer le naso-pharynx et réfléchir l'image obtenue sur la rétine de l'observateur.

La lumière est donc deux fois réfléchie comme dans l'examen du larynx si on emploie le miroir frontal ordinaire ou le miroir de Clar ; elle n'est réfléchie qu'une fois si on utilise pour l'éclairage un foyer direct, tel que le photophore de Hélot.

MANUEL OPÉRATOIRE. — 1° Abaisser doucement et progressivement la langue avec l'abaisse-langue tenu de la main gauche, l'index gauche prenant un point d'appui sous le menton ;

2° Bien diriger le faisceau lumineux sur la paroi postérieure du pharynx ;

3° Recommander au malade de *respirer librement par le nez, tout en maintenant la bouche grande ouverte* ; ce type respiratoire est évidemment difficile à obtenir des malades qui ont

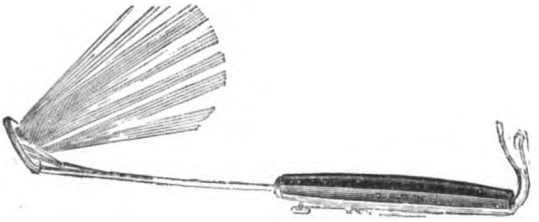

FIG. 23. — Miroir rhinoscopique muni d'une lampe électrique.

précisément le naso-pharynx ou les fosses nasales obstruées, mais il suffit qu'ils s'efforcent d'exécuter les mouvements physiologiques comme si la chose était possible.

Si cela ne suffit pas pour obtenir l'abaissement du voile du palais et son écartement de la paroi pharyngée postérieure, on prie le sujet de prononcer la nasale *on* et on voit alors le voile se relâcher ;

4° Faire glisser le miroir, préalablement chauffé, face en haut, sur la plaque de l'abaisse-langue en le maintenant de la main droite comme une plume à écrire et le conduire au

Digitized by Google

delà du voile en passant à droite ou à gauche de la luette ou au-dessous d'elle si l'isthme pharyngien est assez grand. Pendant cette manœuvre, il est nécessaire d'éviter autant que possible de frôler la luette avec le miroir pour éviter les réflexes ;

5° Déprimer à son maximum la base de la langue pour agrandir l'isthme pharyngien afin d'obtenir le plus d'espace

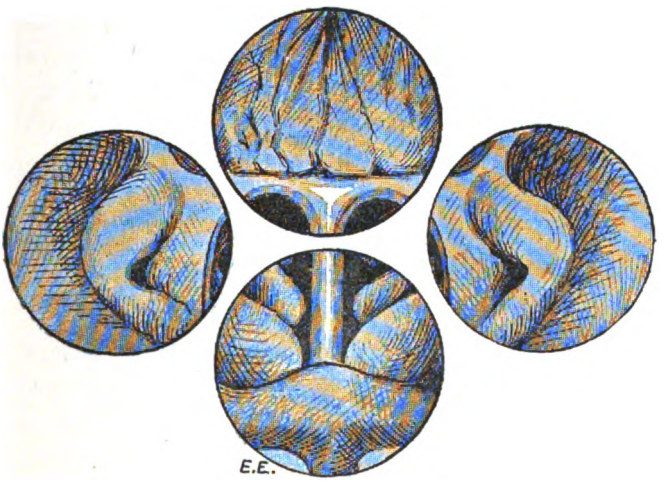

Fig. 24. — Recomposition des images rhinoscopiques postérieures partielles réfléchies par le miroir.

possible et de permettre ainsi les évolutions du miroir rhinoscopique.

Ce temps est le plus difficile de tous, car si on dépasse une certaine limite de pression linguale le réflexe pharyngé se produit ; l'expérience seule peut habituer l'élève à saisir le degré de pression qu'il doit donner et qui est d'ailleurs variable avec chaque sujet ;

6° Diriger le miroir face en haut pour explorer la voûte, face en haut et en avant pour explorer les choanes, face à droite et face à gauche pour explorer les faces latérales.

On obtient ainsi une série d'images partielles que l'observateur s'habitue assez rapidement à recomposer dans son esprit en une image unique et complète (fig. 24).

Digitized by Google

Le point de repère à rechercher pour se reconnaître dans le naso-pharynx est le bord postérieur de la cloison nasale.

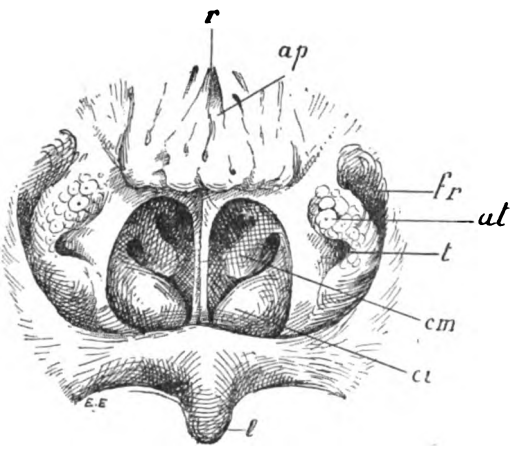

Fig. 25. — Image rhinoscopique postérieure chez un enfant de 5 ans.

ap : amygdale pharyngée. — *r* : recessus medius. — *fr* : fossette de Rosenmüller. — *at* : amygdale tubaire. — *t* : pavillon tubaire. — *cm* : cornet moyen. — *ci* : cornet inférieur. — *l* : luette.

Au cours de cette exploration, on examine l'état de la voûte et surtout de l'amygdale pharyngée ; on aperçoit quelquefois chez l'adulte la bourse pharyngée, mais même quand elle existe elle peut être difficile à voir, pouvant être cachée par la saillie du tubercule pharyngien.

Sur la face antérieure du cavum naso-pharyngien on reconnaît le bord postérieur du vomer, les choanes, l'extrémité postérieure des cornets inférieur et moyen et enfin la face naso-pharyngée du voile.

Sur les faces latérales on voit le pavillon tubaire, quelquefois l'amygdale tubaire de Gerlach et les fossettes de Rosenmüller (fig. 25 et 26).

Difficultés de la pharyngoscopie supérieure. — L'exploration du naso-pharynx avec le miroir rhinoscopique est une manœuvre très délicate qui exige de la part de celui qui la pratique beaucoup de patience, de douceur et d'expérience manuelle ; mais avec de la persévérance on arrive à la pratiquer après quelques séances d'exercices. Les difficultés peuvent tenir à des causes multiples et très variées dont les principales sont :

1° L'indocilité du sujet ;

2° Le nervosisme et l'émotivité exagérée ;

Digitized by Google

3° L'exagération du réflexe pharyngé, chez les sujets atteints de pharyngite catarrhale chronique hypertrophique qui crée un véritable état permanent de *pharyngisme,* surtout chez les fumeurs ;

4° Le développement hypertrophique des amygdales palatines qui peuvent obstruer l'isthme pharyngien.

5° Le rapprochement exagéré du voile et de la paroi pharyngienne postérieure, même pendant le relâchement.

6° La rétivité de la langue, chez certains nerveux, surtout chez

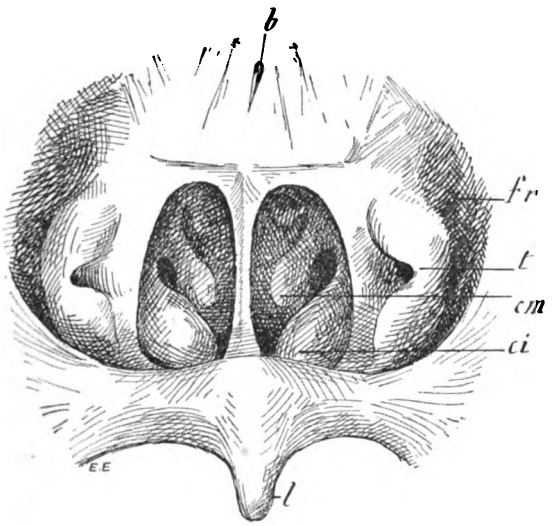

Fig. 26. — Image rhinoscopique chez un adulte. — *b* : bourse pharyngée.

les psychopathes timorés et chez les alcooliques : la langue se cabre convulsivement au contact de l'abaisse-langue et les efforts violents nécessaires pour la déprimer ne manquent pas, si par hasard on y parvient, à provoquer des spasmes pharyngés qui rendent vaine toute tentative. Je ne connais pas d'obstacle à la rhinoscopie postérieure plus insurmontable.

Moyens de vaincre les difficultés. Releveurs de Moritz Schmidt et de Mahu. — Avec de la patience, on arrive certainement à d'étonnants résultats, même chez l'enfant, mais il est des cas où il faut recourir à d'autres moyens.

Digitized by Google

L'anesthésie à la cocaïne, en procédant comme nous l'avons indiqué plus haut, peut faciliter beaucoup d'examens du naso-pharynx; lorsqu'elle est elle-même impuissante, après l'avoir poussée aussi loin que possible, en ajoutant aux pulvérisations une insufflation de la poudre suivante dans le naso-pharynx et surtout sur la face supérieure du voile :

Chlorhydrate de cocaïne. . . .	1 gramme.
Sucre de lait.	4 grammes.

on applique un releveur.

Le modèle le plus employé est celui de Moritz Schmidt (fig. 27).

Cet excellent instrument permet d'examiner à son aise

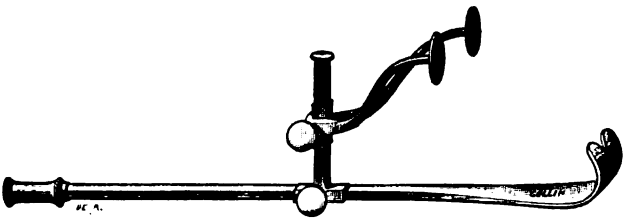

Fig. 27. — Releveur du voile de Moritz-Schmidt.

tout le naso-pharynx, non seulement avec un petit miroir rhinoscopique, mais avec un grand miroir laryngien qui donne une image presque totale du naso-pharynx. On peut en outre, grâce à ce releveur, opérer dans le naso-pharynx sous le contrôle du miroir.

Il est quelques cas cependant où le releveur de Schmidt ne donne pas de résultats, c'est quand il existe une pharyngite catarrhale chronique hypertrophique, avec développement considérable du faisceau supérieur du constricteur supérieur. Ce muscle se contracte spasmodiquement sur le crochet du releveur et ferme le naso-pharynx au point qu'il est impossible de rien voir.

Le releveur de Mahu, construit par Collin (fig. 28), est moins désagréable à supporter que celui de Schmidt; la tige qui

Digitized by Google

porte le crochet releveur du voile glisse dans une gaine analogue à la sonde de Belloc. Cet instrument est introduit par une fosse nasale après anesthésie de cette cavité par la cocaïne ; aussi suppose-t-il la perméabilité de ces voies et ne répond-il qu'à quelques indications spéciales.

Ce releveur très ingénieux rend cependant de réels services ; je l'ai utilisé avec avantage dans diverses circonstances,

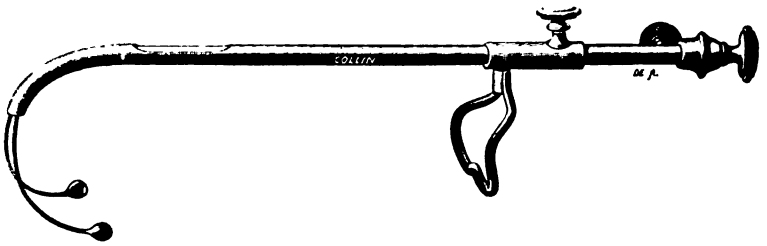

Fig. 28. — Releveur du voile de Mahu.

non seulement pour l'exploration, mais aussi au cours d'opérations sur le naso-pharynx.

Examen du laryngo-pharynx (laryngoscopie). — Le laryngo-pharynx s'explore comme le larynx avec le miroir laryngoscopique. Je ne m'étendrai pas sur ce mode d'exploration classique, exposé en détail dans tous les traités de laryngologie.

On utilise pour cette opération un miroir de grand diamètre dont la face dorsale est appliquée contre la luette dans un plan oblique en bas et en avant.

Pendant l'exploration, la main gauche maintient la langue tirée hors de la bouche et enveloppée dans le mouchoir.

Cette traction, tout en étant suffisante, ne doit pas être brutale ; il faut, tout en maintenant bien l'organe, suivre un peu les mouvements physiologiques de retrait et de protraction que lui impriment les mouvements respiratoires, sans quoi on voit se produire immédiatement des spasmes réflexes du pharynx.

Quand la traction de la langue est rendue impossible par

Digitized by Google

indocilité chez l'enfant ou par immobilisation pathologique chez l'adulte, on peut recourir soit à la spatule de Kirstein, qui permet un examen direct, soit à mon abaisse-langue laryngoscopique, qui permet de placer le miroir laryngien sans traction linguale.

Dans l'examen du laryngo-pharynx, on peut bien voir toute la base de la langue, recouverte par l'amygdale linguale, le foramen cæcum, placé au sommet du V lingual, et les deux fossettes épiglottiques où s'engagent parfois des corps étrangers.

De chaque côté du larynx, dont nous n'avons pas à nous occuper ici, on voit les sinus piriformes, enfin en arrière de lui l'entrée de l'œsophage (fig. 6 et 7).

Toucher. — 1° De l'oro-pharynx. — Le toucher est utile dans l'oro-pharynx pour reconnaître la fluctuation qui se traduit par un simple choc en retour dans les collections suppurées rétro-pharyngées et péripharyngées. Il est utile encore dans la recherche de l'induration du chancre amygdalien, dans le diagnostic des tumeurs, des corps étrangers et des calculs de l'amygdale.

2° Du naso-pharynx. — Celui-ci est plus important ; il est surtout utile dans le diagnostic des végétations adénoïdes et des tumeurs naso-pharyngées.

Pour le pratiquer, s'il s'agit d'un enfant, on fait asseoir le petit malade sur une chaise, on se place à sa droite, on encadre sa tête dans le bras gauche fléchi, la main gauche enveloppant le menton. On fait ouvrir la bouche à l'enfant et, avec les deux ou les trois premiers doigts de la main gauche, on déprime sa joue droite comme un coin entre les arcades dentaires ; de cette façon, on évite sûrement d'être mordu au cours de l'exploration.

L'index de la main droite, préalablement desinfecté, est alors introduit dans le naso-pharynx ; on commence par reconnaître avec l'index le bord postérieur de la cloison, puis les choanes et l'extrémité postérieure des cornets inférieurs

Digitized by Google

dont on pourra apprécier le degré d'hypertrophie. On explore ensuite la voûte, normalement recouverte chez l'enfant d'une couche adénoïde de 4 à 6 millimètres d'épaisseur, représentant l'amygdale pharyngée. On terminera par l'exploration des faces latérales.

Cet examen doit être fait très rapidement, car il est atrocement désagréable.

Il est à peu près impossible chez les enfants du premier âge, en raison de l'étroitesse excessive et de l'obliquité exagérée du pharynx à cet âge ; aussi, chez eux, l'exploration devra-t-elle se faire avec une pince.

3° Du laryngo-pharynx. — Ce toucher est surtout utile en cas de laryngoscopie impossible.

Il permet de reconnaître la consistance des tumeurs de la base de la langue et la fluctuation d'un abcès de la même région.

Toucher bi-digital. — Au toucher simple il peut être utile d'ajouter le toucher bi-digital dans le diagnostic des affections de l'amygdale palatine, surtout des néoplasmes ; il se pratique en combinant le toucher pharyngien au palper de la région rétro et sous-angulo-maxillaire ; ce procédé donne de précieux renseignements sur la consistance, l'étendue, les connexions et les adhérences des tumeurs de cette région.

Tels sont les moyens d'exploration qui permettront de faire un examen consciencieux des trois étages du pharynx.

Cet examen devra être complété par celui de toute la région cervicale, qui fera reconnaître les adénopathies, par celui des fosses nasales, du larynx et de l'appareil thoracique, enfin par celui de l'état général.

A toutes ces méthodes diagnostiques doivent enfin s'ajouter l'examen bactérioscopique et l'examen anatomo-microscopique biopsique, sur lesquels nous aurons soin d'insister à l'occasion de chaque maladie.

Digitized by Google

ANGINES AIGUËS

Classification.

Soutenue pour la première fois par Bouchard en 1881, puis par Kannenberg en 1882, quelques années après par Landouzy (1885), la nature infectieuse des angines aiguës ne fait plus aujourd'hui de doute pour personne.

Cependant, dans l'état actuel de la clinique et de la bactériologie qu'on n'est pas parvenu à mettre d'accord d'une façon absolue, une classification uniquement basée sur la bactériologie n'est pas encore possible.

Aussi devons-nous, en attendant des recherches plus précises et moins contradictoires, nous contenter d'une classification anatomo-clinique.

Je propose donc provisoirement la classification résumée dans le tableau suivant :

Digitized by Google

Classification anatomo-clinique des Angines aiguës.

- **1° Angines aiguës superficielles** (affectant exclusivement la muqueuse)
  - Rouges
    - Catarrhales (érythémateuses, catarrhales simples ou pultacées)
      - Localisées
        - Amygdalite palatine.
        - Amygdalite pharyngée (Adénoïdite).
        - Amygdalite linguale.
      - Généralisées (ou diffuses)
        - Idiopathique (?)
        - Symptomatiques
          - du rhumatisme.
          - de la scarlatine.
          - de la rougeole.
          - de la rubéole.
          - de la grippe.
          - de la fièvre typhoïde.
  - Blanches
    - Vésiculeuses
      - Idiopathiques
        - Herpès infectieux.
        - Zona bucco-pharyngé.
        - Herpès récidivant.
      - Symptomatiques
        - Variole.
        - Varicelle.
        - Fièvre aphteuse.
    - Pseudo-membraneuses
      - Diphtérie normale (Bacille de Klebs-Löffler).
      - Streptococcie pseudo-membraneuse.
      - Diphtéro-streptococcie.
      - Pseudo-diphtéries
        - Staphylocoque.
        - Pneumocoque.
        - Bacterium-Coli.
        - Bacille de Friedländer.
        - Cocci.
        - Oïdium albicans.
        - Tétragène.
        - Etc.
- **2° Angines aiguës sous-muqueuses** (affectant le tissu cellulaire sous-muqueux ou les ganglions lymphatiques péripharyngiens)
  - Phlegmoneuses
    - Abcès de l'amygdale palatine.
    - Abcès de l'amygdale linguale.
    - Abcès de l'amygdale pharyngée (?)
    - Abcès péri-amygdalien.
    - Abcès rétro-pharyngien.
    - Abcès latéro-pharyngien.
- **3° Angines totales** (affectant indistinctement tous les tissus)
  - Phlegmon diffus péripharyngien.
  - Gangrène du pharynx.

Digitized by Google

ANGINES CATARRHALES AIGUËS

Dans toute angine catarrhale localisée ou diffuse, le processus inflammatoire est limité à la muqueuse et à ses glandes mucipares; l'exsudat est catarrhal et dans aucun cas ne devient fibrineux, comme dans les angines à fausses membranes.

Cet exsudat catarrhal provient de l'hypersécrétion glandulaire et de la desquamation épithéliale du revêtement de la muqueuse et de ses glandes.

Une angine catarrhale peut présenter trois degrés suivant l'abondance et la nature de l'exsudat :

A un premier degré, le catarrhe étant presque nul, l'angine est dite *érythémateuse*.

A un deuxième degré, le catarrhe étant franchement muqueux et transparent, l'angine est dite franchement *catarrhale*.

Enfin, à un troisième degré, le catarrhe s'accompagnant d'une desquamation épithéliale abondante, opaque, blanchâtre et crémeuse, l'angine est dite *pultacée*.

Angines catarrhales aiguës localisées.

AMYGDALITE PALATINE CATARRHALE

Syn : Angine tonsillaire.

Symptômes et marche. — INVASION. — L'invasion de l'amygdalite palatine catarrhale est généralement rapide; elle se fait en 1 ou 2 jours; on observe du malaise, de la lassitude, de la courbature, des nausées, quelquefois des vomissements et même de la diarrhée, de la céphalalgie et des frissonnements.

La fièvre se déclare : la peau est sèche et chaude, le ma-

Digitized by Google

lade accuse parfois une soif exagérée dépendant à la fois de la sensation de sécheresse à la gorge et de l'état fébrile.

La douleur de gorge précède, accompagne ou suit ces symptômes : limitée tout d'abord à une amygdale, elle gagne l'autre dans les vingt-quatre heures, quelquefois plus tard.

La dysphagie apparaît enfin, s'accusant à l'occasion de la simple déglutition de la salive.

Période d'état. — Au bout de 48 heures, la maladie bat son plein.

Les amygdales palatines sont tuméfiées, rouges et luisantes ; suivant l'intensité du processus catarrhal, l'angine est *érythémateuse, franchement catarrhale* ou *pultacée* ; la température s'élève à 38° 5, 39°, 39° 5, bien rarement à 40° chez l'adulte.

Il est bien rare qu'on n'oberve pas un certain degré d'état gastrique : langue saburrale, inappétence, constipation.

La douleur locale et la dysphagie s'exagèrent souvent pendant 24 ou 48 heures.

Si la tuméfaction amygdalienne est très prononcée, la voix peut prendre le timbre dit amygdalien, comme dans l'hypertrophie chronique des amygdales.

On observe parfois un léger degré d'adénopathie angulo-maxillaire.

Enfin les urines contiennent fréquement des traces d'albumine.

Le mal décline d'habitude du 3e au 5e jour et la fièvre tombe.

La guérison survient dans la plupart des cas du 7e au 9e jour.

Symptômes particuliers a l'enfant. — Chez l'enfant, l'invasion est plus brusque, la température s'élève généralement à 40° et plus ; Ruault l'a vu s'élever à 42°, mais cette vive réaction qui effraie beaucoup l'entourage est très fugace ; elle ne dure souvent que quelques heures.

On peut observer chez les très jeunes enfants, surtout

Digitized by Google

chez les sujets de souche névropathique, du subdélire et même des convulsions.

Il est bon d'être averti de la possibilité de cette invasion solennelle de la simple amygdalite chez l'enfant, il faut savoir aussi que cette affection, type de maladie bénigne, peut laisser après elle chez l'enfant, plus encore que chez l'adulte, de l'amaigrissement, de la pâleur et parfois des adénites cervicales.

Pronostic. — Le pronostic est favorable dans la majorité des cas ; toutefois, comme nous venons de le dire, la convalescence peut être assez longue.

L'affection est sujette à récidive ; enfin, elle peut laisser après elle un état chronique.

La lésion catarrhale superficielle se résout facilement, mais celle des cryptes peut rester stationnaire, et l'amygdalite catarrhale cryptique chronique est dès lors constituée, l'amygdale reste volumineuse et aussi parfois le ganglion angulo-maxillaire.

Cet état clinique désigné par Le Gendre sous le terme d'*infection amygdalienne subaiguë prolongée* entraîne donc l'amygdalite chronique et l'hypertrophie chronique de l'organe, surtout si elle évolue sur un terrain lymphatique, prédisposé à l'hyperplasie du tissu adénoïde.

Complications. — Les complications les plus variées, et parfois aussi les plus graves, ont pu être observées au cours de l'amygdalite catarrhale.

Nous ne pouvons dans cet ouvrage nous étendre sur la description de ces accidents, aussi nous contenterons-nous de les signaler, en renvoyant le lecteur aux traités de pathologie interne.

Ces complications peuvent être divisées en trois groupes :

1° *Complications par propagation directe du catarrhe de la muqueuse pharyngée aux muqueuses voisines :* catarrhe aigu de la trompe d'Eustache, otite moyenne aiguë, congestive, séro-fibrineuse ou purulente, laryngo-trachéite et bronchite ;

Digitized by Google

2° *Complications par localisation de l'agent infectieux transporté par voie circulatoire sur divers points de l'organisme : tissu cellulaire, séreuses, viscères, peau.*

Ces complications sont : l'angine phlegmoneuse, les adénophlegmons cervicaux, la péricardite, l'endocardite, la pleurésie, le pseudo-rhumatisme articulaire, la méningite, la néphrite, la pneumonie, les abcès du cerveau, les érythèmes scarlatiniformes, noueux ou polymorphe, le purpura ;

3° *Complications par infection secondaire* dont la principale est la diphtérie. Il n'est pas rare, en effet, de voir cette affection succéder à une angine simplement catarrhale.

Quelques auteurs ont admis l'existence de paralysie du voile du palais par névrite périphérique, comme dans la diphtérie, mais cette complication est contestée par un grand nombre d'autres qui croient pouvoir affirmer qu'il s'agit dans ces cas d'une diphtérie non diagnostiquée, dont l'exsudat fibrineux assez discret a été pris pour un exsudat pultacé.

Anatomie pathologique. — Les lésions anatomo-pathologiques de l'amygdalite catarrhale sont celles de toutes les lésions catarrhales vulgaires : on constate une multiplication des éléments de l'épithélium ; le chorion est le siège d'une abondante diapédèse.

Les capillaires sont dilatés.

Les glandes mucipares participent à l'altération générale ; dans leurs cavités s'accumulent des cellules épithéliales dégénérées.

La lésion catarrhale s'étend constamment aux cryptes et prépare ainsi l'amygdalite catarrhale cryptique chronique.

Bactériologie. — Il n'y a point d'agent pathogène spécifique de l'amygdalite catarrhale aiguë.

Le pneumocoque, le staphylocoque, le streptocoque et bien d'autres espèces microbiennes ont été trouvées tour à tour dans l'exsudat, mais aucun d'eux ne saurait être considéré comme spécifique.

Diagnostic. — Le diagnostic positif de l'amygdalite catar-

Digitized by Google

rhale se dégage de l'étude des symptômes ; il ne présente en général aucune difficulté.

Le diagnostic différentiel sera surtout établi avec une poussée aiguë d'amygdalite cryptique chronique, mais cette dernière affection est franchement unilatérale, tandis que l'amygdalite catarrhale est toujours bilatérale et s'accompagne constamment d'un catarrhe diffus de tout le pharynx.

AMYGDALITE PHARYNGÉE CATARRHALE

Syn : Adénoïdite aiguë.

Définition. — Cette affection est l'inflammation catarrhale aiguë de l'amygdale pharyngée ; elle est donc identique par nature à l'amygdalite palatine catarrhale aiguë, dont elle ne diffère que par sa localisation.

La principale particularité de cette maladie est d'être spéciale à l'enfant, pendant la phase de vitalité de la 3e amygdale, c'est-à-dire de la naissance à 12 ou 14 ans.

Elle n'existe, en effet, qu'exceptionnellement chez l'adulte, l'amygdale pharyngée étant normalement atrophiée à l'âge de 18 ou 20 ans. Quand on l'observe chez l'adulte, c'est que ce dernier possède encore une amygdale pharyngée hypertrophiée, autrement dit une végétation adénoïde.

L'amygdalite pharyngée dans ce cas est donc entée sur une adénoïdite chronique; elle ne constitue qu'un épisode aigu au cours d'une végétation adénoïde.

L'amygdalite pharyngée de l'enfance peut être seule primitive, c'est la forme que nous décrirons, car elle est la plus intéressante.

Elle a été surtout étudiée par Moure, Rey, Ruault, Helme et Laur (thèse de Toulouse, 1895).

Symptômes et signes. — L'invasion est identique à celle de l'amygdalite pharyngée : troubles généraux, début fébrile

Digitized by Google

analogue, avec température élevée, 39° ou 40°, pouvant faire croire à une pyrexie ou à une affection viscérale.

Les signes physiques diffèrent seuls.

Le petit malade a tous les symptômes d'un coryza intense auxquels se superpose le syndrome adénoïdien.

Il présente, en effet, de l'enchifrènement, de la respiration orale continue, de la surdité, de la stomatolalie comme les enfants atteints de végétations adénoïdes ; mais il offre en plus de l'otalgie et de la fièvre.

Examen de la gorge. — L'examen direct de l'oro-pharynx révèle d'habitude un état d'inflammation catarrhale aiguë diffuse du pharynx et surtout à l'occasion du réflexe pharyngien, un bouchon muco-purulent jaunâtre ou verdâtre qui descend du cavum sur la paroi postérieure.

Les amygdales palatines ne sont pas nécessairement enflammées, mais l'amygdalite palatine catarrhale peut toutefois coexister avec l'amygdalite pharyngée.

La rhinoscopie postérieure, étant donnée l'hyperesthésie pharyngée liée à l'état aigu, est rarement possible ; quand on peut la pratiquer, l'amygdale pharyngée se montre tuméfiée comme une végétation adénoïde, mais sa surface est rouge et luisante, recouverte généralement de muco-pus, jaunâtre ou verdâtre.

Le toucher naso-pharyngien révèle une hypertrophie inflammatoire très nette de l'amygdale pharyngée ; mais l'organe hyperplasié donne la sensation d'une masse rénitente élastique et non molle ; sa surface enfin est lisse et non tomenteuse et mamelonnée comme celle de la végétation chronique.

Complications. — Il en est une qui est presque fatale, c'est l'otite moyenne aiguë, uni ou bilatérale ; cette otite peut être congestive, séro-fibrineuse ou purulente.

On peut même dire que l'amygdalite pharyngée aiguë est le prélude essentiel de toute otite moyenne aiguë chez l'enfant.

Digitized by Google

Toutes les complications de l'amygdalite palatine peuvent se produire au cours de l'amygdalite pharyngée, mais elles ont été rarement signalées ; cela semble tenir à ce fait que l'amygdalite pharyngée, presque exclusivement connue des spécialistes, n'est pour ainsi dire jamais diagnostiquée par les médecins qui ne s'occupent que de médecine générale.

Pronostic. — Cette affection est très bénigne ; l'otite moyenne qui la complique si souvent fait toute sa gravité ; son pronostic se confond par conséquent avec celui de cette dernière maladie.

Diagnostic. — Il suffit de penser à l'amygdalite pharyngée aiguë pour en faire le diagnostic.

La coexistence du pseudo-syndrome adénoïdien avec une invasion fébrile insidieuse et brusque, accompagnée d'otalgie, doit la faire soupçonner.

La constatation du mucus verdâtre rétro-pharyngé descendant du cavum au moment de l'examen de la gorge, et la sensation par le toucher naso-pharyngien d'une amygdale pharyngée hyperplasiée, rénitente et lisse, permettent de l'affirmer.

Le diagnostic différentiel avec le coryza aigu n'a guère d'importance, car le coryza aigu et l'amygdalite rétro-pharyngée coexistent simultanément chez l'enfant, pour ne constituer qu'une seule affection.

Les végétations adénoïdes ont une marche lente, chronique et apyrétique, sans otalgie ; il faut savoir cependant qu'une végétation adénoïde peut être le siège d'une poussée d'amygdalite paroxystique ; l'expectation pourra seule permettre d'affirmer que sous l'amygdalite pharyngée aiguë ne préexistait pas une végétation.

L'adéno-phlegmon rétro-pharyngien de Gilette est à vrai dire l'affection qui simule le plus l'amygdalite pharyngée aiguë ; mais ici les symptômes dyspnéiques sont beaucoup plus graves, et l'examen direct du pharynx révèle une collection rétro-pharyngée fluctuante qui empêche toute confusion.

Digitized by Google

AMYGDALITE LINGUALE CATARRHALE

Définition. — L'amygdalite linguale catarrhale est la localisation à la 4e amygdale du même processus catarrhal qui affecte les amygdales palatines et l'amygdale pharyngée.

Dans l'angine diffuse symptomatique d'affections générales aiguës, telles que la scarlatine, la rougeole, la grippe, le rhumatisme infectieux, l'amygdale linguale est affectée d'inflammation catarrhale au même titre que les amygdales palatines ; sa lésion, dans ce cas, n'attire pas l'attention et ses symptômes se confondent avec les symptômes généraux de l'angine généralisée ; quelquefois cependant on pourra voir les signes subjectifs particuliers de l'amygdalite linguale prédominer et survivre pendant trois semaines ou un mois au catarrhe généralisé du pharynx.

Mais l'amygdalite linguale catarrhale n'est vraiment intéressante à étudier que lorsqu'elle est circonscrite.

Symptômes et signes. — Cette affection est certainement fréquente, mais, en raison de son peu de gravité, les malades qui en sont atteints ne demandent pas leurs soins à un spécialiste et, si elle n'est pas examinée au miroir, l'amygdalite linguale restera méconnue.

L'amygdalite linguale catarrhale circonscrite s'observe presque exclusivement chez l'adulte.

L'invasion est brusque ou insidieuse ; dans le premier cas, on observe de la fièvre et de l'embarras gastrique, comme dans l'amygdalite palatine.

Les signes locaux sont les suivants :

1° Une douleur localisée au fond de la gorge, répondant extérieurement à l'os hyoïde, généralement plus prononcée d'un côté, avec irradiation vers l'oreille correspondante ;

2° De la dysphagie, constituée par une sensation de corps

Digitized by Google

étranger au fond de la gorge, nécessitant des efforts constants de déglutition qui exaspèrent la douleur.

Si l'on examine la gorge au miroir, on constate généralement un léger état catarrhal de l'oro-pharynx qu'on serait porté à considérer comme la lésion causale, si l'on ne pratiquait ensuite l'examen au laryngoscope qui seul fait découvrir la lésion principale.

La base de la langue est uniformément rouge. Le développement acquis momentanément par l'amygdale linguale est proportionnel à l'intensité du processus inflammatoire, mais il dépend aussi du volume de l'organe avant l'apparition du mal.

Si la quatrième amygdale était déjà hypertrophiée, la base de la langue est complètement recouverte par une surface mamelonnée, tomenteuse ; chaque soulèvement représente un follicule gonflé et rouge. L'orifice des cryptes et les rigoles qui séparent les follicules sont parfois dessinés par des agglomérations d'exsudat blanchâtre.

Si, au contraire, l'amygdale linguale était auparavant très réduite et presque complètement atrophiée, comme elle doit l'être normalement chez l'adulte, l'aspect est différent; en arrière du V lingual, la muqueuse de la base de la langue, aussi rouge que dans le cas précédent, est lisse et vernissée dans sa moitié antérieure, couverte çà et là de plaques d'exsudat pultacé ; en arrière seulement et de chaque côté, bordant en avant les fossettes glosso-épiglottiques, on voit quelques follicules agglomérés présentant les signes d'une vive inflammation.

A la faveur du processus inflammatoire aigu, on peut voir revivre sur divers points de la base de la langue et même dans les points où l'amygdale semblait le plus atrophiée, sur la ligne médiane par exemple, quelques follicules isolés qui, en dehors de l'état inflammatoire, auraient certainement échappé à l'examen laryngoscopique.

L'amygdalite linguale catarrhale a une durée de un à deux

Digitized by Google

septenaires. Sa marche est aiguë ou sub-aiguë, elle est très bénigne et se termine par résolution. On n'observe pas de complications. D'après Ruault, elle peut être unilatérale.

Les récidives sont fréquentes. La répétition de l'affection amène l'hypertrophie.

ANGINE CATARRHALE DIFFUSE AIGUË

Définition. — Cette angine est caractérisée par une altération catarrhale aiguë généralisée à tout le pharynx.

Le naso-pharynx, l'oro-pharynx et le laryngo-pharynx participent donc à l'inflammation générale ; les quatre amygdales, le voile, la luette et la paroi pharyngée postérieure, sont affectés à un même degré.

Dans certains cas, l'angine catarrhale diffuse se manifeste isolément ; elle est dite alors *idiopathique*.

Mais plus souvent elle n'est que le prélude d'une infection générale spécifique dont elle marque l'invasion ; dans ce cas, elle est dite *symptomatique*.

Quels que soient les caractères spéciaux qui donnent à chaque variété sa physionomie clinique, toutes ces variétés ont des symptômes communs qui autorisent à les grouper sous une description générale.

Symptômes. — Nous nous étendrons peu sur cette description, car la plupart des symptômes sont analogues à ceux des amygdalites.

Les symptômes généraux sont absolument identiques ; début brusque et fébrile, température variant de 38° 5 à 40°, sécheresse et sensibilité de la gorge ; la dysphagie est cependant un peu moindre que dans les amygdalites palatine et linguale.

L'aspect de la gorge est différent ; la rougeur catarrhale s'étend indistinctement à toutes les parties du pharynx.

Les amygdales ne sont le siège d'aucune tuméfaction, à

Digitized by Google

moins que leur volume habituel ne soit préalablement accru par une hypertrophie chronique antérieure.

Ce cas assez fréquent donne l'explication de la confusion trop souvent commise entre une angine catarrhale diffuse et une amygdalite palatine.

Enfin, dans beaucoup d'angines catarrhales diffuses, sauf dans certaines variétés symptomatiques que nous ferons connaître, il n'y a pas d'adénopathie angulo-maxillaire.

Durée. — La durée de l'angine catarrhale diffuse varie de 48 heures à un septenaire.

Diagnostic. — Le diagnostic de l'état local n'offre aucune difficulté ; mais il est important de toujours rechercher si l'angine n'est point le prélude d'une affection générale ; dans la plupart des cas, il est impossible de se prononcer avant quatre ou cinq jours.

Le diagnostic définitif sera donc toujours réservé pendant un septenaire.

Pronostic. — Le pronostic, bénin si l'angine est idiopathique, sera, au contraire, réservé si elle est symptomatique, et sera dès lors subordonné à la marche de l'affection générale.

Complications. — Nous ne considérerons comme complications de l'angine catarrhale diffuse que les complications par propagation de l'inflammation catarrhale aux muqueuses voisines ; catarrhe de la trompe d'Eustache et otites, catarrhe laryngo-trachéal et bronchique qui se manifestent dans cette affection avec la même fréquence que dans les amygdalites.

Nous ne saurions, en effet, mettre au rang des complications les manifestations diverses symptomatiques de l'affection générale dont l'angine diffuse n'a été que le premier symptôme.

Digitized by Google

Angines catharrales aiguës symptomatiques.

ANGINE RHUMATISMALE

Trois points sont à discuter dans cette intéressante question :

1° Y a-t-il une relation entre certaines angines infectieuses et le rhumatisme articulaire aigu ?

2° L'angine qui précède l'attaque rhumatismale répond-elle à un type clinique défini ?

3° Existe-t-il un agent pathogène spécifique de l'angine rhumatismale ?

Relation entre les angines infectieuses et le rhumatisme. — Dès la plus haute antiquité certains observateurs avaient reconnu ce rapport ; Hippocrate lui-même l'aurait signalé.

Dans les temps modernes la question de l'angine rhumatismale a été remise à l'ordre du jour par Stoll, Trousseau, Bouillaud, Lasègue et Fernet.

Kingston Fowler (1880) admit qu'elle existait dans 80 pour 100 des cas de rhumatisme aigu.

Au Congrès de l'Association médicale britannique (Leeds, 1889), Haig Brown, Garrod et Warden furent du même avis ; ce dernier prétendit même qu'elle existait dans tous les cas.

De Saint-Germain (*Thèse*, Paris, 1893) et Auclair émirent des conclusions dans le même sens, mais Fiedler (1891) semble avoir été le premier à considérer le pharynx comme la porte d'invasion du rhumatisme, opinion confirmée l'année suivante par une observation de Ferras (1892) relative à un cas d'angine pultacée suivie d'accidents rhumatismaux. Buss enfin (1895) assimila catégoriquement le rhumatisme franc aux pseudo-rhumatismes consécutifs aux angines infectieuses.

A l'heure actuelle on peut dire sans exagération que les

Digitized by Google

rapports de l'angine et du rhumatisme ne font plus de doute pour personne.

Caractères cliniques de l'angine rhumatismale. — L'angine prémonitoire de l'attaque rhumatismale a-t-elle une physionomie clinique spéciale ?

On pourrait le croire si on s'en tenait à la description donnée dans les traités classiques, où l'angine rhumatismale est décrite comme type de l'angine érythémateuse ou catarrhale.

C'est sous cette forme d'ailleurs que Trousseau l'avait décrite, et sa description a fait loi ; elle est analogue à celle que nous avons donnée comme type de l'angine catarrhale diffuse.

Je veux bien admettre que cette forme est la plus fréquente, mais elle est loin d'être unique.

Il faut se rappeler en effet que les premiers observateurs qui ont signalé les relations de l'angine et du rhumatisme n'ont pas tous parlé d'angine diffuse, mais plus souvent au contraire *d'amygdalite* ou de *congestion amygdalienne,* tels Haig Brown, Osler, Warden. Ross (1884) alla même plus loin et affirma que l'angine n'était point toujours diffuse et pouvait affecter la forme d'une *amygdalite phlegmoneuse* ou *folliculaire*.

De Saint-Germain (1893) a rapporté des cas d'angine *herpétique* et *phlycténulaire*.

Gallois enfin a observé plusieurs cas de rhumatisme indiscutable survenu chez des enfants adénoïdiens après des poussées inflammatoires de leurs végétations pharyngées (*Bull. méd.,* 1899).

J'ai moi-même vu se développer une véritable attaque de rhumatisme polyarticulaire généralisé avec fluxions de toutes les petites articulations des pieds et des mains chez un jeune homme de 25 ans qui avait présenté une poussée inflammatoire strictement localisée à l'amygdale gauche.

J'ai vu également en deux circonstances l'angine rhuma-

Digitized by Google

tismale se localiser à peu près exclusivement à l'amygdale linguale.

L'angine rhumatismale est donc incontestablement *polymorphe*.

Agents pathogènes de l'angine rhumatismale. — La théorie de l'origine angineuse du rhumatisme aigu prenant de plus en plus de crédit, les bactériologistes se mirent avec courage à la recherche de l'agent spécifique, mais les travaux de Hueter, Klebs, Bouchard, Leyden, Lion, de Saint-Germain, Achalme, Lafitte, Sahli, Triboulet et Coyon, Thiroloix, Oppenheim et Lippmann, Charrin et de bien d'autres, n'aboutirent point : dans l'épanchement des séreuses comme dans l'exsudat de l'angine on trouva les microbes les plus variés, staphylocoque blanc et doré, coli-bacille, streptocoque, diplocoque sans capsule, etc.; le staphylocoque blanc cependant aurait été rencontré plus fréquemment que les autres.

Dans une communication à la Société de biologie (3 mars 1900), Charrin paraît avoir bien mis au point cette intéressante question : jusqu'à recherches plus précises nous nous rallions volontiers à son opinion qui est la suivante :

Il n'y a pas de microbe spécifique du rhumatisme, mais les agents pathogènes les plus variés observés dans l'exsudat des angines peuvent, transportés dans le torrent circulatoire, créer des inflammations exsudatives des séreuses (synoviale, endocarde, péricarde, plèvre, etc.). Il existe donc plusieurs types de rhumatisme comme il existe plusieurs types d'amygdalites, de pleurésies, d'endocardite, etc.

Cette théorie assimile le rhumatisme franc aux pseudo-rhumatismes, le faisant rentrer dans le même groupe, ce qui revient à dire qu'il n'y a point un rhumatisme vrai à côté de rhumatisme faux, et qu'il y a seulement *des rhumatismes* à agents étiologiques différents, mais à pathogénie identique.

S'il en est ainsi, dira-t-on, pourquoi toute angine infectieuse ne provoque-t-elle pas des localisations sur les séreuses?

Digitized by Google

Charrin nous en donne la raison :

La dyscrasie acide précède l'attaque rhumatismale ; les manifestations dites rhumatismales ne se produisent que sur un terrain préparé par l'hérédité, par un vice acquis de nutrition, ou par le froid humide qui en fermant les glandes de la peau entrave l'élimination des acides et diminue par suite l'alcalinité des humeurs.

L'expérimentation vient à l'appui de cette interprétation : d'après Charrin, en effet, l'injection chez l'animal de solutions acides, d'acide lactique en particulier, abaisse l'état bactéricide et favorise l'éclosion des accidents rhumatismaux.

La théorie de Charrin concilie ainsi les théories dyscrasique et infectieuse du rhumatisme aigu.

Contrairement à l'opinion classique nous ne pensons pas qu'il y ait lieu de décrire l'angine rhumatismale sous une forme clinique spéciale.

Nous renonçons par conséquent à admettre une *angine rhumatismale sans rhumatisme* « ens rationis » créé par J. Franck et qui s'évanouit devant la conception de Charrin.

Aucun caractère étiologique ni clinique ne sépare, en effet, une angine infectieuse aiguë quelconque de l'angine qui prélude au rhumatisme (Renault).

BOSTON MEDICAL LIBRARY APR 11 1901

L'étiquette rhumatismale dont on la revêt est toute d'emprunt et appartient en propre au terrain sur lequel elle se déclare.

Des considérations qui précèdent, nous croyons pouvoir dégager les conclusions suivantes :

1° L'infection rhumatismale a presque toujours pour porte d'entrée une angine infectieuse ;

2° Il n'y a pas une forme clinique définie d'angine rhumatismale : l'angine prémonitoire du rhumatisme est essentiellement polymorphe ; toute infection gutturale, généralisée ou localisée peut, en effet, devenir le point de départ d'une attaque rhumatismale ;

Digitized by Google

3° Il n'y a point de microbe spécifique du rhumatisme ; des agents pathogènes variés peuvent le provoquer (Charrin);

4° Le passage dans le torrent circulatoire des agents septiques d'une angine ne suffit pas pour déterminer l'éclosion de manifestations rhumatismales ; cette éclosion a encore pour condition essentielle une prédisposition individuelle : la dyscrasie acide.

La crise rhumatismale, loïn de traduire l'invasion de l'organisme par un agent spécifique, exprime donc tout simplement la réaction de la diathèse bradytrophique sous une décharge infectieuse banale.

ANGINE SCARLATINEUSE

Description clinique. — De toutes les angines symptomatiques, l'angine du début de la scarlatine est sans contredit celle qui présente le plus d'intérêt.

Cette angine est constante, et peut constituer à elle seule toute la symptomatologie de la maladie, l'éruption elle-même pouvant faire défaut, ou être tout au moins si discrète et si fugace qu'elle passe inaperçue.

L'angine d'invasion de la scarlatine est une angine catharrale diffuse, mais contrairement à bien d'autres angines symptomatiques, elle présente dans la plupart des cas des caractères cliniques qui permettent d'en faire le diagnostic. Elle débute brusquement par un malaise et des frissons : en quelques heures la température s'élève chez l'adulte comme chez l'enfant à 40° et 41°.

En dehors des caractères qui lui sont communs avec l'angine catarrhale diffuse idiopathique, elle présente cette particularité de ne pas se cantonner dans le pharynx seul, mais de s'étendre à toute la cavité buccale, aux joues, surtout à la langue ; de constituer en somme un véritable *enanthème bucco-pharyngé*.

Digitized by Google

La couleur de la muqueuse dans cette angine est toute spéciale, elle est d'un rouge framboisé ; cette coloration s'étend aux bords de la langue qui forment un cadre pourpré autour de l'enduit saburral blanchâtre qui recouvre la face dorsale de l'organe ; toute la surface de la muqueuse pharyngée est en outre luisante et comme vernissée ; les bords de la langue offrent ce même aspect qui tranche avec la couleur blanc mat de l'enduit saburral. Un exsudat pultacé plus ou moins abondant recouvre généralement les amygdales ; il y a enfin une légère adénopathie.

En présence d'une angine présentant ces caractères objectifs, il faut penser à la scarlatine et rechercher l'éruption. Celle-ci ne se montre généralement que le lendemain ; il faut bien la rechercher sur le tronc, au pli de l'aine, sur les bras, dans la région lombaire ; il faut savoir qu'elle est souvent très discrète et très fugace, formée d'un piqueté rouge très fin qui vu à distance donne l'aspect d'une teinte diffuse ; dans les points où cette éruption est confluente, l'éruption affecte la forme de vastes plaques d'un rouge uniforme ; sur les mains, surtout sur leur face palmaire, la peau prend une teinte rouge brique ; le malade accuse souvent une chaleur mordicante de la peau.

Le diagnostic de l'angine scarlatineuse est de la plus haute importance ; car il y a intérêt à le faire dès le début, en raison de l'urgence de l'isolement du malade, dans une famille, dans une école, dans une caserne.

Quand la scarlatine éclate franchement dans une agglomération, on apprend généralement qu'il y a eu les jours précédents dans le même milieu des cas d'angine considérés comme des angines idiopathiques simples et qui n'ont été que des scarlatines frustes.

Devant la desquamation on peut en faire le diagnostic rétrospectif, mais souvent beaucoup trop tard, lorsqu'il n'est plus temps d'arrêter l'épidémie envahissante. Ceci prouve une fois encore l'importance du diagnostic clinique de cette angine.

Digitized by Google

Agents pathogènes de l'angine scarlatineuse. — Nous ne saurions, sans sortir du cadre que nous nous sommes tracé, nous engager dans l'étude étiologique et bactériologique de la scarlatine ; mais nous ne pouvons non plus abandonner cette intéressante question sans dire un mot de la bactériologie de l'angine. De très nombreux travaux ont été publiés sur ce sujet, mais de toutes les opinions énoncées, celle qui nous paraît la plus rationnelle, la plus conforme aux faits cliniques et la plus séduisante est la théorie émise par Lemoine (1).

Pour Lemoine, il y a généralement dans la scarlatine deux infections différentes qui agissent côte à côte dans la cavité bucco-pharyngienne :

1° Une infection spécifique dont l'agent microbien est encore inconnu, comme celui de la rougeole et de la variole ;

2° Une infection secondaire streptococcique.

La virulence du streptocoque, hôte normal de la cavité pharyngée, s'exagérerait sur le terrain scarlatineux et créerait une infection mixte comme dans la diphtérie.

Cette infection secondaire expliquerait la plupart des complications de la scarlatine et surtout ses complications pyogènes.

Les localisations spéciales de l'infection mixte sur les séreuses et le rein seraient déterminées par l'élection primitive sur ces organes de l'infection spécifique.

Le streptocoque peut encore, mais quelques jours après le début ou dans la convalescence de la maladie, donner lieu à une véritable angine pseudo-membraneuse. Il s'agit alors d'une complication plus rare et aussi plus grave qui sera étudiée dans le chapitre des angines pseudo-membraneuses.

---

(1) G. H. Lemoine. — Rôle du streptocoque dans la scarlatine et ses complications (*Soc. méd. des Hôpit. de Paris*, 20 mars 1896).

Digitized by Google

ANGINE DE LA ROUGEOLE

Description clinique. — L'énanthème de la rougeole se manifeste habituellement dans la cavité bucco-pharyngée dès le 2e jour de l'invasion ; la face muqueuse des joues et le pharynx sont le siège d'une rougeur diffuse qui, examinée de près, peut se présenter sur le voile sous forme d'un piqueté très fin.

Cet énanthème, capable de précéder l'exanthème non seulement de quelques heures, mais parfois de deux ou trois jours, a pu dans quelques circonstances rares permettre un diagnostic précoce de la maladie (d'Espine).

Dans grand nombre de cas, il n'y a pas simplement énanthème, mais une véritable angine catarrhale diffuse, avec hypersécrétion muqueuse considérable.

Si l'angine était isolée, il serait impossible de la différencier d'une angine catarrhale diffuse idiopathique ou grippale, mais le diagnostic est singulièrement facilité par la coexistence du catarrhe naso-conjonctival et laryngo-bronchique, signes, pour ainsi dire, pathognomoniques de la rougeole.

Cette angine est bien moins douloureuse que celle de la scarlatine, aussi son importance semble-t-elle s'effacer devant celle du catarrhe des autres segments des voies aériennes supérieures, en particulier du coryza et de la laryngite.

L'invasion de la pyrexie n'est point brutale comme dans la scarlatine, elle dure de 3 à 5 jours, quelquefois plus d'après Trousseau.

L'angine de la rougeole enfin s'accompagne d'un très léger engorgement ganglionnaire.

Agents pathogènes de l'angine de la rougeole. — Il est rationnel d'admettre que l'énanthème pharyngien de la rougeole relève de l'agent spécifique de cette maladie ; toutefois cet

Digitized by Google

agent est encore à déterminer, car les recherches bactériologiques faites à son sujet sont restées contradictoires.

Leyden et Keating ont décrit un microcoque; Babès et Cornil un diplocoque; Lesage (*Soc. de biologie,* 3 mars 1900) a aussi isolé un microcoque très fin, aggloméré en zooglée dont la culture inoculée au lapin provoqua une septicémie analogue à l'infection morbilleuse avec localisations évidentes sur tout l'appareil respiratoire.

Lesage a pu recueillir ce microbe dans le mucus guttural et nasal et dans le sang des sujets atteints de rougeole.

Mais ces recherches demandent à être confirmées.

Si l'énanthème rubéolique du pharynx peut être attribué à l'agent spécifique encore à découvrir, il faut bien attribuer aussi un rôle secondaire aux agents pathogènes non spécifiques et très nombreux, pneumocoque, pneumo-bacille de Friedländer, staphylocoques, streptocoques, etc., qui ont été trouvés soit dans le mucus guttural ou nasal, soit dans les foyers de complications diverses.

Il est possible qu'ici, comme dans l'angine diphtérique et dans l'angine scarlatineuse, il puisse se surajouter à l'infection spécifique des infections secondaires plus ou moins complexes dont relèveraient la plupart des complications.

Le pneumocoque, le streptocoque et le staphylocoque, par exemple, seuls ou associés, ont été maintes fois trouvés dans les noyaux pneumoniques, dans les otites et dans tous les foyers de complications de la rougeole.

Il est donc probable que si l'énanthème guttural simple de la rougeole peut être attribué à l'action unique de l'agent spécifique de cette maladie, l'angine rougeoleuse proprement dite a une étiologie plus complexe.

Elle semble surtout relever de l'action pathogène secondaire du pneumocoque, du streptocoque, du staphylocoque et autres bacilles, hôtes habituels de la cavité bucco-pharyngienne, dont la virulence s'est brusquement exaltée à la faveur de l'infection morbilleuse.

Digitized by Google

ANGINE DE LA RUBÉOLE

On a décrit une angine dans la rubéole.

Cette angine, diffuse comme celle de la rougeole, ne présenterait pas de caractères bien tranchés ; elle se distinguerait, dit-on, de cette dernière par l'absence de piqueté rouge sur le voile (?) et par un engorgement ganglionnaire plus constant et plus manifeste.

Devant des distinctions aussi subtiles, nous croyons sage de renoncer à une description.

ANGINE GRIPPALE

Description clinique. — L'angine grippale affecte la forme diffuse et ne présente aucun caractère permettant de la différencier de l'angine catarrhe diffuse idiopathique.

Mais sur ce fond d'angine diffuse peuvent se greffer par infection secondaire des inflammations localisées, catarrhales ou phlegmoneuses sur les deux amygdales palatines ou sur une seule, sur l'amygdale pharyngée ou sur l'amygdale linguale. Ces amygdalites n'offrent dans leur aspect ni dans leur marche rien de régulier ; elles peuvent être très bénignes comme très graves.

En l'absence des symptômes généraux de la grippe, le diagnostic d'angine grippale serait donc absolument impossible.

En temps d'épidémie et surtout dans un milieu où la grippe sévit, on porte volontiers ce diagnostic en présence d'une angine d'allure banale ou, au contraire, de caractères insolites.

Mais contre cet abus si facile à signaler, nous avouons franchement qu'il nous serait bien difficile de tracer une ligne de conduite permettant de l'éviter.

Digitized by Google

Le polymorphisme de la grippe est tel que tout symptôme local ou général peut lui être rapporté ; telle est la raison principale qui expose dans un foyer épidémique à rattacher à l'infection grippale des manifestations à étiologie toute différente.

Cependant certains symptômes : grande lassitude, adynamie profonde, dépression nerveuse dont l'intensité est disproportionnée avec celle des manifestations locales, justifient jusqu'à un certain point le diagnostic de grippe.

L'angine grippale coïncide souvent avec un coryza catarrhal ou lui succède ; elle précède les localisations laryngo-bronchiques et sert maintes fois de prélude aux infections descendantes de l'arbre respiratoire jusqu'au lobule pulmonaire.

Elle a enfin le triste apanage de servir de porte d'entrée aux infections secondaires les plus variées et en particulier aux infections pyogènes streptococciques.

Ne pouvant faire ici l'histoire des complications innombrables de la grippe, nous nous contenterons de rappeler celles qui, en raison de leur localisation anatomique, intéressent spécialement le médecin de la gorge.

Ce sont : le catarrhe de la trompe et les otites moyennes séro-fibrineuses ou suppurées et leurs graves complications osseuses et cérébrales, les sinusites nasales, les amygdalites et les péri-amygdalites phlegmoneuses, les adéno-phlegmons rétro-pharyngiens, latéro-pharyngiens et cervicaux, enfin certaines infections septiques plus graves encore, telles que le phlegmon diffus du pharynx et le phlegmon diffus du plancher lingual (angine de Ludwig).

Agents pathogènes de l'angine grippale. — L'angine catarrhale diffuse primitive de la grippe est due incontestablement à l'agent spécifique de cette maladie, au bacille de Pfeiffer, qui se retrouve dans le mucus guttural et dans les crachats.

Mais sur l'infection spécifique grippale se greffent des infections secondaires multiples, toujours dues aux agents

Digitized by Google

microbiens qui peuplent la cavité gutturale à l'état normal ; elles expliquent le polymorphisme de l'angine grippale, entre autres les amygdalites phlegmoneuses, les adéno-phlegmons et les otites suppurées, dans le pus desquels on décèle le staphylocoque, le pneumocoque, le streptocoque, qui ont trouvé dans le terrain grippal des conditions favorables à leur évolution.

Tandis que l'agent spécifique de la scarlatine amoindrit la résistance du rein et des séreuses et prépare ces organes aux infections secondaires, tandis que celui de la rougeole amoindrit la résistance de l'appareil broncho-pulmonaire, où vont se localiser les plus graves complications de cette pyrexie, l'agent spécifique de la grippe semble diminuer indistinctement la vitalité de tous les organes et de tous les tissus.

Aussi cette maladie peut-elle être considérée à juste titre comme la seule capable de favoriser l'invasion des organes les plus différents par les infections secondaires les plus variées et les plus septiques.

ANGINE ÉRYSIPÉLATEUSE

Description clinique. — L'angine érysipélateuse a été décrite par Gübler (1856), Ed. Labbé, Cornil et Cure.

Cette angine constitue une des formes de l'infection de la gorge par le streptocoque de Fehleisen, elle est donc une angine à streptocoque primitive et à ce titre aurait droit d'être séparée du groupe des angines symptomatiques.

Nous pensons cependant qu'au point de vue clinique il y a intérêt à ne pas l'isoler de ces dernières.

L'envahissement du pharynx par l'érysipèle est primitif ou secondaire.

Quand l'érysipèle pharyngien succède à celui de la face, la propagation peut se faire par voies différentes : nasale,

Digitized by Google

lacrymo-nasale, buccale et auriculo-tubaire quand la membrane du tympan est perforée.

Nous décrirons seulement la forme primitive.

L'angine présente des caractères spéciaux : l'invasion est brusque et solennelle comme celle de tout érysipèle, avec frisson violent et ascension brusque de la température à 40° et 41°.

La dysphagie et la douleur gutturale apparaissent rapidement et deviennent intenses, la muqueuse pharyngée est le siège d'une tuméfaction et d'une rougeur pourprée généralisée ; sa surface est luisante.

Les ganglions sous-angulo-maxillaires s'engorgent rapidement et d'une façon très nette.

Dans quelques cas on a pu voir des phlyctènes se développer sur la muqueuse du pharynx, analogues à celles qui s'observent fréquemment dans l'érysipèle de la peau.

Plus rarement on a signalé des plaques de gangrène, mais ce dernier accident ne s'observe que chez les cachectiques ou chez les sujets déprimés par une infection antérieure, telle que la fièvre puerpérale, la scarlatine ou la fièvre typhoïde.

L'érysipèle pharyngien expose à toutes les complications septiques communes aux angines infectieuses.

Il peut gagner toutes les muqueuses voisines ; d'après Chantemesse et Widal il se propagerait facilement au plancher buccal pour créer l'angine de Ludwig.

Son diagnostic ne peut présenter de difficulté que dans la forme primitive.

L'affection qui lui ressemble le plus est sans nul doute l'angine scarlatineuse ; ce diagnostic différentiel peut présenter en effet quelques difficultés quand l'éruption scarlatineuse fait défaut.

Sa marche et son pronostic se confondent avec celui de l'érysipèle en général, il est cependant plus grave que celui de la face ; il doit être toujours réservé.

Digitized by Google

ANGINE ORTIÉE

L'urticaire grave, consécutive à l'ingestion de crustacés, de moules, de coquillages divers, de poissons, peut, en outre de l'éruption cutanée, donner lieu à des manifestations pharyngées bruyantes se traduisant subjectivement par une sensation brûlante de la gorge et objectivement par une rougeur diffuse et parfois œdémateuse de la muqueuse du pharynx.

Ces troubles peuvent être très fugaces, mais quelquefois ils ont pu gagner le larynx et provoquer des symptômes d'œdème glottique.

Il faut savoir enfin que l'urticaire interne peut prendre exceptionnellement une tournure grave, s'accompagner de douleurs gastriques, de vomissements, de diarrhée, d'hypothermie et parfois même de syncope.

ANGINE OURLIENNE

L'angine au cours des oreillons est considérée comme un symptôme exceptionnel. Bouchut avait simplement signalé au cours de cette affection un érythème guttural inconstant.

Jourdan a rapporté des cas de congestion amygdalienne douloureuse accompagnant ou même précédant les oreillons ; cette amygdalite ourlienne serait caractérisée, d'après cet auteur, par une desquamation épithéliale à petits lambeaux et serait ultérieurement suivie d'atrophie des amygdales (?)

Traitement des angines catarrhales aiguës

Toutes les angines catarrhales aiguës étant infectieuses, l'antisepsie doit être la base de leur traitement. Si cette anti-

Digitized by Google

sepsie est impuissante dans beaucoup de cas à maîtriser l'infection spécifique ou non spécifique dont l'angine relève directement, elle est toujours capable de prévenir ou de combattre efficacement les infections secondaires qui font toute sa gravité et en particulier l'infection streptococcique parfois si redoutable.

Traitement local des amygdalites palatines. — Contre les amygdalites palatines, chez l'adulte et chez l'enfant qui sait gargariser, on aura recours aux gargarismes répétés toutes les heures ou toutes les deux heures, suivant l'intensité du mal, avec une des préparations suivantes :

1° Phénosalyl à 2 ou 3 pour 1000 ;
2° Résorcine à 1 ou 5 pour 100 ;
3° Sublimé à 0gr,20 pour 1000, chez l'adulte seulement ;

4° Salol. . . . } aa. . . . . 0gr, 12 centig.
Thymol. . . }
Alcool. . . . } aa. . . . . 50 grammes.
Glycérine. . }
Eau bouillie. . . . . 900 —

5° Salol. . . . . 3 —
Alcool 90°. . . . . 60 —

Une cuillerée à café dans un verre d'eau *pour être utilisée immédiatement.*

Chez l'enfant trop jeune pour gargariser, on pourra remplacer ce mode de traitement par des douches pharyngées avec l'une des solutions suivantes :

1° Acide salicylique. . . . . 1 gramme.
Alcool. . . . . 50 —
Eau bouillie. . . . . 950 —

2° Microcidine de 1 à 3 pour 100

Ou bien faire toutes les deux ou trois heures des badigeonnages de la gorge avec un pinceau ouaté imbibé d'un des collutoires suivants :

Collutoires glycérinés :

1° A l'acide phénique à $\frac{1}{50}$ ou $\frac{1}{30}$;

Digitized by Google

2° Au bichlorure de mercure à $\frac{0^{gr},05 \text{ ou } 15 \text{ centigrammes}}{50 \text{ grammes}}$;

3° Au phénosalyl à $\frac{1}{50}$;

4° A la résorcine à $\frac{5}{50}$;

5° Au menthol à $\frac{0^{gr},30}{50}$.

Ce dernier collutoire est particulièrement indiqué quand la dysphagie est violente.



Fig. 29. — Stylets et porte-ouate pour badigeonner le pharynx.

Traitement local de l'amygdalite pharyngée. — Contre l'amygdalite pharyngée, spéciale à l'enfant, on emploiera :

1° Des pommades dans le nez dont l'excipient sera formé de vaseline très pure et bien stérilisée avec l'un des médicaments suivants :

1° Résorcine.	0gr,30 centig.	pour 30 grammes de vaseline.
2° Menthol.	0gr,10 —	
3° Iodol.	2 grammes.	
4° Aristol.	2 —	
5° Airol.	2 —	
6° Diiodoforme.	2 —	
7° Calomel.	2 —	

On pourra y adjoindre un badigeonnage par jour, fait par le médecin avec un porte-ouate rétro-pharyngien chargé d'un des collutoires indiqués plus haut.

Les insufflations de poudre dans le naso-pharynx par voie nasale antérieure à l'aide d'un insufflateur de Kabierske ont pu donner de bons résultats, avec l'une des poudres suivantes : résorcine, airol, iodol, aristol, diiodoforme, dermatol, etc.

Enfin, quand le catarrhe naso-pharyngien s'étend jusqu'à

Digitized by Google

l'oro-pharynx et s'y montre assez intense, il y a lieu de re-

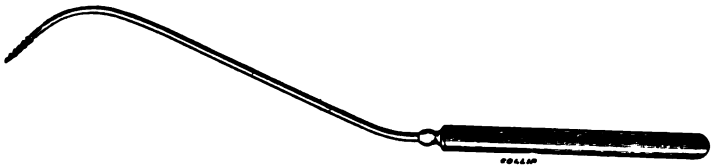

Fig. 30. — Porte-ouate pour badigeonner le naso-pharynx.

courir aux douches pharyngées comme dans les amygdalites palatines.

Traitement local de l'amygdalite linguale. — Le traitement

Fig. 31. — Porte-ouate pour la base de la langue.

de l'amygdalite palatine s'applique à l'amygdalite linguale ; mais on peut y adjoindre, surtout quand la dysphagie est te-



Fig. 32. — Insufflateur de Kabierské.

nace, des badigeonnages avec un porte-ouate laryngien chargé d'un collutoire, principalement d'un collutoire mentholé.

Digitized by Google

Traitement local de l'angine catarrhale diffuse. — L'angine catarrhale aiguë diffuse se traite comme les amygdalites palatines.

Traitement général des angines catarrhales. — Dans toutes ces formes d'angines, le malade sera soumis à un régime exclusivement liquide ou semi-liquide.

Si la température est élevée, on aura recours à l'antipyrine et au sulfate de quinine, mais il faudra modérer l'administration de ce dernier médicament en cas de complications otiques; on sait, en effet, combien la quinine agit sur l'appareil auditif; j'ai vu maintes fois, sous l'influence de ce médicament, s'exagérer les troubles auriculaires et en particulier l'otite moyenne secondaire aux angines.

Les antiseptiques internes peuvent avoir aussi leurs indications dans les angines aiguës; on prescrira le salol, le naphtol, le benzo-naphtol, l'acide salicylique, le salophène, le calomel, etc.

Ruault conseille l'usage interne du benzoate de soude; on peut l'employer à la dose de 4 à 6 grammes chez l'adulte; ce médicament paraît, en effet, avoir une action résolutive sur le processus catarrhal.

Traitement local des angines symptomatiques. — Nous n'avons pas à nous occuper ici du traitement général des angines symptomatiques, car ce traitement se confond avec celui de la maladie générale dont elles ne sont qu'une manifestation.

Mais nous devons insister sur la nécessité du traitement local; nous avons vu, en effet, dans la description des diverses angines symptomatiques, que la thérapeutique se trouvait généralement en présence de deux ordres d'agents pathogènes à combattre, l'un primitif et spécifique, l'autre secondaire.

Or ce sont précisément les infections gutturales secondaires qui aggravent le plus souvent la maladie par les complications qu'elles font naître.

Digitized by Google

On doit donc diriger toujours contre les angines symptomatiques un traitement antiseptique local, non pour combattre l'élément pathogène spécifique dans sa localisation gutturale, mais pour prévenir les infections secondaires qui évoluent à sa faveur, et par suite leurs terribles complications.

Ce traitement local antiseptique sera le même que celui des amygdalites et de l'angine diffuse idiopathique.

Digitized by Google

ANGINES VÉSICULEUSES

ANGINE HERPÉTIQUE INFECTIEUSE

1° Angine couenneuse commune (Bretonneau, Trousseau);
2° Herpès du pharynx (Gubler, Lasègue);
3° Angine herpétique (Ruault, Lermoyez).

Définition. — L'angine herpétique est une affection essentiellement pyrétique, caractérisée localement par l'apparition de vésicules transparentes, fugaces, sur des points divers de la muqueuse du pharynx.

D'après Lermoyez, Gubler doit être considéré comme le parrain de cette maladie.

Étiologie. — L'angine herpétique s'observe depuis l'âge de 4 ans; mais elle est surtout fréquente dans l'âge mûr. Elle est très rare dans la vieillesse.

Elle sévit en toute saison mais plus souvent au printemps, surtout dans les climats froids.

On a observé de petites épidémies de famille (Ruault), et d'hôpital (Trousseau); peut-être est-elle contagieuse.

Elle n'est pas une affection spécifique: on a, en effet, constaté dans les vésicules les espèces microbiennes les plus variées.

1° Pneumocoque (Rendu, Boulloche, Netter);

2° Staphylocoque blanc (Girode, cas personnels);

3° Streptocoques (cas personnels). — Dans un de ces cas absolument typique, après avoir fait gargariser le malade au sublimé, puis à l'eau bouillie, j'ai crevé les vésicules et fait un ensemencement sur deux tubes qui, examinés par M. le Pr agrégé Rispal, ont donné du streptocoque;

Digitized by Google

4° Bacille de Löffler (Dieulafoy, Kelsch, Huchard, Martin, Gouguenheim).

Dans ces derniers cas, il y a lieu de se demander si le bacille de Löffler n'avait pas envahi secondairement les petites érosions qui succèdent à la mortification de la pellicule des vésicules.

Quoi qu'il en soit, et jusqu'à nouvel ordre, nous dirons avec Lermoyez :

« *L'angine herpétique n'est pas une affection spécifique ; elle n'est qu'un mode de réaction de la gorge contre divers microbes.* »

Le froid peut être considéré comme une cause occasionnelle ; Lermoyez fait remarquer que l'angine herpétique partage avec la pneumonie le privilège d'être le type de la maladie à frigore.

Symptômes. — Le début brusque et solennel survient souvent après un refroidissement.

Il y a du malaise, de la courbature, parfois des frissonnements ou même un frisson violent. Le pouls est plein et fréquent; les conjonctives sont injectées, la langue devient bientôt saburrale, le lendemain l'état fébrile persiste, il peut atteindre 39°,5 et même 40° et 41°.

A ces symptômes s'ajoutent quelques nausées, dans un cas j'ai observé des vomissements.

La céphalalgie ne manque jamais, elle est habituellement intense et persistante, quelquefois atroce, au point de simuler la céphalalgie de la méningite (Lasègue).

La douleur de gorge insignifiante dans les premières heures de l'invasion devient rapidement nette, vive et progressive et atteint une réelle intensité au bout de 24 ou de 48 heures au maximum.

La marche de la maladie est aiguë ; la durée est courte : 4 à 6 jours ; la résolution est rapide. Il n'y a pas généralement d'adénite angulo-maxillaire ou bien elle est très faible.

Caractères objectifs. — On observe une rougeur diffuse de

Digitized by Google

la muqueuse du pharynx ; quelquefois cependant dans les formes légères cette rougeur est disposée en taches.

L'éruption pharyngée survient au bout de quelques heures.

Elle se distingue de celle des autres angines vésiculeuses, en particulier du zona pharyngien par sa diffusion sur les territoires les plus variés du pharynx ; même dans les cas où elles ont tendance à s'unilatériser, les vésicules se disséminent dans toute la gorge, amygdales, piliers, luette, pharynx nasal et vestibule du larynx compris (Lermoyez).

On en observe très souvent sur les lèvres, sur la face interne des joues et il n'est pas rare d'en voir simultanément sur la muqueuse ou sur la peau des organes génitaux externes.

Les amygdales palatines constituent le principal foyer ; la présence des vésicules sur ces organes est si caractéristique de l'affection que Lasègue doutait de la nature herpétique de l'angine quand cette localisation faisait défaut.

L'amygdale linguale est souvent atteinte (Moure).

Après Lasègue, Ruault a insisté sur le double aspect que peuvent présenter les vésicules au niveau des amygdales.

Au premier examen on ne voit souvent rien à la surface de ces organes, mais avec un éclairage oblique qu'on aura soin de faire varier, on pourra voir sur la surface de la glande un semis d'élevures transparentes, rares ou confluentes, rappelant les sudamina de la peau.

La durée de ces vésicules est éphémère, leur rupture est prompte (1 ou 2 jours) : elles laissent après elles de petites érosions qui peuvent se recouvrir de pseudo-membranes ou disparaître en 1 ou 2 jours.

Sur le voile elles sont plus apparentes, elles se présentent sous forme de grains opalins de la dimension d'un grain de mil à celle d'un grain de chènevis, entourées d'une petite auréole bien visible quand la rougeur générale de la muqueuse est peu accentuée.

Elles se transforment rapidement en plaques blanches opaques à contours irréguliers ou microcycliques.

Digitized by Google

Quand elles sont groupées et contiguës, l'érosion prend l'aspect polycyclique ; les petites fausses membranes sont assez adhérentes, difficiles à détacher.

La réparation très prompte se fait en 12 ou 24 heures.

Marche. Durée. Terminaison. Pronostic. — Malgré la défervescence brusque des phénomènes généraux, la douleur de gorge peut persister encore 3 ou 4 jours, 6 jours au maximum, très rarement 8 jours.



Fig. 33. — Angine herpétique infectieuse.
v : vésicules à la période d'état. — *va* : vésicules affaissées.

Le pronostic se confond avec le diagnostic et est formulé par lui ; s'il s'agit, en effet, d'angine herpétique infectieuse simple il est absolument bénin :

On doit toutefois faire des réserves tant que le diagnostic bactériologique n'a point prouvé qu'il ne s'agit pas de diphtérie.

Complications. — En dehors des complications communes à toutes les angines infectieuses, nous devons signaler comme complication spéciale à l'angine herpétique la pneumonie ; toutefois cette complication est rare.

Diagnostic. — Nous voici arrivés au point le plus délicat de la question. Nous aurons à examiner successivement le diagnostic positif et le diagnostic différentiel.

Le diagnostic positif est basé sur la constatation :

1° D'une éruption de vésicules bien caractérisées ou de leurs dérivés disséminées sur divers points de la muqueuse du pharynx ;

2° D'un état fébrile brusquement déclaré s'accompagnant

Digitized by Google

de céphalalgie intense. La constatation de simples points blancs ne suffit pas pour poser le diagnostic d'angine herpétique, comme nous le démontrerons plus loin.

Un examen superficiel de la gorge avec un éclairage insuffisant a souvent conduit à prendre pour une angine herpétique une affection qui n'avait rien de commun avec elle : *angine herpétique* est devenu l'étiquette banale de toute angine aiguë non diphtérique à points blancs, comme le terme *angine granuleuse*, est devenu celle de toutes les angines chroniques.

Il y a là un abus qu'il serait temps de voir cesser.

Voici ce qu'en dit Lermoyez :

« Nombre de médecins simplistes se tirent d'un diagnostic embarrassant en baptisant : *angine herpétique* toute amygdalite aiguë à points blancs et même certaines angines pseudo-membraneuses dont la nature diphtérique ne s'affirme pas à leurs yeux par les vrais caractères cliniques ; pour beaucoup d'entre eux, à peu près toutes les angines aiguës a frigore sont herpétiques. »

On a eu le tort, suivant Lermoyez, de s'écarter de la définition précise donnée par Gubler, laquelle exige la *présence de la vésicule ou de ses dérivés* pour caractériser une angine herpétique.

Le diagnostic différentiel sera fait avec :

1° L'angine *érésypélateuse*. — L'angine érésypélateuse primitive est aussi rare que l'angine herpétique est commune ; même invasion brusque et même intensité de fièvre ; mais il n'y a point de vésicules ; l'adénopathie légère ou nulle dans l'angine herpétique est ici considérable et précoce ;

2° L'angine *scarlatineuse*. — Même invasion brusque et même température, mais pas de vésicules. On constate au contraire sur une muqueuse framboisée et vernissée un enduit blanchâtre pultacé. En cas de doute on attend l'éruption ;

3° L'amygdalite *palatine catarrhale* se distingue par l'exagération du volume de l'amygdale dont la muqueuse est luisante et brillante ; enfin il n'y a pas de vésicules ;

Digitized by Google

4° L'angine *diphtérique* dans bien des cas peut être confondue avec l'angine herpétique.

Le type classique de l'angine diphtérique normale à début insidieux, presque apyrétique, sans vive douleur à la gorge, avec engorgement ganglionnaire très net et fausses membranes bien constituées, n'est certes pas à confondre avec l'angine herpétique, mais la clinique a ses surprises.

Bien avant la période bactériologique on savait qu'il existait des diphtéries à invasion anormale. Il existe une forme, en effet, qui se traduit par une invasion brusque, fébrile, 39° et plus, avec douleur vive à la gorge, sans engorgement ganglionnaire franc, sans fausses membranes bien caractérisées, réduites à quelques points blancs, très discrets, ressemblant à des vésicules herpétiques affaissées et macérées; une telle angine est souvent prise pour une angine herpétique.

Lasègue avait essayé d'indiquer les signes qui différencient cette angine de l'angine herpétique. On ne saurait s'y fier à l'heure actuelle. Les observations de Dieulafoy montrant, en effet, qu'une diphtérie peut se traduire par tous les signes cliniques de l'angine herpétique, prouvent que le seul élément de diagnostic différentiel auquel on puisse se fier sans s'exposer aux plus graves mécomptes est la constatation ou l'absence du bacille de Löffler.

Ici donc l'examen bactériologique est seul juge du diagnostic différentiel.

Cet examen s'impose donc dans toute angine herpétique d'allure douteuse;

6° L'amygdalite *cryptique aiguë* pourrait être confondue avec l'angine herpétique ; mais ici il n'y a point de vésicules; les points blancs sont constitués par de petits bouchons caséeux émergeant des orifices cryptiques;

7° Une poussée aiguë catarrhale superposée à une *mycose leptothryxique* chronique peut simuler encore l'angine herpétique.

Digitized by Google

Ici encore pas de vésicules ; les points blancs sont dus à des touffes cornées formées par le feutrage leptothryxique ; ces touffes très adhérentes ne peuvent être arrachées qu'à la pince ; l'examen microscopique permet de bien distinguer la nature du mal ;

8° Les poussées aiguës *d'angine chronique coli-bacillaire,* tel le cas rapporté par Lermoyez, Barbier et Helme, devront être différenciées de l'angine herpétique ; l'absence de vésicules permettra d'éviter l'erreur ;

9° *Le pseudo-herpès pharyngo-laryngé de Fischer* forme rare et mal connue ; la lésion d'après l'auteur se localiserait surtout aux régions riches en glandes (?). Lermoyez n'attache qu'une faible importance à cette affection ;

10° *L'ulcère bénin de la gorge de Héryng* est constitué par une grosse bulle affaissée siégeant constamment au niveau du pied du pilier antérieur ; la symétrie et l'indolence de la lésion distinguent cette affection de l'angine herpétique.

ZONA BUCCO-PHARYNGIEN

Historique. — Longtemps le zona pharyngé fut confondu avec l'angine herpétique infectieuse et cette confusion explique précisément le retard qui a été mis par les auteurs à accorder à cette entité clinique la place qu'elle méritait dans la nosographie.

Bœrensprung avait déjà attribué l'herpès labial à un zona des rameaux périphériques du trijumeau, Gerhardt et Epstein dans un même ordre d'idées pensaient que ces rameaux étaient comprimés dans leur canal osseux par leurs artères satellites dilatées au cours de la fièvre.

A Ollivier revint le mérite de démontrer nettement l'existence du zona du pharynx en relatant trois observations nouvelles des plus concluantes.

Mais Herzog qui apporta lui aussi une large contribution

Digitized by Google

à l'édification de cette espèce clinique eut le tort de généraliser et de vouloir considérer comme zona toutes les éruptions vésiculeuses du pharynx.

La doctrine d'Ollivier fut encore soutenue par Pouzin. Mais après les attaques de Boulland, elle avait paru sombrer à tout jamais quand MM. Lermoyez et Barozzi l'ont remise au jour. (Soc. méd. des Hôp., 1897).

Ces auteurs relatant après Moers un second cas de zona double bucco-pharyngien, publièrent à ce sujet une étude critique à laquelle nous avons fait les plus larges emprunts pour la rédaction de ce chapitre.

Nous eûmes enfin l'occasion en 1898 d'observer nous-même un troisième cas de zona double pharyngé chez un tabétique avéré atteint simultanément de mal perforant plantaire (fig. 35).

Le zona pharyngé nous paraît donc constituer une espèce nosographique bien définie à laquelle il est temps d'accorder une description dans un traité classique.

Symptômes. — Le zona pharyngé a cette particularité de débuter sans fracas, sans phénomènes généraux ; pas d'hyperthermie, pas de frisson, pas de céphalalgie.

La douleur gutturale s'installe rapidement, sans prodromes, elle constitue à elle seule toute la symptomatologie subjective de la maladie. Cette douleur est très vive ; c'est une névralgie intense, toute de surface, pouvant se caractériser par une sensation de chaleur et même par celle d'une vraie brûlure.

Le tabétique que j'ai eu l'occasion d'observer prétendait qu'il avait *le feu dans la gorge, il lui semblait, disait-il, qu'il avait bu du vitriol.*

Le contact des aliments solides, quelquefois même celui des liquides, est insupportable ; toutes les surfaces occupées par les vésicules zostériennes sont le siège d'une hyperesthésie intense que réveille le moindre contact.

D'après Lermoyez « dès qu'apparaissent les vésicules, la névralgie disparaît ou diminue considérablement pour ne

Digitized by Google

plus être que la légère sensation de cuisson que causent des érosions au contact des aliments ».

L'aspect du pharynx est caractéristique : nous emprunterons à l'intéressant travail de Lermoyez les notions que nous allons exposer.

Le zona pharyngien ou plutôt le zona bucco-pharyngien a une topographie bien déterminée ; il occupe la zone de distribution du nerf maxillaire supérieur, il respecte donc le territoire du pneumogastrique qui donne la sensibilité à la

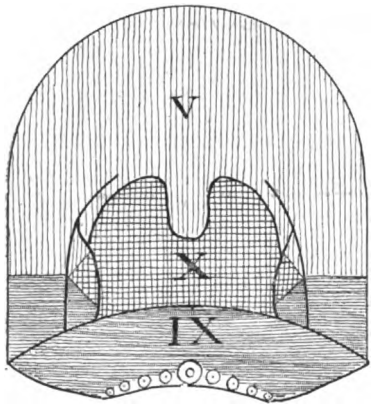

Fig. 34. — Topographie de l'innervation sensitive du pharynx.

V : territoire innervé par le Trijumeau. — X : territoire innervé par le pneumogastrique. — IX : territoire innervé par le glosso-pharyngien.



Fig. 35. — Zona double du voile limité au territoire du Trijumeau, chez un tabétique.

paroi postérieure du pharynx, et celui du glosso-pharyngien qui commande celle de la base de la langue, de la moitié ou des deux tiers inférieurs des piliers ; il respecte aussi l'amygdale qui reçoit à peine quelques grêles terminaisons de ces nerfs.

Le tiers supérieur des piliers, la luette et le voile constituent donc le théâtre de l'éruption, domaine des deux nerfs palatins postérieur et moyen. Le zona peut rester limité à cette aire purement pharyngienne, tel le cas observé par nous, mais il peut aussi franchir ces frontières s'étendant

Digitized by Google

au territoire du palatin antérieur et du sphéno-palatin qui se distribuent à la voûte osseuse ; il peut même s'étendre au nerf dentaire postérieur qui innerve la gouttière gingivo-buccale et au sous-orbitaire ; dans tous les cas il reste strictement cantonné au domaine du nerf maxillaire supérieur.

Il est unilatéral la plupart du temps, mais il peut être double comme en témoignent le cas de Moers, celui de Lermoyez et le nôtre.

La figure (35) donnera une idée suffisante de cette distribution.

Marche. Durée. Terminaison. — L'évolution du zona bucco-pharyngien est sub-aiguë ; sa marche comme celle de tous les zonas peut se faire par poussées successives. Sa durée varie de quinze jours à trois semaines.

Étiologie. — L'histoire du zona bucco-pharyngien n'est pas encore assez complète pour nous permettre de préciser ses facteurs étiologiques ; nous sommes obligés jusqu'à nouvel ordre d'assimiler son étiologie à celle du zona en général.

Il est rationnel d'admettre que le zona du nerf maxillaire supérieur peut, comme le zona intercostal, reconnaître pour cause, soit une infection aiguë à localisation névritique (forme infectieuse du zona de Landouzy), soit un trouble trophonévrotique, symptomatique d'affection des centres nerveux localisé à un segment métamérique de l'axe cérébro-spinal.

Pronostic. — Le zona bucco-pharyngien en lui-même n'est pas une affection grave, mais il peut être le symptôme d'une affection des centres nerveux (forme tropho-névrotique).

« La plupart des zonas céphaliques, a dit Brissaud, sont symptomatiques d'une affection encéphalique appelée à se manifester ultérieurement par des troubles beaucoup plus graves : parmi ces derniers figure l'hémiplégie pédonculaire ».

Rappelons que le cas publié par nous se rapportait à un tabétique.

Diagnostic. — Les symptômes que nous avons énumérés

Digitized by Google

suffisent pour permettre de reconnaître le zona bucco-pharyngien.

Il s'agit maintenant de le différencier des autres affections vésiculeuses du pharynx, en particulier de l'angine herpétique de Gubler et de l'herpès pharyngé récidivant; nous ne pouvons mieux faire que de rapporter le tableau dressé par Lermoyez.

ANGINE HERPÉTIQUE	ZONA PHARYNGIEN	HERPÈS PHARYNGÉ RÉCIDIVANT
Début brusque par céphalalgie, frissons, phénomènes généraux.	Début insidieux. Très peu de phénomènes généraux.	Phénomènes généraux manquent le plus souvent.
Douleur de gorge va en croissant; peu marquée au début, elle devient intense au moment de l'éruption gutturale et dure jusqu'à la fin.	Douleur de gorge moindre, assez vive au début *(Sensation de brûlure)*; va en décroissant et disparaît presque quand l'éruption gutturale paraît.	Douleur très légère : cuisson souvent insignifiante.
Éruption bilatérale.	Éruption unilatérale *(très rarement bilatérale)*.	Éruption très intense, souvent localisée à un siège constant à chaque récidive.
Surtout tonsillaire, frappe en même temps le pharynx, le larynx, les lèvres, etc.	Limité à un territoire nerveux, le plus souvent à la 2e branche du trijumeau; atteint le palais, le voile, les joues, les gencives; respecte l'amygdale et la paroi postérieure du pharynx.	Siège quelconque, souvent au niveau du pilier antérieur.
Durée courte : quatre à six jours. Marche aiguë.	Durée plus longue : quinze à vingt jours. Marche sub-aiguë.	Durée de huit à dix jours.
Récidive souvent.	Ne récidiverait jamais.	Récidive toujours, souvent périodiquement.

Digitized by Google

HERPÈS PHARYNGÉ RÉCIDIVANT

L'herpès pharyngé récidivant, forme chronique des Allemands, est une affection assez mal connue ; sa marche est chronique, aussi sa place serait-elle assez indiquée à côté des pharyngites chroniques ; nous ne pouvons cependant séparer son étude de celle qui précède, puisque cette affection est caractérisée comme l'angine herpétique aiguë et le zona pharyngien par la présence de vésicules sur la muqueuse pharyngée.

L'herpès récidivant se manifeste surtout chez les femmes pendant la période menstruelle, coïncidant avec l'herpès labial et génital.

Il s'observe aussi chez l'homme, à la suite d'abus de tabac ou d'alcool, surtout chez les anciens syphilitiques.

Je l'ai observé chez l'enfant à partir de l'âge de huit ans.

Les récidives sont souvent périodiques.

Le mal débute sans le moindre prodrome, sans phénomènes généraux ; chez quelques sujets la douleur de gorge est légère, chez d'autres, elle est au contraire assez vive.

L'éruption affecte généralement le même siège à chaque récidive, mais ce siège est quelconque et non strictement limité à un territoire nerveux comme le zona ; toutefois elle se localise de préférence au pilier antérieur.

La durée moyenne est de huit à dix jours. C'est une affection bénigne mais difficilement curable ; les récidives se produisent avec une fatalité désespérante.

La nature de l'herpès récidivant est fort contestée : Schmidt et Moure y voient une infection atténuée : Flatau et Lublinski une éruption zostériforme, d'autres auteurs une manifestation de la diathèse herpétique (?).

Pas plus que Lermoyez je ne me prononcerai sur ce point.

Digitized by Google

ANGINES VÉSICULEUSES SYMPTOMATIQUES

Angine variolique. — Les manifestations pharyngiennes de la variole sont habituellement très légères, dans la forme discrète de la maladie ; on les observe surtout dans la variole confluente ; cependant elles n'ont pas fatalement une intensité proportionnelle à celles de la peau. Elles sont constituées au début par des taches rouges diffuses, sur lesquelles ne tardent pas à apparaître les vésicules caractéristiques ; celles-ci se présentent sous forme de petites perles brillantes, entourées d'une auréole rouge ; elles deviennent bientôt purulentes. Rompues elles se transforment en érosions à contours cycliques. L'énanthème pharyngien se traduit subjectivement par une vive dysphagie.

Des manifestations semblables s'observent sur toutes les muqueuses des voies aériennes supérieures, nasale, buccale, linguale, laryngée et tubaire.

Comme toutes les lésions gutturales aiguës, l'angine variolique ouvre la porte aux infections secondaires et par suite aux complications les plus variées.

Cette localisation de l'éruption variolique ne présente qu'un mince intérêt au point de vue du diagnostic, car son importance s'efface devant celle de la peau.

Angine varicelleuse. — L'angine de la varicelle a peu de gravité, elle est parfois si bénigne qu'elle passe inaperçue ; la muqueuse pharyngée présente généralement une rougeur diffuse ; çà et là on peut apercevoir des érosions très discrètes à surface rouge et granuleuse, entourées d'une auréloe violacée ; ces érosions succèdent à des vésicules extrêmement fugaces. Sur la langue et la muqueuse buccale peuvent se montrer des manifestations identiques.

Cette angine ne présente en elle-même rien d'intéressant ;

Digitized by Google

elle peut toutefois se compliquer d'angine streptococcique (Aviragnet).

Aphtes du pharynx. — La fièvre aphteuse des bovidés transmissible à l'homme, surtout par l'intermédiaire du lait, du beurre et du fromage (Crozat, *Thèse,* Montpellier, 1899), peut donner lieu à quelques manifestations pharyngées, semblables à celles qui s'observent sur la muqueuse buccale.

Ruault considère avec raison ces lésions du pharynx comme peu intéressantes, car elles s'effacent devant les lésions plus importantes de la muqueuse buccale; il nous a paru utile cependant de signaler la possibilité de cette localisation des aphtes.

La lésion se traduit tout d'abord par une macule rouge, au centre de laquelle apparaît un point blanc qui se transforme bientôt en une vésicule pouvant atteindre la dimension d'un pois; une petite fausse membrane jaune grisâtre lui succède; cette dernière à son tour se transforme en ulcération à contour cyclique.

Souvent bénigne, cette affection peut cependant être grave chez le nourrisson; on a observé aussi des formes très graves chez l'adulte.

Traitement des angines vésiculeuses.

Le traitement local sera le même que celui des angines catarrhales aiguës.

On pourra cependant dans l'herpès infectieux insister davantage sur les badigeonnages antiseptiques, jusqu'à ce que le diagnostic bactériologique ait permis d'affirmer qu'il ne s'agit point de diphtérie.

Le traitement général ne différera pas non plus de celui des angines catarrhales.

Digitized by Google

Contre la sensation de brûlure que donne le zona bucco-pharyngien on emploira les badigeonnages et les gargarismes mentholés.

Dans bien des cas on obtiendra une atténuation immédiate de cette sensation avec le menthol et la glace.

Digitized by Google

ANGINES PSEUDO-MEMBRANEUSES

ANGINE DIPHTÉRIQUE NORMALE

Définition. — Nous entendons par angine diphtérique normale l'angine pseudo-membraneuse provoquée par le bacille de Klebs pur, sans association de tout autre agent pathogène, tel que le streptocoque ; mais nous ne séparons point de ce type clinique les angines où à côté du bacille diphtérique on peut rencontrer des éléments microbiens variés et indifférents, sans rôle pathogène et par conséquent sans influence sur la marche de la maladie.

Historique. — Dans une description magistrale, Bretonneau, en 1821, présenta à l'Académie de médecine une histoire de cette maladie sous le nom de *diphtérite* ; Trousseau, perfectionna l'étude clinique de la diphtérite, mais considérant cette affection comme une maladie générale d'emblée, mit au second plan la lésion locale et abandonna le terme de diphtérite pour celui de *diphtérie,* plus propre à désigner l'infection générale.

Les succès du traitement antiseptique local dans de nombreux cas d'angine diphtérique ramenèrent Gaucher à la conception de l'infection locale primitive de Bretonneau, théorie devenue classique.

Le bacille diphtérique, entrevu par Talamon en 1881, fut définitivement décrit par Klebs (1873 et 1883, Congrès de Wiesbaden) ; ces recherches furent confirmées par celles de Löffler (1884-1887).

A Roux et Yersin était réservé l'honneur de démontrer par

Digitized by Google

de remarquables expériences la spécificité de ce bacille ; ces auteurs démontrèrent en outre l'existence de la toxine diphtérique élaborée par le bacille ; ils prouvèrent que si la lésion locale pseudo-membraneuse était l'œuvre du bacille, les complications générales étaient dues à l'action seule de la toxine dont l'injection expérimentale pouvait reproduire des paralysies ; Ils séparèrent la diphtérie pure, type de diphtérie normale, que nous allons décrire dans ce chapitre, de la diphtérie polymicrobienne, due à l'association du streptocoque, et firent enfin connaître l'existence des pseudo-diphtéries.

Ch. Morel étudia avec soin l'anatomie pathologique de la maladie et décrivit les altérations histologiques viscérales caractéristiques de l'infection (1891).

Behring et Kitasato (1890) découvrirent le sérum antidiphtérique, mais la découverte de ces savants n'entra dans la pratique qu'après les recherches remarquables de Roux et la communication retentissante de ce dernier au Congrès de Buda-Pesth (1894).

Dans ces dernières années, parmi les nombreux et intéressants travaux qui ont été faits sur la diphtérie, nous signalerons seulement les nouvelles recherches bactériologiques de Barbier et Tollemer (1897), qui ont découvert le bacille diphtérique dans les viscères, dans les ganglions, dans le sang du cœur, dans la rate et surtout dans les centres bulbo-protubérantiels ; nous regrettons, dans ce trop bref historique, de ne pouvoir citer les noms de tous les chercheurs qui ont apporté leur contribution à cette intéressante question ; nous renverrons le lecteur, pour tous les détails relatifs à l'histoire de cette maladie, à l'intéressant ouvrage de Bayeux (1). et pour l'étude générale de la diphtérie au remarquable article de Ruault dans le *Traité de médecine*.

---

(1) Raoul Bayeux. La diphtérie depuis Arétée le Cappadocien jusqu'en 1894.

Digitized by Google

Nous laissons aussi complètement de côté la question du croup et du tubage, tenant à limiter strictement notre étude à la pathologie proprement dite du pharynx.

Symptômes. — Il y a lieu de distinguer dans la diphtérie normale *une forme légère* et *une forme grave*.

C'est chez l'enfant surtout que la diphtérie est intéressante à étudier, en raison de sa fréquence, de son invasion insidieuse, des difficultés de son diagnostic, enfin de la gravité de ses complications à cet âge.

Nous prendrons donc comme type l'angine diphtérique évoluant chez un enfant de cinq ans environ.

Forme légère. — Le début insidieux, sourd, peu significatif, passe souvent inaperçu.

Les phénomènes généraux peuvent être nuls ou se réduire à de la lassitude, de l'abattement, de la céphalalgie, de l'inappétence.

La température s'élève à peine à 38°, 38°,5 au maximum, puis décline vers 37°.

La douleur de gorge est généralement légère, quelquefois même elle n'existe pas, et si l'enfant n'a pas simultanément quelque degré de catarrhe laryngien se traduisant par un peu de toux ou un léger enrouement, l'entourage et le médecin lui-même ne songent pas à inspecter sa gorge.

Si cependant on pratique cet examen, on peut observer la fausse-membrane pharyngée ; celle-ci se montre quelquefois très discrète, sous forme de points blancs sur une amygdale palatine, un peu plus étendus que les points blancs de l'amygdalite cryptique, plus souvent, au contraire, sous forme de plaque ou de traînées ; généralement, les contours de la plaque pseudo-membraneuse sont nets et on peut à la vue saisir le léger relief qu'elle fait sur la muqueuse. Cette der-

---

avec les résultats statistiques de la sérumthérapie sur 230 000 cas. *Thèse*, Paris, 1899. (Georges Carré et C. Naud, éditeurs.)

Digitized by Google

nière, sur les parties encore respectées par la diphtérie, ne présente que les altérations d'un simple état catarrhal; quelquefois même son aspect est quasi-normal.

Opaline le premier jour, la fausse membrane revêt dès le lendemain une blancheur opaque, puis devient jaunâtre.

Si on tente avec un porte-ouate d'essuyer légèrement la surface de l'amygdale, on parvient dans quelques cas à entraîner en partie la fausse membrane; au-dessous d'elle, la muqueuse est peu modifiée; quand elle est adhérente à cette dernière, si on insiste pour la détacher, la surface découverte se montre un peu plus rouge et quelquefois même peut saigner légèrement si le frottement a été trop violent.

Il ne faudrait pas croire que dans la forme légère de la diphtérie normale l'exsudat fibrineux soit toujours discret; l'état local et l'état général ne sont pas toujours, en effet, en raison directe l'un de l'autre; la fausse membrane peut s'étendre au voile, engainer la luette, gagner la paroi postérieure du pharynx et même l'amygdale linguale et l'amygdale pharyngée sans que la réaction générale soit pour cela plus grave.

Mais alors que dans la diphtérie grave les fausses membranes, entraînées par une douche pharyngée ou un badigeonnage médicamenteux, ont de la tendance à se reproduire, quelquefois en moins de deux heures, dans la forme légère, elles cèdent rapidement, non seulement à une première injection de sérum de Roux, mais après un traitement local antiseptique, et aussi quelquefois dans la forme la plus bénigne sans le moindre traitement.

C'est dans ces cas qui ont évolué et guéri à l'insu de l'entourage sous le masque d'un simple rhume, qu'on voit se produire, huit, quinze ou trente jours après la disparition de l'angine, un croup à marche rapide.

Presque tous les *croups d'emblée* ne sont à vrai dire que des *croups secondaires tardifs* consécutifs à une angine diphtérique très bénigne.

Digitized by Google

L'adénopathie sous-maxillaire est constante, mais elle est toujours légère dans cette forme.

Les ganglions isolables sont indemnes de périadénite. L'état général est peu affecté ; l'anémie et la dépression des forces est légère.

Nous avons déjà dit que la fièvre était peu intense et que la température oscillait autour de 38°, 38°,5. Le pouls ne présente aussi que des modifications peu importantes, en rapport avec l'état fébrile ; mais si on analyse les urines on y trouve presque constamment des traces d'albumine.

La marche est rapide. La guérison est complète le 3e jour, dans presque tous les cas, surtout avec le concours de la sérothérapie, dont la nécessité se fait sentir dans cette forme bénigne aussi bien que dans les formes graves, non pas tant pour guérir l'angine que nous avons tous vu céder bien des fois à de simples badigeonnages de la gorge à la glycérine phéniquée, que pour prévenir le croup qui pourrait se déclarer quelques jours après.

L'examen bactériologique extemporané ou la culture permettent seuls le diagnostic précis de cette forme de diphtérie, qu'en raison de ses allures bénignes on pourrait prendre pour une pseudo-diphtérie.

Le bacille observé dans cette forme est généralement plus court que le bacille long constamment trouvé dans les formes graves de la diphtérie (Barbier et Ulmann). Aussi a-t-il été désigné sous le terme de « bacille court ». Entre ces deux types extrêmes existe un type intermédiaire : « le bacille moyen ».

Martini, Nicolas, Carl Frœnkel et Spronck séparent catégoriquement ce bacille court du vrai bacille diphtérique.

Martin, au contraire, le considère comme une forme atténuée et dégénérée du vrai bacille de Klebs. Nous nous rangeons à son opinion.

Forme grave. — *Symptômes.* — L'invasion est semblable à celle de la forme bénigne ; elle peut être aussi insidieuse. Mais à la période d'état les symptômes prennent une allure

Digitized by Google

grave et la marche des accidents est considérablement accélérée.

L'état local n'est pas nécessairement en rapport avec l'intensité des phénomènes généraux, cependant le plus souvent les fausses membranes ont une tendance extensive très marquée et se reproduisent avec une étonnante rapidité.

L'adénopathie est beaucoup plus prononcée que dans la forme bénigne de l'affection.

La température peut atteindre 39° ; elle dépasse rarement ce degré, sauf complication pulmonaire.

Le pouls devient rapide et petit.

La dépression des forces est précoce et s'accentue rapidement.

L'enfant paraît abattu, immobile et indifférent.

L'intoxication se traduit par des signes extérieurs assez particuliers à la diphtérie : le visage devient pâle, presque blanc, plombé et terreux, les yeux sont excavés et cernés et les paupières violacées ; la peau se recouvre parfois de taches ecchymotiques.

La prostration est souvent telle que l'enfant refuse les aliments ; on peut observer à cette période des vomissements, des diarrhées fétides, de la sensibilité de l'abdomen à la pression.

Le pouls devient filiforme et l'auscultation du cœur ne révèle plus qu'une systole très affaiblie, à timbre sourd et lointain, traduisant l'infection profonde du myocarde.

On peut enfin observer des alternatives d'excitation et de dépression, quelquefois même des convulsions précédant le coma terminal.

Telle est la marche de la diphtérie normale, grave quand les phénomènes toxhémiques dominent la scène, mais chez l'enfant cette marche n'est pas habituelle : elle est presque toujours accidentée par une terrible complication : l'extension de la diphtérie au larynx. Le croup se trouve alors réalisé. Cette invasion des voies respiratoires peut être très précoce, se manifestant dès le deuxième ou le troisième jour de la

Digitized by Google

maladie, alors que les phénomènes d'intoxication générale sont encore peu accentués, mais elle se produit le plus souvent vers le 4e, le 5e ou le 6e jour.

Ce qui fait croire à la précocité de son apparition, c'est que le *début apparent* de l'angine est confondu la plupart du temps avec le *début réel,* toujours antérieur à ce dernier et presque toujours insidieux.

L'extension de la diphtérie au larynx peut s'observer chez l'adulte, mais chez lui elle est loin d'avoir l'importance qu'elle présente chez l'enfant.

Chez ce dernier, toute la gravité de cette complication provient de l'étroitesse du larynx qui est rapidement obstrué par les fausses membranes.

De là vient l'asphyxie croupale, asphyxie d'autant plus à craindre que le larynx et la trachée sont plus étroits.

On voit quelquefois des enfants de 7 à 8 ans supporter sans menace d'asphyxie la diphtérie du larynx, tandis qu'on peut voir des enfants de 10 à 12 ans s'asphyxier rapidement en raison de l'étroitesse excessive de cet organe.

Nous ne pouvons aborder ici l'étude du croup, car dans ce traité pratique nous serions entraîné du coup à traiter le tubage et la trachéotomie, questions dont l'importance exigerait un développement disproportionné avec le cadre que nous nous sommes tracé.

Nous nous contenterons de rappeler que l'invasion du larynx par les fausses membranes diphtériques se manifeste par trois symptômes dont la succession rapide, en moins de vingt-quatre heures, souvent en deux ou trois heures *chez un sujet atteint d'angine diphtérique,* est l'indice certain du croup.

Ce sont :

1° La toux rauque à timbre bas ;

2° La toux et la voix éteintes ;

3° Le tirage continu d'emblée ou continu après des accès de suffocation.

Si la sérothérapie et le tubage ne sont venus secourir le

Digitized by Google

petit malade, l'une pour combattre l'infection, l'autre pour combattre l'asphyxie, la mort survient rapidement en quelques heures, à la fois par toxhémie et par asphyxie.

La sérothérapie peut quelquefois réussir seule quand elle a été appliquée assez tôt.

Le tubage seul ne se rend maître que de l'asphyxie. L'enfant sauvé du croup peut succomber à l'infection générale, par myocardite, ou par paralysie bulbaire entraînant une syncope mortelle.

Quand la guérison doit survenir, on peut généralement l'espérer si, 24 heures après l'application du sérum, l'état ne s'est pas aggravé ; on peut la prévoir si 48 heures après on constate une sensible amélioration ; le 3e jour, elle s'affirme nettement ; le 8e jour, l'enfant entre en convalescence, souvent très anémié.

Telle est la forme grave de l'angine diphtérique normale ; entre cette forme et la forme légère existent évidemment des types d'intensité moyenne.

Complications de la diphtérie normale. — Que l'angine diphtérique normale soit légère ou grave, elle expose aux mêmes complications; *Angine diphtérique légère* n'est donc point synonyme de *diphtérie bénigne*; nous avons vu déjà qu'elle pouvait être compliquée de croup, surtout de croup tardif; cependant, il faut reconnaître qu'en général elle expose moins aux complications que la forme grave.

Ces complications peuvent être divisées en trois groupes distincts :

1° *Complications par extension du processus pseudo-membraneux aux muqueuses et à la peau :* diphtérie laryngée, bronchique, nasale, oculo-palpébrale, auriculaire, buccale, œsophagienne, gastrique, anale, génitale (gland, prépuce, vulve), et enfin cutanée (sur les érosions labiales et faciales et les plaies de vésicatoire);

2° *Complications relevant directement de l'infection et de l'intoxication générale spécifique :*

Digitized by Google

a) Néphrite : albuminurie, accidents urémiques ;

b) Myocardite, entraînant la syncope et la mort subite par collapsus cardiaque ;

c) Paralysies : ces paralysies apparaissent du 5° au 11° jour, ou bien pendant la convalescence ; elles sont dues le plus souvent à des névrites périphériques, mais elles peuvent relever aussi de lésions centrales, médullaires, bulbaires ou cérébrales.

Les plus fréquentes sont celles : 1° du pharynx, à laquelle nous consacrons plus loin une étude spéciale ;

2° Du larynx, qui revêt deux types : paralysie des adducteurs (aphonie), paralysie des abducteurs (tirage et asphyxie) ;

3° Des muscles de l'œil ;

4° Des membres, paralysie périphérique des extenseurs avec steppage ;

5° Des muscles thoraciques ;

6° Du muscle cardiaque, par trouble bulbaire.

Les paralysies par polynévrites sont sensitivo-motrices, les paralysies par lésions centrales sont, au contraire, dissociées et le plus souvent motrices ;

3° *Complications par infections secondaires :*

1° Nous comprenons sous cette désignation les complications par associations relativement bénignes, telles que celle du staphylocoque ou du pneumocoque, qui créent ce que Barbier a désigné sous le terme de *petits accidents septiques*.

De ce nombre sont les suppurations ganglionnaires à staphylocoque et les otites moyennes suppurées à staphylocoque ou à pneumocoque, complications dont l'évolution n'aggrave pas la maladie si elles sont convenablement traitées ;

2° Nous avons dit, en définissant la diphtérie normale, que nous dégagions de ce type les associations microbiennes graves, telle que l'association du streptocoque, qui modifiait le tableau clinique de l'infection au point peut-être d'y jouer le premier rôle.

L'association de l'infection streptococcique à l'infection

Digitized by Google

diphtérique mériterait certainement d'être décrite parmi les complications de cette maladie, étant donné qu'une angine purement diphtérique au début peut ultérieurement devenir mixte par adjonction du streptocoque.

Cette association a une telle importance que nous croyons devoir la décrire à part ; mais, avant d'aborder son étude, nous essaierons de décrire l'angine streptococcique pseudo-membraneuse.

ANGINE STREPTOCOCCIQUE PSEUDO-MEMBRANEUSE

Définition. — Nous désignons sous ce terme une angine pseudo-membraneuse dans laquelle le streptocoque joue seul un rôle pathogène. A côté de cet agent septique peuvent pulluler de nombreux microbes, hôtes habituels de la cavité bucco-pharyngienne représentant des espèces plus ou moins variées, mais dont aucune ne paraît douée de caractères spécifiques bien déterminés.

Le streptocoque en cause dans cette angine paraît être le même que celui de l'érysipèle, de la fièvre puerpérale, et des suppurations, ce serait donc bien le streptocoque de Fehleisen. Telle est au moins l'opinion la plus généralement admise à l'heure actuelle, par les bactériologistes, entre autre par G. H. Lemoine du Val-de-Grâce. En attendant que la lumière soit définitivement faite, au milieu des idées confuses et contradictoires, émises sur cet agent septique, nous nous rallierons provisoirement à celles de Lemoine, qui paraissent à la fois les plus suggestives et les plus conciliables avec les faits cliniques.

Historique. — Découvert, tout d'abord, dans l'infection puerpérale par Recklinghausen, Valdeyer (1872), Orth (1873), Pasteur (1879) et Doléris (1880) ; le streptocoque a été retrouvé, dans l'érysipèle par Bouchard (1878) et Fehleisen (1883);

Digitized by Google

Dans les foyers de suppuration par Ogston (1881), Rosenbach (1884) et Passet (1885);

Dans les exsudats sérofibrineux par Frœnkel et Weischselbaum (1885-87-90), Macaigne et Ballet (1896);

Dans la scarlatine et sa néphrite par Babès (1894), Wurtz et Bourges (1891);

Dans les endocardites infectieuses et les artérites infectieuses par Widal (1889);

Dans l'ectyma et l'impetigo par Thibierge et Bezançon ;

Enfin dans l'air atmosphérique par Emmerich (1886), Eiselberg (1887), G. Roux et Chartin (1893).

Mais son rôle dans les angines a été pour la première fois mis en lumière par Bourcy (1883) qui trouva le streptocoque dans une arthrite consécutive à une angine aiguë. Frœnkel (1887) et Hanot (1891) observèrent dans les mêmes conditions des cas de véritable infection purulente.

Cornil et Babès le trouvèrent dans le pus d'amygdalite phlegmoneuse.

Roux et Yersin (1890) le découvrirent non seulement associé au bacille diphtérique, mais encore à l'état pur dans l'exsudat d'un certain nombre d'angines pseudo-diphtériques.

Morel (1891), Mussy (1880), William Hallock (1892), Barbier rapportent des faits semblables à ceux observés par ces auteurs.

Il fut signalé ensuite comme principal agent pathogène des angines pseudo-diphtériques secondaires de la scarlatine par Wurtz et Bourges (1890) ;

De la varicelle, par Aviragnet, cité par Boulloche.

G. H. Lemoine et Josias (1896) le découvrirent dans l'angine du début de la scarlatine;

Enfin Bourges et Hudelo (1895) dans les plaques syphilitiques diphtéroïdes. Boulloche, dans son traité des angines à fausses membranes, décrivit une forme bénigne et une forme grave de l'angine streptococcique pseudo-membraneuse. De plus importantes contributions ont été apportées depuis à

Digitized by Google

l'étude de cette question par Veillon (1894), Widal, Bezançon et surtout par G. H. Lemoine, ce dernier, dans une série ininterrompue de travaux auxquels nous avons fait de larges emprunts pour la rédaction de ce chapitre.

Il semble acquis à l'heure actuelle d'après les recherches cliniques et expérimentales de ces derniers auteurs :

1° Que le streptocoque des angines est le même que le streptocoque de l'érysipèle, de l'infection puerpérale et de la suppuration ;

2° Que cet agent microbien peut, sans autre association pathogène, créer divers types d'angines :

a) Catarrhale (érythémateuse ou pultacée) ;

b) Érysipélateuse ;

c) Phlegmoneuse ;

d) Pseudo-membraneuse.

Pourquoi le streptocoque produit-il, là une angine catarrhale ou pultacée, ici une angine érysipélateuse ; pourquoi engendre-t-il tantôt une angine phlegmoneuse, tantôt une angine pseudo-membraneuse ? Comment expliquer qu'il puisse vivre impunément dans la gorge de presque tous les gens bien portants, comme l'ont démontré Lemoine, Widal et Bezançon, alors qu'on le reconnaît coupable de provoquer les états septiques les plus graves ?

Est-ce une question de virulence ou de terrain ? Là est le problème : il est vraisemblable que ces deux facteurs doivent entrer en ligne de compte. Dans les angines poly-microbiennes et dans les angines secondaires on peut invoquer l'exaltation de la virulence par la transformation du terrain, mais dans l'angine à streptocoque pur, ce facteur est inadmissible.

D'après Veillon « les différences cliniques et anatomiques tiendraient d'une part à la localisation du streptocoque qui peut évoluer sur la muqueuse ou dans le tissu cellulaire sous-jacent, d'autre part à la virulence du microbe et à la réceptivité du sujet ».

Digitized by Google

Nous nous contenterons d'étudier dans ce chapitre l'angine streptococcique pseudo-membraneuse.

Les types érythémateux, pultacé et phlegmoneux ne présentant rien de bien particulier dans leur symptomatologie, nous préférons confondre leur étude avec celle des angines catarrhales et phlegmoneuses non spécifiques, exposées dans d'autres chapitres.

Symptômes. — Baginski et Boulloche ont décrit une forme légère d'angine streptococcique, mais le tableau clinique dans cette forme ne différant de celui de la forme grave que par l'atténuation des symptômes, nous croyons inutile de nous y arrêter ; cette forme a d'étroites analogies cliniques avec la diphtérie normale légère. Nous nous occuperons seulement de la forme grave.

Il est bien entendu que nous décrirons un type, et que nous opposerons ce type extrême à l'angine diphtérique normale, tout en reconnaissant qu'il existe des formes moins nettes, formes peut-être les plus nombreuses, créant une transition entre le tableau clinique de la diphtérie normale grave et celui de l'angine streptococcique. Ces états cliniques indécis expliquent précisément la confusion qui a régné entre ces deux espèces morbides avant l'avènement de la bactériologie.

Le début de l'angine streptococcique typique est généralement brusque, violent, solennel ; on observe des frissonnements, parfois même un vrai frisson (Rendu).

Boulloche admet cependant qu'elle peut débuter d'une façon plus insidieuse, la température monte à 39°, 39° 5, 40° et quelquefois plus dans les formes les plus graves, la dysphagie est intense ; le malade se plaint d'ardeur à la gorge et de difficulté à déglutir la salive.

Examen du pharynx. — Le pemier jour on n'observe qu'une rougeur extrême, diffuse, généralisée.

Le deuxième jour l'aspect est pseudo-phlegmoneux, la muqueuse n'a pas l'air d'être prise seule, on dirait que toutes les parties molles du pharynx, tissu adénoïde et tissu

Digitized by Google

cellulaire, participent au processus inflammatoire, ce qui explique l'intensité de la dysphagie qui va s'accroissant de plus en plus comme dans une angine phlegmoneuse.

Le voile est pourpré, sa surface est lisse ; il est comme soulevé par les amygdales enchâtonnées, le pharynx est rétréci par le rapprochement de ces organes, on croirait à un début d'angine phlegmoneuse bilatérale. J'ai vu à cette période du trismus chez l'adulte, faisant penser à l'existence d'un phelgmon périamygdalien ; c'est surtout dans ce cas qu'il est nécessaire de recourir à l'éclairage avec le miroir frontal ; mais vers la fin du deuxième jour, l'exsudat pseudo-membraneux apparaît sur les amygdales et sur le bord des piliers, il gagne dès le lendemain la luette et parfois presque tout le voile.

La fausse membrane streptococcique présente quelques caractères particuliers ; elle a d'emblée un aspect plus vilain que la fausse membrane diphtérique qui au moins à l'origine est opaline ou blanche. Elle est dès le début gris jaunâtre, elle est fortement adhérente, au lieu de faire saillie sur la muqueuse comme la fausse membrane diphtérique, elle est « en contre-bas en quelque sorte sur la muqueuse qui l'entoure » (Morel).

Elle semble donc plutôt formée par une macération de la muqueuse que par une exsudation proprement dite, ses limites sont moins nettes que dans la fausse membrane diphtérique, enfin elle ne peut être détachée qu'en faisant saigner la muqueuse qui se montre nettement érodée au-dessous d'elle et comme infiltrée de pus. Autour des fausses membranes la muqueuse est constamment tuméfiée et de couleur pourprée.

La luette peut être œdématiée et pendre comme un battant de cloche, aspect signalé aussi dans l'angine diphtéro-streptococcique, par Barbier.

L'haleine est fétide, ce qui ne s'observe pas dans la diphtérie pure.

Digitized by Google

L'expectoration est muco-séro-sanguinolente. Il se produit enfin à l'occasion des attouchements de la gorge de petites hémorragies.

L'adénopathie est très marquée, elle est généralement bilatérale ; elle affecte les ganglions sous-angulo-maxillaire, parotidiens et sous-sterno-mastoïdiens. Elle est accompagnée de péri-adénite ; son développement peut être considérable au point de réaliser le cou proconsulaire de Saint-Germain.

La peau à la surface des ganglions peut se recouvrir d'un léger érythème et la face peut se montrer bouffie.

Les adénopathies sont douloureuses à la pression, et pendant les mouvements de rotation de la tête. Elles peuvent enfin suppurer et dans le pus on retrouve le streptocoque.

Les muqueuses nasale et naso-pharyngienne participent souvent au processus inflammatoire, elles se recouvrent parfois de fausses membranes, leur turgescence provoque un enchifrènement qui entrave considérablement la respiration nasale ; la voix est nasonnée, et le malade respire constamment par la bouche ; par les narines s'écoule un ichor muco-sanieux plus ou moins fétide.

Tous ces symptômes peuvent s'installer en deux ou trois jours.

A cette période, comme nous l'avons dit, il y a hyperthermie ; mais bientôt l'intoxication streptococcique s'accentuant, l'hyperthermie fait place à l'hypothermie. Le malade tombe alors dans l'adynamie et la prostration ; la température descend à 38° puis à 37° et à 36°. Le pouls reste fréquent, mais il devient petit et filiforme.

Il peut y avoir de la diarrhée.

Dans les cas graves, les bruits du cœur s'affaiblissent et il y a de l'arythmie : on observe alors de la tendance au collapsus et à la syncope. La septicémie streptococcique s'accentuant, les forces déclinent, la prostration atteint ses dernières limites, le visage se couvre de sueurs profuses,

Digitized by Google

le regard s'éteint et le malade succombe dans le coma en moins d'un septenaire quand il n'a pas été enlevé par une complication.

Complications. — Les complications les plus graves sont:

1° La broncho-pneumonie streptococcique, qui s'observe à tout âge et qui se traduit par une exacerbation de la température.

2° Les adéno-phlegmons et les phlegmons diffus streptococciques pharyngiens et péripharyngiens d'une extrême gravité;

3° La gangrène du pharynx;

4° L'endocardite streptococcique toujours mortelle;

5° Le croup streptococcique chez l'enfant, relevé pour la première fois par Martin. Ce croup est justiciable du tubage comme le croup diphtérique. Il m'a paru dans ma pratique, contrairement à ce qu'a observé Boulloche, aussi grave que ce dernier, peut-être le deviendra-t-il moins avec le sérum antistreptococcique;

6° Enfin toutes les complications variées, les hémorragies diverses de l'infection streptococcique, purpura et ecchymoses sous-muqueuses, la néphrite, et les érythèmes, polymorphe, scarlatiniforme, rubéoliforme, miliaire, vésiculeux, qu'on attribuait autrefois à la diphtérie.

On n'observe jamais de paralysie comme dans la diphtérie.

Marche et pronostic. — La marche de cette forme d'angine est généralement rapide; la durée, cependant, peut se prolonger deux septenaires; la convalescence est longue.

Dans les formes graves qui ne cèdent point au sérum de Marmoreck, la mort peut survenir en 48 heures. Cette angine paraît bien moins contagieuse que l'angine diphtérique et même d'après Boulloche elle ne le serait point du tout. Cette affection enfin est bien moins grave quand elle est primitive que lorsqu'elle est secondaire à un état infectieux, tel que la scarlatine, la rougeole, la grippe, la fièvre typhoïde, la varicelle, etc.

Digitized by Google

Quand elle complique la diphtérie, elle constitue un état complexe que nous allons décrire sous le nom d'angine diphtéro-streptococcique.

ANGINE DIPHTÉRO-STREPTOCOCCIQUE

Synonymie. . . { Angine diphtérique maligne ; Angine diphtérique hypertoxique ; Angine strepto-diphtérique.

Définition. Nature de l'infection. — Cette forme d'angine pseudo-membraneuse est caractérisée étiologiquement par l'infection associée du bacille diphtérique et du streptocoque, et cliniquement par la manifestation combinée des symptômes propres à chacune de ces deux infections.

C'est la plus redoutable de toutes les angines pseudo-membraneuses ; car c'est celle où l'état toxhémique est le plus prononcé.

Cette gravité ne semble pas résulter simplement de l'addition des deux infections, mais aussi de l'exaltation réciproque de la virulence des deux agents septiques associés dans une même action coopérative.

Suivant les cas il peut y avoir prédominance de l'infection diphtérique ou au contraire de l'infection streptococcique, mais le plus souvent il est bien difficile, sinon impossible, de débrouiller dans l'état clinique complexe ce qui revient à chacune d'elles.

Connaissant déjà la symptomatologie de l'angine diphtérique pure et celle de l'angine streptococcique pure, il nous sera facile de nous représenter le tableau clinique réalisé par la synthèse de ces deux infections.

Historique. — Ce type morbide n'est pas de découverte récente ; il était connu depuis longtemps sous le terme de *diphtérie grave, maligne* ; et avait été bien vu et bien décrit par Bretonneau et Trousseau.

Digitized by Google

Mais c'est Roux et Yersin qui ont bien fait connaître son étiologie en démontrant que l'hypertoxicité provenait de l'association du streptocoque au bacille diphtérique.

L'angine diphtéro-streptococcique a été encore bien étudiée dans ces derniers temps par Barbier.

Étude clinique. — Le tableau clinique de l'angine diphtéro-streptococcique emprunte ses caractères aux deux agents pathogènes qui créent l'infection.

Il est donc inutile de décrire de nouveau en détail les symptômes de l'infection diphtérique pure et ceux de l'infection streptococcique pure.

Comme nous l'avons déjà dit, non seulement, ces deux infections se surajoutent, mais encore s'exaltent réciproquement, aussi les symptômes acquièrent-ils une intensité excessive.

En outre, il est des cas, comme l'a démontré Barbier, où il y a prédominance de l'un ou de l'autre des agents septiques; tantôt c'est l'action diphtérique qui domine, tantôt c'est l'action streptococcique; le tableau clinique suit les variations de l'infection.

Bien que dans beaucoup de cas il soit difficile de distinguer les symptômes respectifs des deux agents pathogènes, il est permis dans une certaine mesure et conformément aux données de la médecine expérimentale d'attribuer quelques particularités du tableau clinique, et surtout certaines complications à l'influence spéciale de l'un ou de l'autre.

Le début insidieux et faiblement pyrétique est spécial au bacille diphtérique; celui-ci entrant en scène le premier, il n'est pas étonnant que bien souvent l'angine diphtéro-streptococcique débute comme une angine diphtérique pure.

Le début franchement hyperthermique est au contraire particulier au streptocoque, agent essentiellement fébrigène.

Mais dans la phase d'aggravation de la maladie, l'hypothermie peut tenir à l'influence des deux microbes, car elle s'observe au même titre dans l'angine diphtérique pure et dans l'angine streptococcique pure.

Digitized by Google

On peut considérer : 1° comme appartenant en propre à l'infection diphtérique : la myocardite et les paralysies ;

2° Comme appartenant en propre à l'infection streptococcique : l'hyperthermie, la dysphagie, les périadénites, les suppurations, les hémorragies, les érythèmes, la bronchopneumonie, l'endocardite végétante et ulcéreuse, la gangrène du pharynx ;

3° Comme relevant de l'une ou de l'autre ou des deux simultanément : les adénites simples, l'albuminurie, la néphrite, le croup, la toxhémie, l'adynamie profonde, et l'hypothermie de la période d'aggravation.

L'angine diphtéro-streptococcique est la plus grave de toutes les angines pseudo-membraneuses. Elle peut être primitive ou secondaire.

Secondaire, elle succède à la scarlatine, à la rougeole, à la grippe ou à toute autre affection générale spécifique.

Elle est évidemment beaucoup plus grave sous cette dernière forme.

Elle guérit cependant à la faveur du double traitement sérothérapique antidiphtérique et antistreptococcique.

LIBRARY OF THE HARVARD MEDICAL SCHOOL

ANGINES DIPHTÉROÏDES

Syn. : Pseudo-diphtéries.

Angine à staphylocoques. — Cornil, Babès, Martin et Netter ont montré que les staphylocoques blanc et doré pouvaient provoquer une angine à fausses membranes.

Cette angine s'observe surtout chez les enfants atteints d'impétigo de la face, des narines, des lèvres et du cuir chevelu, d'ectyma, de furoncles, d'orgelet, de tourniole et de toute autre manifestation staphylococcique. Netter l'a aussi observée chez des varioleux.

L'angine à staphylocoque revêt l'allure clinique de l'angine diphtérique bénigne.

Digitized by Google

Elle est habituellement sans gravité; cependant elle peut être suivie de suppuration ganglionnaire, d'otite aiguë purulente, de croup, et de localisations articulaires.

Le staphylocoque s'associe parfois au bacille diphtérique pour créer les petits accidents septiques de cette maladie (Barbier).

Glover a rapporté une observation d'angine fibrineuse staphylococcique grave suivie d'accidents aigus laryngés et de mort par œdème glottique; nous avons observé nous-même avec Ch. Morel un cas d'angine d'allure insolite, compliquée de manifestations bizarres chez un homme de cinquante ans et qui se termina par la mort; l'exsudat très riche en staphylocoques ne contenait aucun autre microbe pathogène; nous ne nous sommes pas cru autorisé cependant, étant donnés les caractères pathogènes habituels du staphylocoque, à considérer ce microbe comme l'agent étiologique principal des accidents observés.

Aussi pensons-nous qu'il n'y a pas lieu jusqu'à nouvel ordre de considérer le staphylocoque, abstraction faite de quelques complications connues, comme capable d'engendrer seul un état franchement septique.

Angine à pneumocoque. — Cette angine a été observée par Netter, Jaccoud et Menetrier.

Elle présente comme signes particuliers de débuter brusquement, avec des frissons, et de s'accompagner rapidement d'un engorgement ganglionnaire douloureux; à part cela elle ne se distingue en rien de la forme légère de la diphtérie normale.

Elle peut s'accompagner de croup (Netter); les adénopathies peuvent suppurer; abstraction faite de ces deux dernières complications, elle est généralement bénigne.

Angine à coli-bacille. — Lermoyez, Helme et Barbier (1894) ont rapporté une observation d'amygdalite chronique qui présenta au cours de poussées aiguës successives des points blancs, et un exsudat pseudo-membraneux dans lequel ils décelèrent le coli-bacille.

Digitized by Google

G.-H. Lemoine en a observé trois autres cas.

Cette espèce ne nous paraît pas mériter encore une description spéciale.

Angine à bacille de Friedlœnder. — C'est à Ch. Nicolle et Hebert que nous devons la description de cette angine diphtéroïde. Ces auteurs lui reconnaissent deux formes cliniques :

1° *Une forme chronique,* la plus fréquente (15 fois sur 19 cas) bénigne et tenace.

Le début est insidieux; la fièvre légère et très courte passe inaperçue; il n'y a pas en somme de signes généraux importants, et les symptômes fonctionnels sont réduits au minimum.

État local : petits points blancs, nacrés, ou jaunâtres, mamelonés, de 1 à 5 millimètres de large, à bords nets; les fausses membranes sont peu étendues et adhérentes; l'aspect est intermédiaire entre celui du mycosis leptothrixique ou de l'amygdalite lacunaire, et celui des angines franchement membraneuses.

La durée est longue : elle peut dépasser trois mois.

2° *Une forme aiguë* débute par des signes d'intensité médiocre; fièvre 38°,5 au maximum; dysphagie assez marquée, légère adénite.

Durée de cinq à sept jours.

Entre les deux formes extrêmes existent des formes de transition, tel un cas cité par Max Stoss.

Bénignité et tenacité, tels sont les caractères de cette angine.

L'association du bacille de Friedlœnder au bacille diphtérique, encore peu connue, ne paraît pas exagérer la gravité de l'angine.

L'examen bactériologique peut seul permettre le diagnostic; la recherche extemporanée est insuffisante : la culture sur sérum coagulé est nécessaire : en quinze ou vingt heures, on obtient des colonies grosses, arrondies, grisâtres, visqueuses.

Digitized by Google

Le bacille se reconnaît à sa capsule et en ce qu'il ne prend pas le Gram.

Angines à cocci. — Ces angines diphtéroïdes ont été décrites par Roux et Yersin, Martin et Barbier.

Elles offrent au point de vue clinique les plus grandes analogies avec la diphtérie normale bénigne, dont elles revêtent tous les caractères objectifs; elles en diffèrent dans beaucoup de cas par une élévation thermique pouvant atteindre 40°.

Malgré cette vive réaction le pronostic est toujours favorable.

La variété de coccus la plus connue est : *le coccus Brisou,* très petit, souvent disposé en diplocoque; sa culture sur sérum offre beaucoup de ressemblance avec celle du bacille diphtérique; la colonie pousse aussi rapidement, mais elle est moins blanche, a plus de tendance à s'élargir et se déprime au centre au lieu de faire une saillie comme la culture diphtérique, enfin elle est plus transparente.

Traité par la méthode de Gram, ce coccus reste teint.

Martin et Barbier ont décrit d'autres variétés de cocci.

Angine du muguet. — L'oïdium albicans peut produire sur la gorge un exsudat analogue à une fausse membrane diphtérique; le cas est rare s'il faut en croire Boulloche; Lemoine met même en doute les cas de muguet primitif de la gorge, cités par Damaschino et par Duguet, et rappelle à ce sujet l'observation de Troisier et Achalme qui observèrent dans un cas offrant tous les caractères cliniques du muguet une levure banale au lieu de l'oïdium albicans.

Le muguet se présente sous forme de points ou de plaques blanchâtres semblables à du lait desséché, qui se désagrègent au plus léger frottement. Il ne s'accompagne ni de fièvre, ni de phénomènes généraux.

Il s'observe enfin chez les enfants athrepsiques, dans le cancer, la tuberculose, et quelquefois au cours de la fièvre typhoïde (Duguet).

Digitized by Google

Dans l'exsudat on reconnaît avec la plus grande facilité l'oïdium albicans.

Angine diphtéroïde à bacilles fusiformes de Vincent. — Sous ce nom, Vincent a décrit une angine diphtéroïde qui serait, d'après les travaux les plus récents, la phase initiale ou une forme de *l'amygdalite ulcéro-membraneuse* que nous étudierons plus loin; nous avons tenu cependant à la signaler, dans ce chapitre, car sous bien des rapports il y a lieu de la rapprocher des autres angines diphtéroïdes (Voir sa description, page 330).

Angine diphtéroïde à tétragène. — Dieulafoy et Apert ont pu observer une angine blanche diphtéroïde, caractérisée cliniquement par de petits grains blancs gros comme des grains de sable, recouvrant le pharynx, piliers, voile et luette, et se détachant sur un fond rouge; aussi ces auteurs la désignent-ils sous le terme d'*angine sableuse*. Dans les trois cas observés il y eut des manifestations pleurales.

Sur frottis et par culture ou obtint du tétragène pur.

DIAGNOSTIC DES ANGINES PSEUDO-MEMBRANEUSES

Pour éviter d'inutiles redites, je grouperai dans une même étude le diagnostic des différentes espèces d'angine pseudo-membraneuse.

Dans cette question dont l'intérêt clinique est capital, l'angine diphtérique sera mon principal objectif.

Mais avant d'aborder cet intéressant sujet, quelques préliminaires sont nécessaires.

Des études bactériologiques modernes se dégagent des notions nouvelles établies sur des bases indiscutables, à savoir :

1° Qu'une angine diphtérique n'est pas nécessairement pseudo-membraneuse, qu'elle peut être simplement pultacée, herpétiforme et même catarrhale;

Digitized by Google

2° Que des espèces microbiennes variées peuvent provoquer des angines pseudo-membraneuses au même titre que le bacille de Klebs ;

3° Que l'angine diphtérique vraie peut parfois affecter la forme la plus bénigne ;

4° Que le streptocoque peut créer à lui seul une angine pseudo-membraneuse aussi maligne que l'angine diphtérique vraie.

En vertu de ces principes solidement basés sur la bactériologie et la médecine expérimentale on a solennellement déclaré que la clinique était désormais impuissante à différencier l'angine diphtérique de l'angine pultacée, herpétique, voire même de l'angine catarrhale la plus vulgaire et dans un enthousiasme fort louable pour la bactériologie, mais manifestement trop exclusif, on a tenté de saper l'œuvre de Bretonneau et de Trousseau.

Surprise étonnante ! On vit sonner la charge dans cette révolution hâtive par les disciples et les admirateurs de ces maîtres, par ceux mêmes à qui semblait échue la défense des droits de l'observation clinique.

Il ne fallait pas tant pour discréditer l'examen de la gorge déjà si peu en vogue et si mal pratiqué par la majorité des médecins.

Dès 1894, après la découverte de Roux j'eus le malheur d'assister aux tristes résultats du diagnostic bactériologique appliqué dans un esprit trop étroit.

Je vis périr ainsi dans l'attente désespérée du résultat bactériologique de trop nombreux petits malades, que le sérum de Roux et le tubage, guidés par le seul diagnostic clinique, auraient arraché à la mort.

On n'a pas idée en effet des difficultés matérielles, du temps perdu, des accidents imprévus, des impedimenta de toutes sortes qui s'opposent à ce que le médecin obtienne en temps voulu le résultat bactériologique.

Je n'oublie pas en effet que ce livre s'adresse à tous et

Digitized by Google

même aux plus modestes praticiens de ville et de campagne qui ont des diphtéries à traiter, mais qui n'ont point sous la main les moyens d'obtenir un examen bactériologique rapide.

Moi-même tout en pratiquant systématiquement l'examen bactériologique de toutes les angines suspectes, dans les conditions les plus favorables pour obtenir le résultat de la culture dans un bref délai, combien de fois m'est-il arrivé de n'avoir ce résultat que lorsque le malade était mort ou guéri !

Dans l'attente du diagnostic microbiologique j'ai toujours tenu le plus grand compte du diagnostic clinique.

Je n'ai jamais eu à regretter d'avoir suivi cette conduite, conseillée d'ailleurs par les maîtres les plus autorisés, entre autre par Grancher, Marfan et Ruault.

S'il est vrai que l'examen bactériologique ne concorde pas nécessairement avec l'examen clinique, il est excessif de dire que ce dernier est sans valeur.

On a par exemple singulièrement exagéré la fréquence des angines diphtériques à type catarrhal que Trousseau et Peter connaissaient déjà. En dehors des croups d'emblée, je puis dire que je n'ai jamais vu, même avant la sérothérapie, un malade mourir d'angine diphtérique sans fausse membrane. Si elles existent elles sont très rares ou très bénignes et par suite négligeables ; cette forme d'angine ne mérite notre attention que si elle coïncide avec un croup d'emblée et dans ce cas il suffit de pratiquer l'examen du larynx (classique ou forcé) pour constater les fausses membranes.

Certaines prétendues angines diphtériques catarrhales ne sont souvent que des angines pseudo-membraneuses dont la fausse membrane se dissimule dans le naso-pharynx sur l'amygdale pharyngée ou dans le laryngo-pharynx sur l'amygdale linguale.

Aussi, suis-je tenté de croire que toutes les fois que la culture révèle la présence du bacille de Klebs dans l'exsudat

Digitized by Google

d'une angine catarrhale, *il y a ou il y a eu de la fausse membrane quelque part, dissimulée dans le naso-pharynx, le laryngo-pharynx ou le larynx.*

Je suis donc d'avis que le diagnostic clinique en dépit de ses imperfections et de ses infidélités doit toujours être fait avec le plus grand soin.

Il supplée utilement le diagnostic bactériologique; d'ailleurs lui seul permet d'apprécier par les caractères symptomatiques le degré de l'infection et de reconnaître les complications dont dépend le pronostic autant que de la nature de l'agent pathogène. Nous savons en effet ajourd'hui que l'infection diphtérique vraie cède facilement au sérum de Roux alors que le streptocoque tue par infection généralisée ou par broncho-pneumonie, enfin que ce dernier agent, ainsi que le pneumocoque et le staphylocoque, crée des croups dont on meurt comme du croup diphtérique.

Diagnostic clinique. — Quelques modestes que puissent être les éléments de diagnostic fournis par l'examen clinique, ces éléments doivent être pris en considération.

S'il est vrai que l'angine diphtérique puisse être quelquefois catarrhale ou pultacée il est indéniable, abstraction faite des croups d'emblée, que l'angine diphtérique est la plupart du temps manifestement pseudo-membraneuse.

Meurt-on si souvent d'angine diphtérique catarrhale en dehors du croup d'emblée? J'affirme donc qu'il y a un grand intérêt clinique à distinguer une angine pseudo-membraneuse d'une angine pultacée ou catarrhale.

Examen clinique du pharynx. — Cet examen doit être fait à la faveur d'un brillant éclairage; la lumière solaire est sans doute le meilleur photophore, malheureusement elle est rarement applicable au domicile du malade que nous sommes généralement appelé à examiner dans une chambre mal éclairée et souvent au milieu de la nuit; dans ce cas j'ai toujours recours au miroir frontal, instrument d'exploration peu en vogue chez les médecins d'enfants et pourtant si précieux.

Digitized by Google

Combien de fois m'est-il arrivé, grâce à son généreux éclairage, de pouvoir redresser, au profit de l'accord entre la clinique et la bactériologie, un diagnostic clinique porté avant le mien.

Lorsque je suis appelé auprès d'un enfant qui présente avec une angine simplement catarrhale de l'aphonie et un léger tirage, je fais en outre l'examen du larynx suivant ma méthode, à moins que l'enfant exceptionnellement docile ne se prête à l'examen classique.

J'ai pu voir ainsi très souvent des fausses membranes sur la base de la langue, sur l'épiglotte et dans le vestibule du larynx.

CARACTÈRES DISTINCTIFS DE LA FAUSSE MEMBRANE. — Une fausse membrane peut être surtout confondue avec un enduit pultacé ; mais l'enduit pultacé se désagrège facilement au moindre frottement, tandis que la fausse membrane se détache d'une pièce ; recueilli avec un pinceau ouaté et plongé dans l'eau, il se dissout, alors que la fausse membrane reste cohérente sous forme de couenne.

CARACTÈRES DIFFÉRENTIELS DE L'EXSUDAT PSEUDO-MEMBRANEUX AVEC CELUI DE QUELQUES AUTRES TYPES D'ANGINES. — L'amygdalite cryptique ou amygdalite lacunaire chronique est caractérisée par la présence de petits bouchons blancs, caséeux, fétides, obturant les orifices cryptiques ; on peut, en pressant sur l'amygdale avec la convexité d'un crochet mousse, les faire saillir hors de la crypte ; les points blancs répondant à ces bouchons caséeux peuvent simuler une angine pseudo-membraneuse très discrète, étant donné d'ailleurs que la fausse membrane débute généralement au niveau d'une crypte ; mais cette dernière s'étale sur la muqueuse qui sépare plusieurs orifices cryptiques, ce qu'on n'observe jamais dans l'amygdalite lacunaire ; dans ces conditions le diagnostic différentiel est facile ; mais si une poussée paroxystique d'amygdalite catarrhale simple se ente sur l'état chronique, il devient beaucoup plus délicat ; un exsudat pultacé

Digitized by Google

superposé à l'exsudat caséeux peut rendre le clinicien perplexe. Dans ce cas il faudra faire l'examen bactériologique et tenir le malade en observation.

L'amygdalite cryptique ulcéreuse peut parfois au premier abord simuler une angine pseudo-membraneuse ; mais dans cette affection il y a ulcération franche cratériforme, de plus l'exsudat est plus souvent putrilagineux que pseudo-membraneux.

Dans cette forme le diagnostic clinique est possible. Il faut ajouter que l'amygdalite cryptique ulcéreuse fréquente chez l'adulte s'observe bien rarement chez l'enfant.

L'angine herpétique infectieuse de Gubler se caractérise objectivement par la vésicule ; la petite pseudo-membrane qui succède à la macération de la pellicule est franchement cyclique. Quand plusieurs vésicules contiguës se sont confondues, la pellicule présente un contour polycyclique sans aucune tendance à l'extension.

La gangrène du pharynx ne pourrait être confondue qu'avec l'angine streptococcique grave et l'angine diphtéro-streptococcique. Les plaques gangréneuses sont grises, verdâtres et noirâtres, il est facile de voir qu'elles résultent de la mortification des tissus et qu'elles ne représentent pas une exsudation fibrineuse ; si on peut provoquer leur chute on observe au-dessous d'elle des ulcérations franches. La gangrène se traduit en outre par la fétidité sphacélique de l'haleine et de l'expectoration qui ne laissent aucun doute sur la nature du mal.

La mycose leptothrixique bien étudiée par Albert Colin a pu être prise quelquefois pour de la fausse membrane ; son diagnostic est des plus faciles ; elles est caractérisée, même dans sa forme confluente qui peut ressembler le plus à de la fausse membrane, par des amas de touffes blanches très dures, comme végétantes, très adhérentes à la muqueuse pharyngée et qui ne peuvent être détachées qu'avec la pince.

Ces diverses affections étant éliminées avec ou sans réserves, on admet que l'angine est pseudo-membraneuse.

Digitized by Google

CARACTÈRES DIFFÉRENTIELS DES DIVERSES ESPÈCES D'ANGINE PSEUDO-MEMBRANEUSE. — Je ne compte pas donner ici des signes différentiels d'un caractère pathognomonique absolu, mais simplement suffisant pour établir un diagnostic présomptif, entouré de réserves et permettant de guider la thérapeutique et le pronostic dans l'attente du résultat de l'examen bactériologique.

Caractères macroscopiques des fausses membranes. D'après Sevestre, Méry et Bigot, ces caractères ne sont point sans valeur.

Dans la diphtérie normale l'exsudat pseudo-membraneux peut se réduire à une tache de la dimension d'une lentille, à une traînée verticale sur le pilier postérieur du voile, sur les follicules lymphoïdes de la paroi pharyngée postérieure (formes discrète et légère) ou au contraire tapisser les amygdales, le voile, les piliers et engainer la luette en doigt de gant (forme extensive).

Sa couleur est au début opaline, blanc mat, ou blanc jaunâtre quand elle n'a pas été souillée par les aliments ou les médicaments; son épaisseur varie depuis celle d'un voile translucide jusqu'à celle d'une véritable couenne. Elle est moyennement adhérente à la muqueuse.

La fausse membrane streptococcique typique est gris jaunâtre d'emblée, en contre-bas dans la muqueuse, qui est très enflammée autour et au-dessous d'elle; elle est fortement adhérente, et donne plutôt l'apparence d'une macération de la muqueuse que d'une efflorescence fibrineuse superposée à sa surface.

La muqueuse dépouillée saigne facilement; l'expectoration est sanguinolente et très fétide.

La fausse membrane diphtéro-streptococcique tient à la fois des deux espèces précédentes; les formations pseudo-membraneuses prennent une grande extension et pendant qu'il se produit de nouvelles couches fibrineuses les superficielles se transforment en exsudat putrilagineux.

Digitized by Google

Les fausses membranes du pneumocoque, des staphylocoques et des cocci n'ont pas de caractères spéciaux, elles sont identiques à celles de la diphtérie pure, surtout de forme légère.

La fausse membrane du coli-bacille se distingue par une exhalaison nauséabonde.

Celle du bacille de Friedländer affecte la forme de taches disséminées assez discrètes ; elle est surtout très tenace.

La fausse membrane du chancre diphtéroïde de l'amygdale repose sur une base indurée.

Les plaques muqueuses diphtéroïdes ont une couleur légèrement violacée ; à leur périphérie on observe généralement une auréole de plaques érosives.

Enfin la fausse membrane de l'angine de Vincent repose sur une surface exulcérée ou franchement ulcérée.

Caractères cliniques généraux. — Les signes cliniques généraux peuvent dans certains cas fournir de précieuses présomptions en faveur de telle ou telle forme d'angine pseudo-membraneuse.

Nous avons mis en relief dans la description de ces diverses espèces d'angines les signes particuliers à chacune d'elle, aussi nous n'insisterons pas beaucoup sur leur diagnostic différentiel qui ressort surtout de l'étude des symptômes.

Au milieu de ces diverses angines il y a surtout intérêt à reconnaître la diphtérie normale, l'angine streptococcique pure et l'angine diphtéro-streptococcique.

Une invasion brusque et une température subitement élevée font penser plutôt à une angine à streptocoque, à pneumocoque ou à staphylocoque qu'à une angine à bacille diphtérique pur ; mais nous savons qu'une association de l'un des trois premiers agents pathogènes au quatrième peut défigurer le tableau clinique de la diphtérie.

Devant un début aussi franchement fébrile on peut s'attendre à voir évoluer plutôt une diphtérie associée qu'une diphtérie normale ; cependant l'association peut être béni-

Digitized by Google

gne; telle par exemple celle du staphylocoque et du pneumocoque.

Mais si la température atteint 40° et plus, le lendemain surtout, si l'angine s'accompagne de dysphagie intense et de périadénite développée, on a le droit de penser à une angine streptococcique ou diphtéro-streptococcique ; ces présomptions acquièrent encore plus de valeur si les fausses membranes prennent l'aspect que nous avons décrit plus haut.

Une fièvre très modérée au début permet dans une certaine mesure d'éliminer au moins pour l'instant l'hypothèse de l'infection streptococcique.

Diagnostic bactériologique. — EXAMEN DIRECT. — Pour être plus vite renseigné sur la nature de l'angine, il est bon de recueillir un fragment de fausse membrane.

Au domicile du malade on se fait donner un petit flacon qu'on maintient un quart d'heure dans l'eau bouillante; on le laisse égoutter ensuite en le tenant renversé sur un morceau d'ouate hydrophile flambée.

Puis avec la pince de trousse flambée sur une lampe à alcool on recueille sur le pharynx une fausse membrane, on l'introduit dans le flacon et on bouche ce dernier avec un tampon d'ouate flambée. Arrivé au laboratoire, après avoir séché la fausse membrane avec un buvard on prépare une lamelle par frottis et on fait l'examen, comme comme nous allons l'exposer tout à l'heure

Cette recherche extemporanée du bacille diphtérique peut rendre de réels services, mais seulement quand son résultat est nettement positif; elle peut faire gagner du temps.

CULTURE. — Le meilleur examen est la culture, mais cette méthode demande un peu plus de temps.

On prend la tige de platine qui se trouve dans la trousse de laryngologiste que j'ai fait composer par Collin, on la stérilise jusqu'au rouge blanc à la flamme d'une lampe à alcool, on la laisse bien refroidir, puis, aidé de l'abaisse-lan-

Digitized by Google

gue et au besoin du miroir frontal, on la promène sur la gorge de l'enfant en pleine fausse membrane; on ensemence ensuite un tube à culture garni de sérum de sang de bœuf gelatiné.

Dans l'étuve à 37° les colonies se développent au bout de 18 heures environ; un ensemencement qui n'a pas donné de colonie au bout de 24 heures n'est pas de la diphtérie.

Il n'y a guère que des colonies sans valeur pathogénique qui puissent se développer aussi rapidement.

Ces colonies se présentent sous forme de petites taches arrondies, de la grosseur d'une tête d'épingle, d'un blanc grisâtre, transparente à la périphérie, opaques au centre.

On recueille avec le fil de platine stérilisé quelques colonies qu'on dilue dans une goutte d'eau entre deux lamelles, on les laisse sécher puis on les fixe en les passant trois fois à la flamme.

La coloration se fait facilement en ajoutant trois gouttes de bleu de Roux; on laisse agir le colorant quelques minutes, on lave, puis on examine au microscope.

Le bleu de Roux s'obtient en mélangeant un tiers de la solution A

A.	Violet de dahlia.	1 gramme.	
	Alcool 90°.	10 grammes.	
	Eau distillée.	90	—

à deux tiers de la solution B.

B.	Vert de méthyle.	1 gramme.	
	Alcool 90°.	10 grammes.	
	Eau distillée.	90	—

Le bacille diphtérique se présente sous forme de bâtonnets droits ou courbés, immobiles; les extrémités sont arrondies en poire ou en massue (fig. 36).

Ils présentent une longueur de 2,5 μ à 3 μ et une largeur de 0,7 μ.

Ils sont moyens ou courts dans les formes bénignes, longs au contraire dans les formes malignes.

Digitized by Google

La disposition des bacilles est caractéristique : ils sont généralement unis en V, en L, en M ou en accent circonflexe ; quelquefois ils sont rangés en palissade, d'autres fois en broussaille, *jamais ils ne sont disposés bout à bout.*

On ne peut guère confondre avec le bacille diphtérique que le *bacille pseudo-diphtérique* qui présente avec lui des

Fig. 36. — Préparation de bacille diphtérique, $d = \frac{1200}{1}$.
D'après une microphotographie faite par M. Polier, externe des hôpitaux.

analogies telles que Roux, Yersin et Martin le considèrent comme un bacille diphtérique atténué.

On peut trouver ce bacille dans l'exsudat guttural de personnes saines ; inoculé, il ne se montre pas virulent.

En cas de doute dans sa détermination il vaudrait mieux pencher pour le bacille diphtérique.

Le *bacille en navette* bien étudié par Barbier et Tollemer se distingue par sa forme toute différente ; son corps est ventru et ses extrémités effilées ; ce bacille n'a aucun caractère pathogène, il peut se développer à côté du bacille diphtérique.

Digitized by Google

Dans les cultures obtenues sur sérum on peut enfin retrouver le streptocoque, le staphylocoque et divers cocci permettant de diagnostiquer les associations microbiennes.

Si toutefois on désire mieux étudier les espèces, il est nécessaire de repiquer la culture dans d'autres milieux.

Diagnostic d'urgence. — En présence d'une angine blanche ou d'une angine rouge suspecte, je suis les règles suivantes qui sont à peu de chose près celles tracées par Marfan :

1° Dans l'angine simplement catarrhale, sans le moindre exsudat blanc, si l'enfant n'a aucun signe de laryngite, je me contente du diagnostic clinique, et j'institue un simple traitement local anodin ou légèrement antiseptique.

Mais s'il y a laryngite avec raucité, et à plus forte raison voix éteinte et début de tirage faisant pressentir une sténose laryngée aiguë, je pratique l'examen laryngoscopique, soit par la méthode classique, soit par la méthode forcée, suivant la docilité de l'enfant.

Si j'aperçois des fausses membranes laryngées (croup d'emblée), je fais un ensemencement, je pratique une injection de sérum antidiphtérique, et je me tiens prêt au tubage.

2° Dans l'angine pultacée en l'absence des signes de laryngite, bien qu'il y ait peu de chances pour qu'il s'agisse de diphtérie, je fais un ensemencement, je prescris un traitement local antiseptique et j'attends le résultat bactériologique.

S'il y a raucité, voix éteinte et à plus forte raison légère ébauche de tirage, je pratique l'examen laryngoscopique et si je découvre des fausses membranes laryngées je fais une injection de sérum antidiphtérique et je me tiens prêt au tubage.

3° Enfin dans l'angine manifestement pseudo-membraneuse, même en l'absence de tout symptôme d'envahissement laryngé, je fais un ensemencement et je pratique une injection de sérum antidiphtérique.

Ici l'examen laryngoscopique est une complication inutile,

Digitized by Google

car cliniquement toute laryngite immédiatement secondaire à une angine pseudo-membraneuse doit être considérée et traitée comme pseudo-membraneuse.

Devant l'urgence la conduite à suivre peut se résumer dans la formule suivante : *donner la priorité au diagnostic clinique sur le diagnostic bactériologique lorsque l'exsudat est franchement pseudo-membraneux, que la marche de la maladie est accélérée, et que les signes d'envahissement laryngé sont manifestes.*

PRONOSTIC DES ANGINES PSEUDO-MEMBRANEUSES

Si le diagnostic des angines blanches est le triomphe de la bactériologie, le pronostic de ces mêmes angines reste celui de la clinique.

Ce pronostic est de la plus haute importance.

C'est sur lui seul que demande à être renseigné l'entourage du malade à qui le diagnostic de l'espèce microbienne en cause est absolument indifférent.

Que nous enseigne la bactériologie sur le pronostic d'une angine pseudo-membraneuse ?

1° Que les angines à staphylocoque, à pneumocoque, à cocci, à bacille de Friedlœnder, à coli bacille sont peu virulentes ;

2° Que l'angine diphtérique peut être très grave, mais qu'aussi elle peut être très bénigne, surtout avec le secours du sérum de Roux ;

3° Que l'angine streptococcique pseudo-membraneuse pure est généralement grave ;

4° Que l'angine diphtéro-streptococcique est essentiellement maligne.

Ces données de la bactériologie suffisent-elles au médecin pour éclairer la famille sur le pronostic ?

Je réponds catégoriquement : Non !

En effet, l'observation clinique nous apprend :

Digitized by Google

1° Qu'un enfant peut être emporté en quelques heures par un croup à staphylocoque ou à pneumocoque aussi bien que par un croup diphtérique ou streptococcique ;

2° Que l'angine streptococcique n'est pas nécessairement grave, puisque Baginski a décrit depuis longtemps une forme bénigne ;

3° Que l'angine diphtéro-streptococcique n'est pas fatalement maligne puisque Variot a observé sur lui-même une angine de cette espèce dont la marche a été absolument bénigne.

Le pronostic ne saurait donc se baser sur le diagnostic bactériologique seul ; celui-ci l'éclaire incontestablement, mais c'est surtout à l'observation clinique qu'il doit emprunter ses principaux éléments.

En principe, dans toute angine pseudo-membraneuse, d'apparence bénigne, le pronostic doit être réservé ; en effet :

1° Les angines diphtéroïdes en dépit de leur apparente bénignité peuvent se compliquer de croup mortel ;

2° L'angine diphtérique pure la plus légère, même améliorée par le sérum antidiphtérique et alors que le danger de croup est écarté, peut se compliquer de myocardite ou d'accidents bulbaires mortels.

Le pronostic est nécessairement aggravé par l'apparition de symptômes qui affirment l'intensité de l'infection tels que : le croup, l'extension des fausses membranes aux fosses nasales, les péri-adénites qui « sentent leur peste » suivant l'expression de Trousseau, la broncho-pneumonie si souvent fatale, la néphrite grave, les hémorragies, enfin les signes que Barbier a désignés sous le terme de : *Stigmates de l'intoxication diphtérique* et qui sont : la faiblesse du pouls, l'augmentation du nombre de pulsations sans élévation parallèle de la température, les signes de collapsus cardiaque se traduisant par l'affaiblissement des bruits, l'abattement, la pâleur du visage et le teint plombé, les vomissements, le refroidissement des extrémités, la prostration.

Digitized by Google

Le pronostic s'assombrit encore lorsque l'angine évolue sur un terrain préparé par une infection antérieure : scarlatine, rougeole, typhoïde, ou grippe.

Cependant il est permis de ne jamais désespérer de la guérison, même dans les cas les plus graves et dans les situations en apparence les plus désespérées.

Avec le sérum merveilleux de Roux et le tubage, on observe aujourd'hui de vraies résurrections ; avec celui de Marmoreck on a déjà obtenu de sérieux résultats.

Espérons que la sérothérapie antistreptococcique se perfectionnera au point de donner bientôt des résultats aussi favorables que la sérothérapie antidiphtérique.

TRAITEMENT DES ANGINES PSEUDO-MEMBRANEUSES

Sérothérapie. — 1° DE L'ANGINE DIPHTÉRIQUE NORMALE. — En principe la sérothéraphie antidiphtérique ne devrait être appliquée qu'après examen bactériologique.

Nous avons suffisamment insisté sur les raisons pratiques qui nous obligent à ne pas nous conformer rigoureusement à cette règle et à instituer souvent ce traitement avant d'avoir obtenu le résultat de la culture : nous ne reviendrons pas par conséquent sur cette question ; nous nous contenterons de rappeler que la plupart des praticiens sont d'accord pour reconnaître qu'il y a plus de danger à retarder l'application de ce traitement dans une vraie diphtérie, qu'à l'instituer d'une façon inopportune dans une pseudo-diphtérie.

Cependant il est un cas, comme ma pratique me l'a démontré, où il y a grand intérêt à ne pas appliquer le sérum, c'est le spasme glottique simple ou lié à la laryngite striduleuse chez les enfants nerveux ; le sérum en effet m'a paru accroître l'excitabilité réflexe et augmenter le spasme ; aussi suis-je d'avis, en présence d'un cas offrant tous les symptômes du croup d'emblée, de ne pas appliquer le sérum sans

Digitized by Google

s'être assuré par l'examen classique ou forcé de l'existence de fausses membranes dans le larynx, de se contenter du tubage en cas d'examen négatif, et d'attendre le résultat de la culture.

Le sérum à injecter doit être autant que possible frais de 1 mois à 1 mois et demi, 2 mois au maximun et absolument limpide.

La quantité à injecter est :

De 10 centimètres cubes au-dessous de 18 mois ;
15 — de 18 mois à 3 ans ;
20 — au-dessus de cet âge (Barbier).

Chez un adulte la première dose doit être de 30 centimètres cubes.

L'injection se fait dans le tissu cellulaire sous-cutané de l'hypocondre droit ou gauche, sous une asepsie rigoureuse.

La région est savonnée d'abord, puis lavée à la liqueur de Van-Swieten.

La seringue doit être stérilisée par ébullition dans l'eau pendant un quart d'heure.

L'aiguille est stérilisée à la flamme.

Le piston doit être poussé très lentement, en pas de vis.

L'aiguille retirée, on applique sur la piqûre une lame d'ouate hydrophile.

L'injection de sérum est habituellement suivie d'une ascension thermique variant de quelques dixièmes à un ou deux degrés : cette réaction est surtout appréciable dans les cas où avant l'injection la fièvre était très légère.

Il faut 24 heures au moins pour constater les bons effets de la sérothérapie ; d'après Roux, « les fausses membranes cessent d'augmenter dans les 24 heures qui suivent l'injection et se détachent en général après trente-six et quarante-huit heures, au plus tard le troisième jour ». Les symptômes suivent une régression parallèle. On ne saurait trop recommander de ne pas s'impatienter pendant la période d'action

Digitized by Google

du sérum qui paraît toujours longue à l'entourage surtout s'il y a croup.

Étant donnée la marche fatalement progressive et rapide du croup, une angine diphtérique avec localisation laryngée qui reste 24 heures sans progresser peut être considérée comme en voie d'amélioration ; quand il en est autrement, ce n'est pas une nouvelle injection de sérum qui sauvera la situation mais le tubage qui, prévenant l'asphyxie, donnera à l'antitoxine le temps d'agir.

Une première injection est souvent suffisante. Une deuxième est quelquefois nécessaire ; il est plus rare qu'on soit obligé de recourir à une troisième ; dans ma pratique je n'ai jamais eu à dépasser ce chiffre. Dans tous les cas la deuxième et la troisième injections doivent être légitimées par l'examen bactériologique. Suivant les circonstances on injectera dose entière ou demi-dose.

Les injections répétées de sérum antidiphtérique ne sont justifiées que dans les cas de diphtérie pure et grave (Barbier).

On a beaucoup exagéré les accidents dus au sérum ; la déplorable application de l'absurde principe : « post hoc, propter hoc », a fait retomber injustement sur le sérum quantités de méfaits imputables à l'infection diphtérique ou aux infections secondaires qui la compliquent.

Pour plus de détails sur la sérothérapie antidiphtérique je renverrai le lecteur aux leçons du Pr Landouzy sur les sérothérapies ; ce serait en effet sortir du cadre de cet ouvrage que de nous attarder plus longtemps sur cette question.

2° De l'angine streptococcique pure. — L'efficacité du sérum antistreptococcique est loin d'être aussi bien démontrée que celle du sérum antidiphtérique ; nous pensons cependant qu'il y a urgence à l'employer non seulement dans les cas où la nature streptococcique, de l'infection est démontrée par l'examen bactériologique mais encore dans ceux où elle est simplement soupçonnée, sans attendre le résultat de la culture.

Digitized by Google

Jusqu'ici je n'ai eu qu'à me louer de son emploi.

La dose à employer est de 10 centimètres cubes pour tous les âges.

On répète l'injection toutes les 24 heures ; si les symptômes sont très graves, on peut la répéter toutes les 12 heures.

On diminue la dose sitôt que l'état général s'améliore et que les symptômes locaux s'atténuent.

La technique est la même que pour le sérum antidiphtérique.

3° De l'angine diphtéro-streptococcique. — Dans cette forme on administre simultanément les deux sérums ; c'est ainsi que j'ai procédé dans ma pratique sans avoir jamais eu à le regretter.

Traitement local. — 1° De l'angine diphtérique normale, le traitement local n'a qu'une importance accessoire quand le sérum antidiphtérique a été appliqué, cela est incontestable, mais on a certainement exagéré en disant qu'il était nuisible ; les prétendus méfaits de l'acide phénique appliqué sur la gorge ont été entre autres singulièrement grossis; ils me paraissent avoir pour unique base le hasard d'une statistique malheureuse, car ma pratique m'a maintes fois démontré l'efficacité de ce médicament. Jamais après son emploi je n'ai observé le moindre symptôme fâcheux pouvant prouver son incompatibilité avec le sérum antidiphtérique.

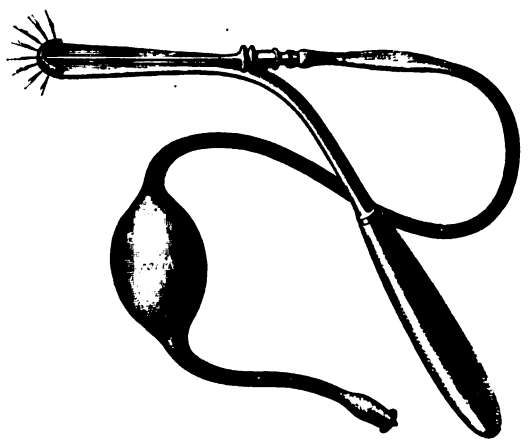

Fig. 37. — Abaisse-langue irrigateur pour douche pharyngienne.

Chez les jeunes enfants qui ne savent pas gargariser, on

Digitized by Google

prescrit des douches pharyngées au moyen d'un bock, d'un vide-bouteille, d'un siphon de Weber ou d'une seringue anglaise avec de l'eau bouillie ou de l'eau salicylée à $\frac{1}{1000}$.

Chez un enfant qui sait gargariser et chez l'adulte on emploie la préparation suivante :

Salol.	3 grammes.
Alcool 90°.	60 —

Une cuillerée à café dans un verre d'eau bouillie.

On renouvellera les douches et les gargarismes toutes les heures.

2° De l'angine streptococcique pure. — Ici le traitement local a une plus grande importance, de lui seul bien souvent dépendra la guérison. Ce traitement consistera :

1° En vaporisations dans la chambre du malade avec un spray dont le réservoir contiendra une solution d'acide phénique, de lysol ou de créosote à 5 pour 100.

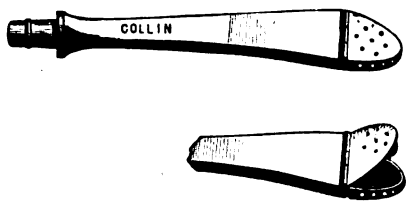

Fig. 38. — Abaisse-langue irrigateur de Collin.

2° En douches pharyngiennes, pour les enfants qui ne peuvent gargariser, avec :

Du lysol à 1/2 pour 100 ;

Du thymol à 1 pour 1000 ;

Du phénosalyl à 2 pour 1000 ; .

3° En gargarisme avec ces mêmes solutions ou avec la solution salolée formulée ci-dessus.

4° En collutoires pharyngés.

a) Glycérine phéniquée $\frac{2}{50}$;

b) Glycérine bichlorurée $\frac{0^{gr},20}{50}$;

c) Phénol sulforiciné $\frac{5}{50}$.

Digitized by Google

On fera toutes les deux heures un badigeonnage et toutes les deux heures un gargarisme ou une douche pharyngée en alternant ; de cette façon, le pharynx sera soumis toutes les heures à une médication locale.

Il y a grande difficulté chez beaucoup d'enfants, et surtout quand on est mal servi par l'entourage, à faire bien suivre ce traitement ; le médecin devra employer toute son autorité pour l'imposer.

Il confiera les collutoires à dose faible à l'entourage et se



Fig. 39. — Pulvérisateur pharyngien.

réservera lui-même d'employer au moment de ses visites les solutions plus fortes, sans atteindre toutefois les doses caustiques plus nuisibles qu'utiles.

3° De l'angine diphtéro-streptococcique. — Ce traitement local sera employé dans toute sa rigueur. Si les exsudats et l'expectoration sont putrilagineux, abondants et fétides, on pourra ajouter aux prescriptions précédentes les douches pharyngées au permanganate de potasse à $\frac{1}{4000}$.

4° Des angines diphtéroïdes bénignes. — Un traitement

Digitized by Google

antiseptique local modéré avec les préparations déjà formulées sera suffisant.

Antisepsie des fosses nasales et prophylaxie des otites. — Dans toutes les formes d'angines pseudo-membraneuses il ne faudra pas oublier de faire l'antisepsie des fosses nasales avec de la glycérine mentholée ou résorcinée à $\frac{1}{50}$ chez les jeunes enfants, avec des pommades antiseptiques;

au calomel
à l'aristol
à la résorcine
} à $\frac{1}{20}$,

chez les enfants plus grands et les adultes; on préviendra ainsi les affections si fréquentes de l'oreille moyenne.

Traitement général tonique. — Dans les angines diphtériques graves, streptococcique et diphtéro-streptococcique essentiellement déprimantes, on aura recours à une médication générale tonique : vins généreux, quinquina, potion de Todd chez l'adulte.

En cas de faiblesse du pouls et de tendance au collapsus cardiaque par myocardite, on emploiera avec avantage l'éther et la caféine.

Pendant les phases hyperthermiques le régime sera liquide (lait, bouillon, jus de viande, etc.).

Nous ne saurions aborder ici le traitement des complications qui appartient à la thérapeutique générale.

Pour celui du croup nous renverrons au Traité des maladies de l'enfance de Grancher et Marfan, à l'article de Ruault dans le Traité de médecine de Charcot et Bouchard et au vademecum que nous avons publié sur la *Pratique du tubage* (1).

(1) La pratique du tubage dans la clientèle (chez Carré et Naud, Paris).

Digitized by Google

ANGINES PHLEGMONEUSES

AMYGDALITE PALATINE PHLEGMONEUSE

Étiologie et pathogénie. — Cette affection peut s'observer chez l'enfant, mais elle est beaucoup plus fréquente chez l'adulte, surtout entre 18 et 40 ans ; elle est très rare chez le vieillard.

L'inflammation phlegmoneuse résulte toujours d'une infection directe de l'amygdale par voie pharyngée et non par voie sanguine, même dans les maladies infectieuses générales telles que : la scarlatine, la grippe, la rougeole, la fièvre typhoïde, affections au cours desquelles la muqueuse et le tissu adénoïde du pharynx sont constamment intéressés.

Le mal part toujours d'une crypte amygdalienne infectée par un agent pyogène, staphylocoque, streptocoque, pneumocoque, etc., isolés ou associés. Cliniquement, l'affection est primitive ou secondaire, mais cette distinction n'est qu'apparente ; en réalité elle est toujours secondaire.

Quand elle n'est pas secondaire à une amygdalite catarrhale aiguë, qui ne va jamais sans une altération catarrhale des cryptes, elle est secondaire à une amygdalite cryptique chronique latente souvent méconnue du malade. Les sujets pris d'amygdalite phlegmoneuse sont, en effet, très souvent, pour ne pas dire toujours, atteints depuis longtemps d'amygdalite cryptique.

Une influence météorique telle que le froid, physiologique, telle que l'état menstruel, parasitaire, telle qu'une infection grippale, toxique, telle que l'abus du tabac, vient subite-

Digitized by Google

ment exalter la virulence d'un agent pyogène endormi jusque-là dans les cryptes, et fait éclater le mal.

Le rôle pathogénique de l'amygdalite cryptique chronique dans l'évolution de l'amygdalite phlegmoneuse nous explique pourquoi l'abcès de l'amygdale est peu fréquent chez l'enfant, chez lequel l'amygdalite cryptique chronique n'a pas eu le temps de s'établir; pourquoi elle est si rare chez le vieillard dont les amygdales sont physiologiquement atrophiées; pourquoi enfin elle est fréquente chez l'adulte de 18 à 40 ans, pendant la période durant laquelle s'observent le plus fréquemment les altérations cryptiques.

Symptômes. — Le début est identique à celui d'une amygdalite catarrhale : symptômes généraux et symptômes locaux surviennent presque simultanément. Les premiers sont constitués par de la céphalalgie, de la courbature, parfois quelques frissons. La température peut atteindre dès le deuxième jour 39°, rarement 40°, sauf chez l'enfant; les rémissions matinales peuvent être complètes.

La langue sèche au début devient saburrale ; l'haleine est forte, la dysphagie assez considérable, la voix enfin prend le timbre amygdalien.

Les 3e et 4e jours le malade éprouve une douleur vive, localisée sur un point de l'amygdale.

Si on examine la gorge à ce moment-là, on constate une rougeur catarrhale généralisée à tout l'isthme pharyngien, mais le processus phlegmoneux prédomine sur une amygdale. Les cryptes sont recouvertes d'enduit pultacé, et, dans la plupart des cas, on peut constater sous cet état aigu les lésions caractéristiques de l'amygdalite cryptique chronique.

L'amygdale atteinte est augmentée de volume, sa muqueuse est lisse, brillante, très tendue, voussurée en un point où elle est d'un rouge pourpré: le contact de ce point avec le stylet ou le doigt éveille une douleur très vive rappelant la sensation produite par l'enfoncement d'une épine. Le ganglion angulo-maxillaire du côté correspondant est légèrement gon-

Digitized by Google

flé, et douloureux à la pression ; le lendemain ou le surlendemain, cinquième ou sixième jour, une grande dépression s'ajoute à ces symptômes; enfin vers la fin du premier septenaire la douleur vive s'amende, mais la dysphagie reste encore assez prononcée.

Abandonnée à elle-même, l'amygdalite phlegmoneuse peut guérir par ouverture spontanée ; cette dernière est d'autant plus précoce que l'abcès est plus superficiel. Il s'ouvre dans la crypte ou en dehors d'elle. L'irruption du pus dans la bouche détermine une saveur désagréable et une odeur infecte. Cette ouverture peut se produire pendant le jour sans cause provocatrice, ou au contraire à l'occasion d'un effort, d'un mouvement de déglutition, d'une manœuvre d'exploration; elle peut aussi se faire spontanément pendant le sommeil.

Si l'évacuation a pu être complète, le soulagement est immédiat: si elle se fait difficilement ou subit quelque interruption, la douleur, un instant amendée, récupère au bout de quelques heures une nouvelle intensité.

En examinant la gorge on peut parfois apercevoir le siège de la rupture; mais dans bien des cas il peut être difficile à déceler.

Avec le miroir rhinoscopique on pourra toujours s'assurer si elle ne s'est point produite sur la face postérieure.

L'abcès, bien ouvert et bien évacué, peut guérir complètement en trois ou quatre jours, mais souvent la muqueuse amygdalienne a été sphacélée à son niveau, et la lésion se présente alors sous forme d'ulcération cratériforme à fond pulpeux, jaunâtre, verdâtre, sanieux.

Une autre éventualité est possible surtout lorsque l'abcès s'est ouvert au sommet de l'amygdale; le déversement du pus se fait alors lentement et toujours incomplètement à la seule faveur des mouvements de déglutition. Le processus inflammatoire et la poche purulente persistent, constituant un abcès chronique et une fistule.

L'amygdalite phlegmoneuse ne frappe pas toujours une

Digitized by Google

seule amygdale ; l'amygdale opposée peut être prise simultanément ou successivement : l'une d'elles est quelquefois en plein processus phlegmoneux quand la suppuration de l'autre est à son déclin. La deuxième amygdalite est généralement moins intense que la première ; il n'est pas rare non plus qu'elle avorte, ni qu'elle entre en résolution comme par une sorte de dérivation après l'évacuation de l'abcès opposé.

D'après Ruault, il existe une forme sub-aiguë, insidieuse, de l'amygdalite phlegmoneuse, évoluant lentement sans réaction vive, s'annonçant seulement par quelques douleurs vagues et de la gêne à la déglutition. Cette forme aurait été observée dans des épidémies de grippe ; elle paraît se confondre avec l'amygdalite cryptique ulcéreuse que nous étudierons plus loin.

Anatomie pathologique. — D'après Cornil et Ranvier, l'abcès intra-amygdalien résulte d'un processus phlegmoneux, qui atteint à la fois le tissu conjonctif du chorion et le tissu adénoïde proprement dit : tous les éléments de la glande sont donc intéressés.

Diagnostic. — Durant les deux ou trois premiers jours de la maladie, le diagnostic sera impossible, car l'affection à cette période ne diffère en rien de l'amygdalite catarrhale, mais les jours suivants il deviendra possible par la constatation des modifications de l'amygdale affectée. L'hyperplasie aiguë d'une amygdale devenue rapidement très volumineuse au point de déplacer l'organe au delà de la ligne médiane, l'aspect rouge vif presque violacé d'un point bien déterminé, l'exquise sensibilité de ce point à la pression donnant la sensation d'une épine enfoncée dans l'organe suffiront pour affirmer le diagnostic.

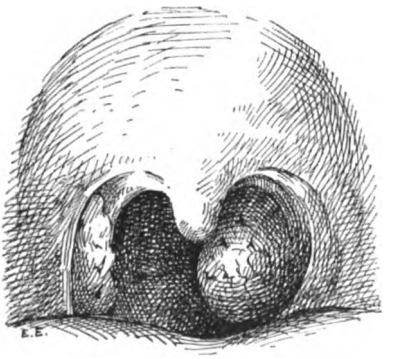

Fig. 40. — Amygdalite phlegmoneuse gauche.

Digitized by Google

La réaction inflammatoire provoquée par un calcul amygdalien peut bien simuler l'amygdalite phlegmoneuse; pour éviter une confusion il ne faut point compter sur la fluctuation difficilement perceptible, mais plutôt sur l'incision ou l'exploration au crochet à discission.

Le diagnostic différentiel devra être établi encore avec la forme angineuse du chancre syphilitique de l'amygdale; nous étudierons plus loin les moyens de le préciser.

PÉRI-AMYGDALITE PALATINE PHLEGMONEUSE

Sous le titre de péri-amygdalite phlegmoneuse, phlegmon ou abcès péri-amygdalien, juxta-amygdalien ou encore sous-staphylin, on décrit une angine phlegmoneuse plus grave que la précédente, et aussi souvent, sinon plus fréquemment observée.

Étiologie, pathogénie. — L'affection peut se développer à tout âge, mais comme l'amygdalite phlegmoneuse elle est peu fréquente chez l'enfant, très fréquente chez l'adulte de 18 à 40 ans et très rare chez le vieillard. Elle éclate chez les sujets précédemment atteints d'amygdalite cryptique, aussi semble-t-elle avoir une étiologie commune avec l'amygdalite phlegmoneuse; nous croyons inutile de revenir sur ce point. Le staphylocoque, le streptocoque, le pneumocoque, le colibacille ont été tour à tour trouvés dans le pus de la collection.

Anatomie pathologique. — On admettait autrefois que la péri-amygdalite se délevoppait dans le tissu cellulaire sous-staphylin.

Depuis quelques années une théorie nouvelle s'est fait jour: il semble en effet que le foyer de suppuration, comme Killian l'a soutenu, ne soit pas extra-pharyngien et sous-muqueux, mais bien intra-pharyngien.

Dans les préliminaires anatomiques nous avons dit quelques mots sur les recessus qui siégent l'un à la partie anté-

Digitized by Google

rieure de l'amygdale, interposé entre elle et la *plica triangularis* de His, *fossa triangularis*, les autres entre le hile tonsillaire et la fosse amygdalienne ; Killian les considère comme les foyers possibles de la suppuration.

Dans un cas récent de phlegmon péri-amygdalien, j'ai vu la fossa triangularis complètement libre et indépendante du foyer phlegmoneux situé immédiatement derrière elle, très probablement dans les recessus du hile.

Cette poche antérieure, tout en pouvant être le siège d'une forme de péri-amygdalite, ne peut être par conséquent incriminée dans tous les cas.

Aussi y aurait-il lieu peut-être de distinguer avec Brunel, de Bordeaux, un *abcès péri-amygdalien antérieur* et un *abcès péri-amygdalien postérieur*.

Mais je ne saurais admettre la troisième variété d'*abcès péri-amygdalien externe* que cet auteur semble confondre avec l'adéno-phlegmon latéro-pharyngien.

Symptômes. — Le mal débute comme l'amygdalite palatine phlegmoneuse : il apparaît d'emblée ou bien succède à une période d'angine catarrhale diffuse, quelquefois même il survient pendant la convalescence de cette dernière.

La péri-amygdalite palatine phlegmoneuse s'annonce par une douleur vive et une sécheresse de la gorge accompagnées de malaise et de courbature ; puis un point douloureux très net s'affirme bientôt sur le bord du pilier antérieur, empiétant un peu sur la face antérieure de l'amygdale ; la pression de ce point donne la sensation d'un corps étranger piquant enclavé dans les tissus (Ruault).

Le lendemain apparaissent des frissonnements, parfois même un frisson violent, et la température s'élève à 39°, 39°,5 et même 40° ; la peau est très chaude, la sécheresse de la gorge et la dysphagie s'accentuent ; on peut observer enfin de la céphalalgie, de l'insomnie, des cauchemars, exceptionnellement du délire.

Cet état se prolonge plus ou moins atténué, un ou deux

Digitized by Google

jours, puis la dysphagie atteint ses dernières limites, le malade a un mal énorme à ingurgiter la moindre goutte de liquide ; il se produit un trismus irréductible laissant à peine entre les deux mâchoires un intervalle d'un centimètre, quelquefois moins.

La langue est saburrale, la salive gluante et visqueuse et l'haleine très forte. Les muscles du cou sont immobilisés par la douleur, la voix devient incompréhensible et revêt les caractères de la voix amygdalienne la plus prononcée. Enfin la respiration elle-même rendue très pénible crée une véritable angoisse qui empêche le malade de s'endormir.

Signes physiques. — L'examen de la gorge, facile dans quelques cas, est au contraire d'une extrême difficulté dans bien d'autres, en raison du trismus.

Le pharynx est le siège d'un vive rougeur, le voile est livide. L'isthme bucco-pharyngien est asymétrique, tellement est considérable le gonflement du voile du côté affecté et la luette est refoulée du côté opposé, souvent œdématiée.

Fig. 41. — Peri-amygdalite phlegmoneuse gauche.

L'amygdale abaissée jusque dans le laryngo-pharynx est cachée par le pilier antérieur très élargi.

La région qui répond au foyer phlegmoneux présente une voussure arrondie limitée en haut par une ligne courbe répondant au bord postérieur de la voûte palatine (fig. 41).

Brunel (1) distingue trois formes cliniques : l'*abcès antérieur,* l'*abcès postérieur* et l'*abcès externe.*

(1) Brunel. Les abcès de l'amygdale palatine (*Thèse*, Bordeaux, 1899).

HARVARD MEDICAL SCHOOL

Digitized by Google

Il nous paraît rationnel d'admettre les deux premières formes, mais la troisième nous semble discutable, car l'auteur lui prête des symptômes (gonflement externe du cou et perforation de la carotide) qui nous paraissent appartenir à l'adéno-phlegmon latéro-pharyngien, affection qu'il faut bien se garder de confondre avec la péri-amygdalite phlegmoneuse.

D'après Brunel, l'abcès antérieur se distingue par une tuméfaction limitée au pilier antérieur avec œdème de la luette et du voile.

Dans l'abcès postérieur au contraire il n'y aurait pas d'œdème de la luette et du voile, mais une tuméfaction du pilier postérieur et une projection de l'amygdale en avant.

Si cette distinction déjà admise par Ruault, difficile à préciser cliniquement, pouvait être démontrée par des faits anatomo-pathologiques, elle pourrait diriger le choix de l'incision, celle-ci devant être superficielle dans la première localisation, très profonde au contraire dans la seconde.

Marche et terminaison. — Le délai nécessaire à la formation du pus est variable ; la collection s'établit du cinquième au douzième jour ; l'ouverture spontanée est généralement lente à se faire ; elle peut se produire en trois points différents :

1° Dans la fossette sus-amygdalienne ;

2° A travers le pilier antérieur ;

3° A travers l'amygdale.

Dans ce dernier cas il y a non seulement péri-amygdalite mais aussi amygdalite phlegmoneuse, état indiqué par le développement exagéré de l'amygdale : c'est une forme mixte.

Passage à l'état chronique. — L'abcès insuffisamment ouvert peut comme dans l'amygdalite phlegmoneuse, et peut-être plus facilement que dans cette dernière, donner lieu à une fistule et se transformer en abcès chronique, ou bien, ce qui est assez fréquent, donner lieu à des récidives aiguës.

Récidives. — Certains malades sont ainsi sujets à des péri-amygdalites à répétition revenant plusieurs fois par an et parfois d'une façon presque périodique.

Digitized by Google

J'ai surtout observé ces abcès à répétition chez les sujets traités par l'ignipuncture des amygdales.

Forme abortive. — L'existence d'une forme abortive de la péri-amygdalite phlegmoneuse a été niée. On a prétendu que seules les amygdalites catarrhales pouvaient entrer en résolution et que par conséquent on avait dû prendre pour des amygdalites phlegmoneuses abortives de simples amygdalites catarrhales.

Deux cas typiques de péri-amygdalite plegmoneuse abortive bilatérale que j'ai observés chez un homme de 30 ans et chez une jeune fille de 18 ans, m'ont prouvé que cette forme existait.

Ces deux cas furent en tous points semblables. Les deux malades étaient déjà atteints l'un et l'autre d'amygdalite cryptique hypertrophique; les symptômes généraux et locaux furent absolument identiques à ceux de la péri-amygdalite classique la plus intense; les phénomènes douloureux, la dysphagie, l'angoisse, la difficulté respiratoire acquirent un degré supérieur à celui que je leur ai vu atteindre dans tous les cas de péri-amygdalite parvenue à suppuration.

Fig. 42. — Péri-amygdalite phlegmoneuse bilatérale abortive.

Dans le premier cas je craignis un moment d'être obligé de pratiquer la trachéotomie. A-t-on jamais vu des phénomènes si graves dans les amygdalites catarrhales même les plus intenses? Les signes locaux ne laissaient du reste aucun doute sur la nature du mal.

Les deux côtés étaient pris d'une façon presque égale; le voile était soulevé et bombé, formant de chaque côté de la

Digitized by Google

luette une énorme voussure sous laquelle se cachaient les amygdales extrêmement gonflées (fig. 42).

Le toucher me montra que toute la région de voile était d'une dureté ligneuse uniforme et ne présentait aucun point dépressible.

Devant le douleur atroce et l'angoisse, je dus intervenir quand même pour essayer de soulager mes malades.

Chez le premier je pratiquai une incision profonde de plus de 15 millimètres de profondeur et de largeur, au lieu d'élection sur le côté droit; il ne coula qu'un peu de sang.

Chez la seconde malade, je procédai de la même façon sur les deux côtés, et le résultat fut également négatif.

Une accalmie fort légère succéda à l'incision, mais le gonflement phlegmoneux ne diminua point: le lendemain l'état des malades était le même, le sondage de l'incision avec un crochet mousse ne donna aucun résultat. Les malades restèrent l'un et l'autre dans cet état pendant huit à dix jours encore, sans que la moindre goutte de pus ait fait irruption dans la gorge et sans qu'aucun soulagement se soit manifesté.

On sait que la suppuration peut souvent se faire jour à travers un point du pharynx plus ou moins caché, souvent à l'insu du malade, et pendant son sommeil; mais dans ce cas l'évacuation de la collection est annoncée par un soulagement très net; rien de semblable ne put être constaté chez mes deux malades.

Les bords de l'incision se refermèrent au bout de deux ou trois jours, et l'état resta stationnaire quatre ou cinq jours encore d'une façon désespérante.

La résolution se fit avec une lenteur extrême et la guérison ne fut complète qu'au bout de trois semaines de maladie.

Comme on le voit, le terme d'« abortif » s'applique ici à la suppuration proprement dite et non à la maladie, qui fut plus grave et plus longue que dans la forme normale.

Complications. — La péri-amygdalite expose aux mêmes

Digitized by Google

complications que les angines catarrhales; nous ne reviendrons pas sur ce point.

Nous nous contenterons de signaler comme complication spéciale, quoique très rare, l'œdème sus-glottique pouvant nécessiter la trachéotomie, et la thrombose des jugulaires. L'hémorragie par ulcération de la carotide, signalée par Grisolles, est un fait exceptionnel.

Il faut savoir aussi qu'à la faveur de l'amygdalite et de la péri-amygdalite phlegmoneuse, l'amygdalite cryptique et l'hypertrophie de l'organe subissent généralement une exacerbation.

Je crois inutile de revenir sur les abcès chroniques déjà signalés.

Diagnostic. — Les signes objectifs de la péri-amygdalite phlegmoneuse énumérés dans la description des symptômes suffisent amplement pour établir le diagnostic. Une amygdalite aiguë unilatérale, se traduisant par une dysphagie intense et progressive, une douleur vive, un développement exagéré de l'amygdale et de la région voisine du voile, l'asymétrie de l'isthme bucco-pharyngien, le trismus, l'immobilisation des muscles de la région cervicale du côté affecté, la voix amygdalienne très prononcée, se reconnaît généralement sans difficulté.

Le diagnostic différentiel avec l'amygdalite phlegmoneuse est au début impossible; il devient facile quand la voussure du voile s'est bien dessinée. Il faut savoir toutefois qu'il existe des formes mixtes.

Le phlegmon péri-amygdalien étant diagnostiqué, il y a grand intérêt à rechercher s'il est superficiel (forme antérieure de Brunel) ou profond (forme postérieure du même auteur).

Si, introduisant le stylet de un centimètre ou deux dans la fosse triangulaire, on reconnaît que cette cavité est libre, c'est qu'il n'existe pas de péri-amygdalite superficielle; il faut s'attendre alors à ce que le foyer soit profond; c'est, croyons-nous, le cas le plus fréquent.

Digitized by Google

La péri-amygdalite ne sera pas confondue non plus avec l'adéno-phlegmon latéro-pharyngien, que nous décrirons plus loin ; dans cette affection, en effet, qui a pour siège les ganglions de la région cervicale les gros vaisseaux peuvent être intéressés ; la paroi pharyngée latérale est constamment refoulée en dedans vers la ligne médiane, et le pharynx est asymétrique ; mais il est facile de voir que la région de l'amygdale est simplement soulevée sans être elle-même le siège du processus phlegmasique (fig. 46).

Une péri-amygdalite spontanément ouverte et ulcérée pourrait être plus facilement confondue, au moment où les phénomènes aigus ont disparu, avec une gomme de l'amygdale ; mais l'infiltration gommeuse est très rarement limitée à la région de l'amygdale ; les piliers sont généralement infiltrés et souvent ulcérés ; la marche de la lésion tertiaire est lente, apyrétique, généralement indolore ou peu douloureuse ; enfin il n'y a jamais d'adénite angulo-maxillaire qui est au contraire constante dans la péri-amygdalite.

Pronostic. — La péri-amygdalite est une affection fort pénible, mais généralement très bénigne.

Une fois la maladie guérie, il faut traiter l'état chronique de l'amygdale sur lequel s'est greffée la péri-amygdalite ; on évitera ainsi les récidives.

AMYGDALITE PHARYNGÉE PHLEGMONEUSE

Nous nous contenterons de signaler cette localisation du processus phlegmoneux qui paraît extrêmement rare ; la plupart des observations publiées sont, en effet, discutables et on se demande avec raison si la collection purulente qui semble venir dans ces cas de la cavité naso-pharyngienne, ne s'est pas en réalité développée sous la muqueuse de la face supérieure du voile, plutôt que dans le tissu de l'amygdale pharyngée.

Digitized by Google

J'ai vu une fois chez une femme de 30 ans une péri-amygdalite palatine s'ouvrir sur la face dorsale du voile ; on aurait pu croire dans ce cas qu'il s'agissait d'inflammation phlegmoneuse de l'amygdale pharyngée; cette dernière d'ailleurs était complètement atrophiée ; il n'y avait pas de végétations adénoïdes comme je pus m'en assurer par la rhinoscopie postérieure, trois jours après l'évacuation de la collection purulente.

Une observation d'amygdalite pharyngée phlegmoneuse a été rapportée par Roth.

J'en ai moi-même relevé un cas cité par Laur chez une fillette de 4 ans qui, après avoir donné les signes d'un adénoïdite pharyngée aiguë très intense, rendit par le nez et le pharynx un flot de pus et de sang au moment de l'exploration.

Je ne saurais consacrer une description à une maladie qui n'a pas encore d'histoire ; mais j'ai tenu à signaler cette affection pour attirer sur elle l'attention de ceux qui pourraient un jour l'observer et apporter une contribution à son étude.

AMYGDALITE ET PÉRI-AMYGDALITE LINGUALES PHLEGMONEUSES

Historique. — Les suppurations aiguës de l'amygdale linguale ont été signalées seulement depuis quelques années : Hagen et Fleischmann, publièrent les premières observations.

Ruault sur six cas d'inflammation phlegmoneuse en relata trois terminés par suppuration, auxquels il faut ajouter les observations de Cartaz, Luc, Colin, Gurowitsch, Helary, et deux cas de Boulenger.

En 1893, Seifert dans un travail sur la pathologie de l'amygdale linguale fait une étude complète de l'affection sous le nom de phlegmon péri-épiglottique.

Simanowski dans une revue sur le même sujet rapporte

Digitized by Google

des observations détaillées où nous relevons cinq cas intéressants d'amygdalite suppurée.

Marion dans sa thèse (1894) relate une observation inédite de Lermoyez.

Polyak, Mounier, Beausoleil, Volkov publient ensuite de nouveaux faits. Moi-même j'en relate un en 1896.

Lacoarret m'a dit en avoir observé un cas très typique.

De nouveaux faits ont été publiés dans ces derniers temps, entre autre un cas chez l'enfant avec symptômes d'œdème glottique, publié récemment par A. Katz.

Anatomie pathologique. — Simanowski a admis deux formes anatomo-pathologiques : l'amygdalite folliculaire suppurée et la péri-amygdalite phlegmoneuse.

a) Dans l'amygdalite folliculaire suppurée, analogue à l'amygdalite palatine suppurée, le processus phlegmoneux est limité à l'amygdale elle-même : les follicules lymphoïdes atteints isolément s'ouvrent à la surface de l'amygdale, soit séparément, soit après s'être fusionnés en un foyer unique.

b) Dans la péri-amygdalite linguale, comme dans la péri-amygdalite palatine, le foyer phlegmoneux se développerait au-dessous de l'organe et aurait pour territoire le tissu cellulaire sous-muqueux.

Cette lame conjonctive, très fibreuse et très dense en certains points, ne peut être, à notre avis, que le fascia linguæ décrit par Zaglas.

Selon Ruault, le foyer de l'abcès compris entre l'amygdale et le muscle lingual supérieur sous-jacent est limité ; en dedans, par le ligament glosso-épiglottique médian ; en dehors, par le ligament glosso-épiglottique latéral; en avant, par les papilles caliciformes ; en arrière, le phlegmon peut atteindre la fossette glosso-épiglottique correspondante : mais, au-dessous, il est arrêté par la membrane hyo-épiglottique qui l'empêche de gagner l'interstice thyro-hyo-épiglottique au-devant du larynx. La séparation médiane par le ligament glosso-épiglottique médian explique pourquoi

Digitized by Google

l'abcès reste latéral : même dans les cas où les deux côtés ont été atteints, on a toujours vu les deux abcès évoluer et s'ouvrir séparément.

La distinction de l'amygdalite linguale phlegmoneuse en amygdalite folliculaire et en péri-amygdalite nous paraît très rationnelle et légitimée par les dispositions anatomiques ; il est toutefois à désirer qu'elle puisse être un jour confirmée par des recherches anatomo-pathologiques; il est certain que, dans bien des cas, les deux formes doivent se combiner et rendre toute distinction clinique impossible.

Étiologie. — L'étiologie est celle des angines phlegmoneuses en général.

Le mode d'introduction de l'agent pyogène dans le tissu amygdalien a pu être déterminé dans quelques observations : c'est ainsi que l'infection a été deux fois consécutive à une cautérisation galvanocaustique (obs. de Cartaz et de Marion), deux fois à une déchirure par un corps étranger septique, un fragment de bois dans une observation de Seifert, un fragment d'os dans celle de Helary.

Le pus n'a pas encore été examiné.

L'affection paraît un peu plus fréquente chez l'homme que chez la femme.

Symptômes. — *Début.* — L'amygdalite linguale phlegmoneuse est primitive ou secondaire à une angine catarrhale généralisée; dans ce dernier cas, elle débute au moment où la première affection est à son déclin, c'est-à-dire vers le huitième ou dixième jour.

Elle s'annonce par l'apparition parfois très brusque d'une vive douleur à la gorge, généralement latéralisée et répondant à la grande corne de l'os hyoïde, localisation identique à celle de l'amygdalite linguale catarrhale, mais elle est beaucoup plus vive et va s'exaspérant de plus en plus. Comme cette dernière, elle s'irradie à l'oreille; presque en même temps apparaissent les phénomènes généraux.

État général. — La fièvre est vive et atteint facilement

Digitized by Google

39°,5 et 40°, on observe aussi des frissonnements, de la courbature, du malaise, de la céphalalgie, de l'embarras gastrique et de la constipation.

Dysphagie. — La dysphagie, légère au début, s'accentue rapidement : la sensation de corps étranger qu'on retrouve dans toutes les affections de l'amygdale linguale prend ici ses plus grandes proportions, et ce symptôme est d'autant plus accusé que l'infiltration phlegmoneuse est plus étendue. La douleur provoquée par les efforts de déglutition devient bientôt intolérable, non seulement pour les aliments solides qui dès le début ne peuvent être supportés, mais aussi pour les liquides.

Troubles respiratoires. — La gêne respiratoire, sans être constante, est facilement observée, elle peut être légère (cas de Ruault, Cartaz, Helary, Mounier, Simanowski), mais elle peut aussi devenir menaçante au point de donner lieu à un vrai tirage : dans ce cas, le tableau symptomatique devient celui de l'œdème aigu de la glotte, et les symptômes de l'angine proprement dite passent au second plan ; dans un cas observé par Moure, rapporté par Beausoleil, le tirage était si intense qu'on fut sur le point de pratiquer la trachéotomie ; Lermoyez a observé des cas analogues.

La gêne respiratoire provient, dans les cas bénins, de l'augmentation de volume de la base de la langue, qui affleure la paroi postérieure du pharynx ou de la réflexion de l'épiglotte par la tumeur inflammatoire : dans les cas plus graves, elle peut tenir à l'infiltration œdémateuse de la face antérieure de l'épiglotte (Ruault), ou même des replis aryépiglottiques constituant un véritable œdème de la glotte (Beausoleil).

Troubles de la phonation. — La phonation peut être troublée ; dans la description qu'il a donnée de l'affection, Ruault, s'appuyant sur sept observations, prétend que la voix n'est pas altérée ; il en est ainsi, évidemment, dans les formes bénignes, probablement dans la suppuration folliculaire pro-

Digitized by Google

prement dite; mais, lorsqu'il s'agit de véritable péri-amygdalite, on observe souvent des troubles de la phonation, et cela se comprend aisément; ce fut le cas pour le malade de Beausoleil et pour le mien.

D'après Beausoleil, la voix était « sourde et empâtée » ; chez mon malade, la parole était presque inintelligible et présentait des caractères que je me permettrai d'analyser puisque je ne les ai vus relatés dans aucune autre observation..

L'anomalie portait à la fois sur la phonation proprement dite et sur l'articulation.

Le timbre vocal était nasalé à l'excès, ce qui semblait dû à l'extrême infiltration de la base de la langue, qui affleurait presque le voile du palais, obturant l'isthme bucco-pharyngé et obligeant l'onde vocale à s'écouler, pour tous les sons émis, par la voie nasale.

L'articulation des mots était compromise, d'autre part, par l'immobilisation de la langue, qui était comme ankylosée par sa base et qui avait perdu, par ce fait, la liberté de ses mouvements.

Il y avait donc à la fois *rhinolalie* et *anarthrie*.

Signes physiques. — Dans la plupart des observations, les malades n'avaient pas de peine à ouvrir la bouche ; chez quelques-uns, cependant, le contraire a été observé. Cette difficulté semble due à la propagation du processus inflammatoire à la muqueuse qui tapisse la branche montante du maxillaire inférieur.

Si l'on pratique l'examen de la gorge, on n'aperçoit sur l'oro-pharynx qu'une rougeur catarrhale diffuse.

L'abaisse-langue déprime difficilement la portion antérieure de la langue, mais plus difficilement la base.

Immobilisation de la langue. — On a noté, dans la plupart des observations, la conservation de la mobilité de la langue ; cependant il faut savoir que la propulsion de cet organe est parfois impossible; il en a été ainsi dans un cas de Boulenger et dans le mien, où, ne pouvant pratiquer l'examen laryn-

Digitized by Google

goscopique par la méthode classique, j'ai dû employer mon abaisse-langue laryngoscopique ; mais généralement on peut bien observer la base de la langue avec le miroir.

Aspect de la base de la langue. — On apercoit la région de l'amygdale linguale occupée d'un seul côté par une tuméfaction plus ou moins volumineuse, rouge, lisse, tendue, s'élevant au-dessus du bord de l'épiglotte qu'elle cache ou qu'elle comprime ; les ligaments glosso-épiglottiques sont défigurés et même effacés par l'inflammation, les fossettes glosso-épiglottiques comblées par la tuméfaction amygdalienne (fig. 43).

Fig. 43. — Amygdalite linguale phlegmoneuse gauche, vue avec le laryngoscope.

C'est là le véritable aspect dans la péri-amygdalite linguale ; mais, lorsque le processus inflammatoire est limité à un petit groupe de follicules, on peut voir ces derniers, qui ont encore conservé un peu leur configuration, former un îlot enflammé qui se détache sur les parties ambiantes, atteintes seulement d'altération catarrhale ; quelquefois, lorsque l'abcès est formé, on a pu constater un amincissement de la muqueuse, devenue d'une couleur plus claire et même jaunâtre.

Toucher. — Le toucher, très douloureux, extrêmement pénible pour le malade, révèle une tuméfaction plus ou moins rénitente, mais dont la fluctuation est difficilement perçue.

Adénopathie. — Dans les premières descriptions de l'amygdalite linguale phlegmoneuse, on a nié l'existence de l'adénopathie concomitante ; il y a lieu de revenir sur ce point. Elle a été signalée, en effet, dans les observations de Hélary, de Lermoyez, rapportée par Marion, de Volkow et dans la mienne.

L'infection lymphatique portait tantôt sur les ganglions

Digitized by Google

sous-mentaux, tantôt sur deux ganglions superposés au-devant de la jugulaire interne, sur les côtés du cartilage cricoïde ; cette dernière localisation de l'adénopathie s'explique facilement, car ces ganglions reçoivent les troncs efférents qui viennent du riche plexus de la base de la langue (Sappey). L'infection des ganglions sous-mentaux s'explique moins bien : ces ganglions, en effet, ne reçoivent que peu de lymphatiques de la langue ; quelquefois cependant, d'après Poirier, ils peuvent recevoir des troncs venant du frein de l'organe ; c'est dire que leurs rapports avec les lymphatiques de la base sont assez indirects.

La contingence de l'adénopathie pourrait s'expliquer par la variabilité probable de l'espèce microbienne en cause.

On a noté, enfin, dans la symptomatologie de l'amygdalite phlegmoneuse un léger œdème de la région sus-hyoïdienne.

Marche, durée, terminaison. — La résolution est contestable : dans les cas ainsi terminés, il peut se faire qu'il se soit agi seulement d'amygdalite catarrhale.

L'affection évolue en huit ou quinze jours : c'est du huitième au quinzième jour que l'abcès peut s'ouvrir spontanément ; il en a été ainsi dans la plupart des faits observés. Il est probable que l'évolution est plus rapide dans l'abcès folliculaire que dans la péri-amygdalite proprement dite ; mais, lorsque les abcès folliculaires se succèdent, la maladie peut durer plusieurs semaines.

Les deux côtés de l'amygdale linguale peuvent être pris successivement.

Les récidives s'observent surtout quand le foyer s'est ouvert insuffisamment et a laissé un trajet fistuleux (Colin).

Complications. — Nous avons déjà signalé l'œdème de la glotte comme une complication redoutable, capable de prendre le pas sur la maladie elle-même et d'absorber à elle seule toute l'attention ; selon Ruault, une conformation anormale de la membrane hyo-épiglottique, permettant au pus

Digitized by Google

de fuser le long de l'épiglotte et d'atteindre l'espace prélaryngé, exposerait à cette complication.

Sous le terme de tuméfaction ligneuse du cou, Volkow a rapporté l'histoire d'un malade chez lequel on observa consécutivement à l'ouverture d'abcès de l'amygdale linguale, une infiltration dure de la région sous-mentonnière et des ganglions sous-maxillaires accompagnés d'œdème des replis et de collections purulentes qui furent ouvertes au fur et à mesure : le malade ne quitta l'hôpital qu'après trois mois et demi de traitement.

Il est probable qu'il s'est agi là tout simplement d'adénophlegmons secondaires.

Il n'est guère possible de décrire d'autres complications à cette affection : le nombre des observations est encore trop restreint pour qu'il soit permis de présenter un chapitre complet sur ce point.

Il est à croire, d'ailleurs, que cette affection expose aux mêmes complications générales que les amygdalites palatines phlegmoneuses.

Pronostic. — Le pronostic est plutôt bénin ; toutefois, il devra être réservé en présence des complications que nous venons de mentionner; jusqu'ici, tous les cas d'amygdalite linguale observés se sont terminés par la guérison.

Diagnostic. — Les symptômes que nous avons décrits suffiront pour autoriser un diagnostic; l'examen simple de l'oro-pharynx, permettant d'éliminer la péri-amygdalite palatine, fera penser tout de suite à la péri-amygdalite linguale; mais l'examen au miroir permettra seul de préciser le diagnostic.

Simanowski attache une grande importance séméiotique à la rougeur localisée à la partie inférieure du pilier antérieur; mais généralement tout le pharynx présente une rougeur diffuse qui rend ce signe insaisissable.

Lorsque la traction de la langue ne sera pas possible, on pourra essayer de pratiquer l'examen avec la spatule de

Digitized by Google

Kirstein ou avec mon abaisse-langue laryngoscopique, mais avec le plus de ménagements possibles, car la manœuvre sera toujours très douloureuse. Si, enfin, le laryngoscope ne pouvait être placé, il faudrait se contenter du toucher.

Le diagnostic différentiel sera fait avec les affections suivantes :

1° *La glossite interstitielle ou glossite basique intra-musculaire de Blandin.* — Dans cette affection, on observe de l'œdème lingual proprement dit et non de la tuméfaction limitée à la muqueuse de la base ; la lésion a pour siège ici la profondeur des masses musculaires ;

2° *Les phlegmons du plancher de la bouche,* qui soulèvent la langue, donnant lieu à une dysphasie intense et immobilisant l'organe au point de rendre la parole inintelligible, pourraient être confondus avec l'amygdalite linguale phlegmoneuse.

Les symptômes généraux très graves de l'angine de Ludwig, véritable phlegmon diffus si souvent fatal, permettront d'éviter une confusion qui aurait de sérieuses conséquences au point de vue du pronostic ; mais l'erreur pourrait être commise plus facilement avec le phlegmon circonscrit ; dans cette forme, comme d'ailleurs dans l'angine de Ludwig, il y a un signe différentiel capital qui permettra d'éviter toute confusion, c'est l'existence du bourrelet phlegmoneux sublingual, d'une dureté ligneuse, qui infiltre tout le plancher de la bouche et qui soulève la langue en masse.

Le plancher conserve, au contraire, toute sa souplesse dans l'amygdalite linguale phlegmoneuse ; pour bien l'explorer, le regard ne suffira pas, il faudra combiner le toucher du plancher sublingual à la palpation de la région sus-hyoïdienne, en comprimant les parties molles du plancher entre les deux mains exploratrices ;

3° *Le phlegmon de la loge thyro-glosso-épiglottique,* étudié par Brault et Brousse, peut donner lieu à tous les signes de l'amygdalite linguale phlegmoneuse et aux mêmes complications. Seul l'examen au miroir, très praticable dans cette

Digitized by Google

affection, permettra de reconnaître l'intégrité de l'amygdale linguale ;

4° *Le phlegmon pharyngo-laryngé* débute avec une grande brusquerie et le tirage atteint rapidement des proportions inquiétantes ; ici encore l'examen au miroir laryngien donnera seul des éléments de diagnostic différentiel.

En outre, il existe une douleur vive localisée au larynx ; elle s'exagère par la pression des deux lames du cartilage thyroïde et non par celle de l'os hyoïde, comme dans l'amygdalite phegmoneuse ;

5° *Dans l'adéno-phlegmon sous-maxillaire,* la langue est libre dans tous ses mouvements et l'examen laryngoscopique peut être pratiqué ;

6° Il est d'autres affections dont le diagnostic différentiel avec l'amygdalite linguale phlegmoneuse sera éclairé par le miroir laryngien : ce sont les angines épiglottiques, l'angine épiglottique postérieure de Ruault et l'angine épiglottique antérieure, dont un cas a été publié par Michel de Cologne en 1886, et encore même, dans ce cas, s'est-il agi peut-être, comme Marion le fait observer, d'une amygdalite linguale phlegmoneuse. Cette affection est caractérisée par une infiltration de la face antérieure de l'épiglotte, gagnant la partie postérieure du dos de la langue et effaçant les replis glosso-épiglottiques : il y avait fièvre et douleur à la déglutition. Moll d'Arnheim en a rapporté un autre cas.

M. Lermoyez m'a dit avoir observé plusieurs cas d'amygdalite linguale aiguë suppurée, dans lesquels l'œdème collatéral de l'épiglotte avait pris une telle intensité que, dans la seconde moitié de la maladie, il formait à lui seul tout le tableau clinique.

Il y aurait donc lieu de reviser les observations d'épiglottite publiées, car certaines pourraient n'être, comme se le demande M. Lermoyez, que des amygdalites linguales aiguës mal observées, dans lesquelles l'œdème collatéral aurait pris le pas sur la maladie première.

Digitized by Google

TRAITEMENT DES ANGINES PHLEGMONEUSES

Traitement médical. — Comme toutes les angines aiguës infectieuses, les angines phlegmoneuses doivent être traitées localement par des antiseptiques.

Il faut donc proscrire les médications dites émollientes qui sont d'une efficacité illusoire. On pourra employer dès le début comme gargarismes antiseptiques les médicaments suivants :

1° L'acide phénique à $\frac{1}{1000}$;

2° Le thymol à $\frac{1}{1000}$;

3° Le phénosalyl à $\frac{1}{500}$;

4° L'acide salicylique à $\frac{1}{1000}$;

5° La résorcine à $\frac{1}{100}$;

6° Le sublimé à $\frac{0\,gr.\,20\,centig.}{1000}$.

J'emploie souvent le gargarisme suivant :

Salol.	6 grammes.
Menthol.	1 —
Thymol.	1 —
Saccharine.	0gr,50
Alcool 90°.	100 grammes.

Une cuillerée à café dans 50 grammes d'eau constitue un excellent gargarisme qui doit être utilisé immédiatement, sans quoi le salol et le menthol ne tardent pas à se précipiter.

Pour agir contre la douleur on pourra recourir à divers moyens :

1° Aux badigeonnages mentholés avec le collutoire suivant:

Menthol.	0gr,50
Alcool 90°.	2 grammes.
Glycérine.	50 —

Digitized by Google

2° Aux pulvérisations avec un pulvérisateur à soufflerie, contenant :

Chl. d'holocaïne. . . .	0gr,50	
Alcool 90°.	$\widehat{aa}$	10 grammes.
Glycérine.		
Eau de laurier cerise. . .	30	—

3° Aux compresses froides appliquées sur la région cervicale ;

4° A la succion de petits morceaux de glace que le malade laissera fondre dans sa gorge ;

5° A des irrigations pharyngiennes aussi chaudes que possible (Ripault).

Le traitement général se bornera à l'antisepsie intestinale par le salol ou le calomel, et à l'emploi de narcotiques tels que le chloral, le sulfonal, etc. L'opium doit être évité car il augmente la constipation qu'il faut au contraire combattre.

L'alimentation sera liquide.

Traitement chirurgical. — AMYGDALITE PALATINE. — Il y a avantage à inciser l'abcès intra-amygdalien sitôt que la collection est formée; on incise sur le point culminant avec un bistouri dont on entoure la lame jusqu'à 1 centimètre de la pointe avec une bande de diachylon ou de ruban de fil, de façon à limiter la partie de l'instrument qui doit s'enfoncer dans l'amygdale.

On fait donc pénétrer la lame de 1 centimètre environ.

Il est fréquent de ne pas rencontrer le pus ; dans ce cas il faut avoir recours au crochet à discission tranchant ; on fait pénétrer la pointe dans la crypte la plus centrale du foyer phlegmoneux et après l'avoir fait ressortir soit par une autre crypte, soit à travers les tissus, on sectionne en tirant à soi.

Si cette incision n'a pas toujours pour résultat de donner une issue immédiate à la collection purulente elle offre au moins l'avantage de faciliter la voie à l'évacuation spontanée qui se fera ainsi plus rapidement.

Par la petite saignée locale qu'elle provoque, elle soulage

Digitized by Google

le malade, parfois même elle réussit à faire avorter l'abcès.

Il est impossible de préciser le délai nécessaire à la formation de la collection ; ce délai est très variable.

A mon avis il n'y a aucun inconvénient à inciser prématurément quand le malade souffre beaucoup et demande à être soulagé. Au contraire lorsque la douleur est supportable il vaut mieux attendre que le foyer suppuré se soit mieux dessiné.

Péri-amygdalite palatine. — L'ouverture de la collection purulente est ici plus utile que dans l'amygdalite phlegmoneuse, car elle fait cesser immédiatement tous les phénomènes douloureux ; malheureusement il est souvent difficile comme dans l'affection précédente de saisir à quel moment elle est formée ; c'est en général du 5e au 8e jour ; l'ouverture spontanée peut se faire dans ce délai, mais je l'ai vu se faire attendre 12 jours. — Dans les péri-amygdalites à répétition, l'abcès peut se former très rapidement ; l'incision peut être pratiquée le 3e ou le 4e jour.

Quelques signes permettant de supposer que la collection est formée et d'espérer que la ponction sera positive justifient l'intervention.

1° L'exagération de l'asymétrie de l'isthme bucco-pharyngien et celle de la voussure du voile ;

2° L'exagération rapide en une nuit des phénomènes douloureux à partir du 4e jour ;

3° L'œdème transparent de la luette ;

4° Le signe de J. Lemaistre : Lemaistre a montré en effet que lorsque la collection était formée on pouvait avec l'extrémité de l'index sentir la fluctuation au niveau d'une sorte de boutonnière formée dans le voile au-dessous de la muqueuse par l'écartement des fibres musculaires.

Cette boutonnière à direction oblique, à grand axe parallèle au bord du pilier est située à un demi-centimètre ou un centimètre du bord interne du pilier antérieur à l'union du tiers supérieur de ce pilier et des deux tiers inférieurs. En

Digitized by Google

exerçant une légère pression à ce niveau on sent une dépression très sensible au milieu de l'induration phlegmoneuse ambiante et même dans quelques cas, en retirant brusquement le doigt on peut sentir le choc en retour.

La couleur de la muqueuse à ce niveau est quelquefois plus pâle que sur le reste du voile.

Cette manœuvre délicatement pratiquée n'est pas si douloureuse qu'on l'a prétendu.

D'après Ruault et Ripault il suffit d'enfoncer le bistouri de un centimètre pour atteindre le pus.

Dans ma pratique j'ai presque toujours été obligé de dépasser cette profondeur ; j'engage toujours l'instrument de *un centimètre et demi et plutôt plus que moins* ; l'incision doit s'étendre obliquement en bas parallèlement au bord du pilier, sur un longueur de un centimètre à un centimètre et demi.

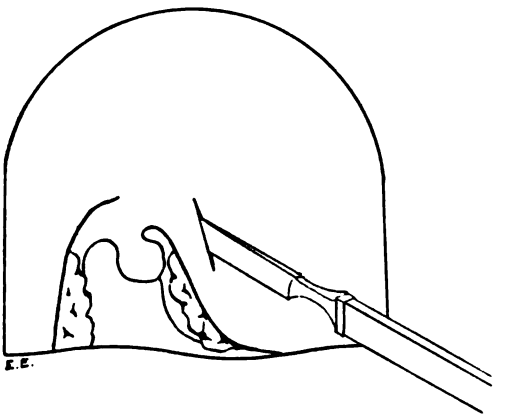

Fig. 44. — Incision de Lemaistre.

La pointe doit être dirigée vers le raphé pharyngien postérieur, s'écartant ainsi de la paroi latérale du pharynx (fig. 44).

En se conformant à ces règles, on n'a pas à redouter la lésion des gros vaisseaux qui sont très éloignés du foyer phlegmoneux.

D'ailleurs le développement inflammatoire exagéré de l'amygdale et du voile justifient cette incision profonde. C'est pour agir trop superficiellement que l'on échoue si souvent dans l'ouverture de l'abcès.

L'incision correctement pratiquée donne issue au pus dans les trois quarts des cas.

Digitized by Google

Si le pus ne sort pas, on peut sonder l'incision avec une sonde cannelée recourbée ; on pourra ainsi le découvrir, soit immédiatement après l'incision, soit le lendemain.

Parfois le pus se fait jour par l'ouverture chirurgicale au bout de quelques heures.

L'incision est peu douloureuse et est généralement bien supportée par le patient qui tient à obtenir un soulagement.

L'évacuation de la collection est suivie d'une détente considérable, d'une quasi-guérison : la dysphagie, la douleur et même le trismus peuvent cesser presque immédiatement. On achève l'évacuation en pressant sur l'amygdale correspondante de dedans en dehors, soit avec l'index, soit au moyen d'un abaisse-langue ; on fait ensuite un lavage antiseptique de la poche purulente avec une sonde malléable de Martin recourbée à son extrémité de un ou deux centimètres. L'irrigation est renouvelée les jours suivants, la fermeture trop hâtive de l'incision est ainsi évitée.

Je préfère de beaucoup l'incision au bistouri que l'incision au galvanocautère proposée par Brunel, de Bordeaux ; c'est en effet ajouter d'intolérables brulûres sur une région déjà très douloureuse.

J'ai ouvert plus de 30 phlegmons péri-amygdaliens en suivant le procédé de Lemaistre et je n'ai eu qu'à me louer de cette méthode.

Si d'ailleurs le galvanocautère fendait la carotide qui est certes bien en dehors du foyer, l'hémorragie n'en serait pas plus arrêtée.

L'ouverture de l'abcès péri-amygdalien par la voie sus-amygdalienne avec le crochet à discission, comme Ruault et Killian l'ont conseillée, m'a rarement reussi ; cette opération m'a toujours paru plus longue et plus pénible pour le patient que l'incision franche de Lemaistre, et cela malgré la cocaïne qui a toujours peu d'action sur une muqueuse enflammée : il faut dire que je me conformais à la méthode primitive de

Digitized by Google

Ruault qui consistait à diriger *de haut en bas* le crochet engagé entre la tousille et le pilier antérieur (1).

M. Ruault m'a affirmé depuis qu'en dirigeant au contraire la pointe du crochet *en haut vers le voile* il lui arrivait rarement d'échouer.

AMYGDALITE ET PÉRI-AMYGDALITE LINGUALE. — Les auteurs sont partagés sur l'opportunité de l'incision de l'abcès de la base de la langue: Ruault et Mounier qui n'ont observé que des cas bénins sont partisans de l'abstention; Moure, Beausoleil, Simanowski qui ont observé des cas graves disent qu'il faut inciser le plus tôt possible.

Voici notre avis déjà émis à la Société de laryngologie (1898).

Si le foyer phlegmoneux est bien localisé, si les phénomènes douloureux sont supportables, enfin s'il n'y a pas menace de suffocation par réflexion de l'épiglotte ou œdème des replis ary-épiglottiques, il y a lieu de s'abstenir; l'abcès, en effet, s'ouvre spontanément dans la plupart des cas, 4 ou 5 jours après sa formation, c'est-à-dire du 8e au 14e jour de la maladie.

Si au contraire les symptômes s'aggravent rapidement et font pressentir des accidents d'œdème glottique, il faut inciser.

On incisera donc avec un bistouri laryngien soit sous le contrôle du miroir, si le malade peut tirer la langue, soit en se guidant par le toucher dans le cas d'immobilisation de cet organe.

---

(1) A. RUAULT. Sur un nouveau procédé opératoire applicable à l'ouverture des abcès péri-amygdaliens. (*Mercredi médical*, janvier 1893).

Digitized by Google

ADÉNO-PHLEGMON RÉTRO-PHARYNGIEN

Anatomie pathologique. — L'abcès chaud rétro-pharyngien est un adéno-phlegmon des ganglions rétro-pharyngés (Gilette). Ces ganglions sont placés symétriquement de chaque côté de la ligne médiane, sur la face antérieure des deux premières vertèbres cervicales (voir page 4), séparés l'un de l'autre par le faisceau de fibres plus ou moins denses qui forment le ligament suspenseur médian du pharynx de Luschka.

La suppuration ganglionnaire entraîne la péri-adénite et par suite la suppuration du tissu cellulaire de l'*espace rétro-pharyngé ou prévertébral.* Cet espace que nous avons décrit ailleurs (1) est limité en avant par la tunique fibreuse du pharynx, en arrière par l'aponévrose prévertébrale, sur les côtés par le feuillet sagittal de Charpy. Cette cloison latérale de densité variable sépare le foyer de suppuration du gros paquet vasculo-nerveux cervical et de l'espace maxillo-pharyngien. Ces dispositions anatomiques expliquent, comme nous l'avons déjà démontré, pourquoi l'abcès rétro-pharyngien dans son développement refoule en dehors le paquet vasculo-nerveux et l'éloigne des parois pharyngées, tandis que l'abcès latéro-pharyngien que nous étudierons plus loin, développé en dehors de cette même cloison sagittale, refoule la collection en dedans et la rapproche de la cavité pharyngée.

---

(1) L'aponévrose de la cavité naso-pharyngienne et l'espace rétro-pharyngé (*Presse médicale*, 1er et 15 septembre 1895).

Digitized by Google

Nous avons montré dans le travail déjà cité que l'espace rétro-pharyngé était séparé en deux compartiments latéraux, dans sa portion rétro-nasale seulement, par un cloisonnement fibreux vertical antéro-postérieur qui rattache le raphé pharyngien au squelette, depuis le tubercule pharyngien jusqu'au tubercule antérieur de l'atlas.

Dans l'étage oro-pharyngien et laryngo-pharyngien cette division n'existe plus, aussi la collection unilatérale à l'origine dans l'étage supérieur envahit rapidement la région symétrique en gagnant les parties déclives et s'étale dans tout l'espace rétro-pharyngé à tel point qu'à l'examen clinique et même nécropsique il est impossible de reconnaître de quel côté l'abcès a pris naissance.

Des injections de gélatine colorée poussées dans l'espace rétro-pharyngé de haut en bas après trépanation de l'apophyse basilaire, ou de bas en haut par la région cervicale, pratiquées par nous en 1895, avec le concours de M. le Pr Charpy, ont confirmé les résultats de nos dissections.

Ces mêmes injections nous ont prouvé, contrairement aux idées émises par Kœnig, Soltmann et Poulsen, que les cloisons sagittales suffisaient à brider latéralement la collection rétro-pharyngée dont la seule tendance était d'envahir l'espace rétro-œsophagien et le médiastin.

Nos résultats sont d'ailleurs corroborés par les recherches de Rosenthal publiées peu de temps après les nôtres (1).

Étiologie et pathogénie. — Les ganglions rétro-pharyngiens reçoivent les lymphatiques de la pituitaire, de la muqueuse naso-pharyngée, de l'amygdale pharyngée, de la trompe d'Eustache et de l'oreille moyenne; aussi n'est-il pas étonnant de voir leur infection succéder à celle de ces régions. Gilette le premier a reconnu cette pathogénie. Les

(1) Rosenthal. Anat. chir. des abcès retro-phar. (*Revue de chirur. polonaise*, 1896, t. III, f. 1).

Digitized by Google

rhinites catarrhales ou purulentes, les otites moyennes aiguës, peuvent être le point de départ de l'adéno-phlegmon rétro-pharyngien; l'amygdalite pharyngée aiguë (adénoïdite) paraît en être la cause la plus commune. L'adénite rétro-pharyngée de Gilette est en effet une suite de l'amygdalite pharyngée, comme l'adénite sous-angulo-maxillaire de Chassaignac est celle de l'amygdalite palatine; comme cette dernière, elle n'arrive à suppuration que par exception. Étant donnée la situation cachée de ces ganglions, on s'explique aisément que leur inflammation dans sa forme résolutive passe souvent inaperçue, alors que celle du ganglion de Chassaignac, situé dans une région facilement explorable, est si fréquemment constatée.

On observe l'adéno-phlegmon rétro-pharyngien dans la convalescence de la grippe, de la rougeole, de la scarlatine, qui infectent si facilement les territoires muqueux des ganglions rétro-pharyngés. Les végétations adénoïdes, sujettes à des poussées paroxystiques et le coryza hérédo-syphilitique des nourrissons prédisposent à l'infection de ces ganglions (Verneuil, Fournier).

Ajoutons que le tissu cellulaire rétro-pharyngien peut être lui-même le siège d'un phlegmon sans qu'il y ait pour cela adénite ; mais cette forme est rare ; elle est consécutive à une infection directe par effraction septique de la paroi pharyngée postérieure (plaie par arme à feu, corps étrangers, piqûre d'arête, tumeur voisine, etc.) ou bien à la pyohémie.

L'abcès rétro-pharyngien est une affection de l'enfance ; il s'observe surtout chez les nourrissons, et c'est précisément chez eux qu'il acquiert le plus de gravité. Il est rare chez l'adulte.

Les agents septiques le plus fréquemment décelés dans le pus de l'abcès rétro-pharyngien sont le pneumocoque, le staphylocoque et surtout le streptocoque pyogène ; ce dernier souvent à l'état de pureté.

Symptômes et signes. — Nous envisagerons surtout dans

Digitized by Google

cette description le cas d'un nourrisson ; c'est à cet âge, en effet, que la maladie est insidieuse et que le diagnostic est délicat.

Gautier, de Genève, reconnaît avec raison deux phases dans la maladie : l'une *angineuse* ou *pré-phlegmoneuse,* répondant à l'infection des muqueuses tributaires des ganglions rétro-pharyngiens, l'autre d'*infection ganglionnaire* correspondant à la formation de l'adéno-phlegmon proprement dit.

Toutes les fois que l'on est appelé auprès d'un enfant atteint d'abcès rétro-pharyngien on retrouve donc dans ses antécédents un coryza, une angine, une fièvre éruptive, etc., précédant de quelques jours à peine les symptômes proprement dits de l'abcès.

Le début de cette deuxième période s'annonce par de la fièvre parfois très vive, des frissons, des vomissements et des convulsions. Les enfants plus âgés accusent souvent de la céphalalgie et de la douleur pharyngée ; ils éprouvent la sensation d'un corps étranger dans la gorge.

Chez les adultes et les enfants qui peuvent parler on observe la rhinolalie fermée. La dysphagie et la dypsnée constituent les deux symptômes les plus inquiétants. La dysphagie a des caractères spéciaux chez le nourrisson ; quand il prend le sein de sa nourrice il se retire brusquement dès la première succion et pousse des cris: l'allaitement de l'enfant devient donc impossible ; quelquefois les liquides déglutis refluent par le nez.

Les troubles respiratoires ne tardent pas à s'accentuer ; l'enfant, qui dès le début ne pouvait plus respirer par le nez et tenait constamment sa bouche ouverte comme un adénoïdien, commence à avoir une véritable difficulté respiratoire, une vraie dyspnée en l'absence de toute localisation pulmonaire, et même du tirage pouvant faire penser à de l'œdème de la glotte, à de la laryngite striduleuse ou du croup.

Il faut dire que parfois il y a un véritable œdème des replis ary-épiglottiques.

Digitized by Google

Quelquefois il se produit de véritables accès brusques de suffocation rappelant les accès de spasme glottique. La dyspnée est plus forte dans la position verticale que dans la position horizontale : ce signe spécial signalé par Roustan serait dû au déplacement du pus qui, collecté en masse volumineuse dans le point le plus déclive de l'abcès, viendrait former une saillie au-dessus du larynx, tandis que dans la position horizontale il s'étalerait en nappe uniforme.

Examen physique. — Cet examen comprend l'exploration par la vue et l'exploration par le toucher.

L'éclairage avec le réflecteur frontal est indispensable si on veut bien voir le fond du pharynx, toujours difficile à explorer chez les enfants du premier âge, pour les raisons déjà indiquées.

On voit la paroi postérieure du pharynx voussurée, bombée; la tuméfaction peut être unilatérale au début; mais il est rare qu'on soit appelé à la constater à ce moment-là ; on la voit presque toujours dépasser la ligne médiane et même s'étendre uniformément à toute la paroi postérieure du pharynx. Elle peut soulever le voile du palais auquel elle est accolée, obstruant la communication entre l'oro-pharynx et le pharynx nasal. La muqueuse à ce niveau est très rouge, parfois violacée, lisse et très tendue (fig. 45).

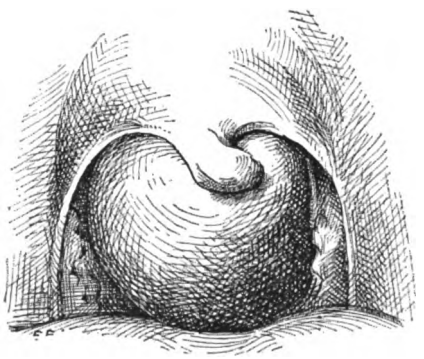

Fig. 45. — Abcès rétro-pharyngien.

Le toucher pharyngien pratiqué suivant la méthode indiquée page 32 permet de reconnaître que la tuméfaction rétro-pharyngée est fluctuante ; une pression douce avec la pulpe de l'index sur le centre de la tuméfaction, suivie de choc en retour, permet facilement de reconnaître la fluctuation.

Digitized by Google

On peut également reconnaître avec l'index les limites de la collection, voir si elle s'étend en haut dans le naso-pharynx ou en bas dans le laryngo-pharynx. La région cervicale peut présenter une tuméfaction en arrière ou au-dessus du sterno-mastoïdien. Quelquefois dans les cas de vaste collection on peut percevoir la vraie fluctuation par le palper cervical combiné au toucher pharyngien.

Marche. — Nous avons déjà dit que la marche de la maladie se faisait généralement en deux temps, séparés parfois par une rémission complète pouvant durer plusieurs jours et interposée entre la période angineuse et la période adéno-phlegmoneuse. Cette marche est aiguë ou subaiguë.

Pronostic. — Bokaï a décrit une forme abortive de l'adéno-phlegmon rétro-pharyngien. Abandonné à lui-même dans la plupart des cas, il est presque toujours mortel chez les enfants du premier âge; chez les sujets plus âgés, il peut guérir après ouverture spontanée ; incisé à temps il guérit presque toujours.

La mort dans l'adéno-phlegmon rétro-pharyngien peut survenir chez les petits enfants :

1° *Par asphyxie* (cas le plus fréquent), déterminée par l'obstacle apporté à la respiration par la tumeur phlegmoneuse qui s'avance sur la base de la langue et barricade l'orifice du larynx. L'asphyxie par ce mécanisme simple est certainement plus fréquente que par œdème glottique ;

2° *Par irruption du pus* dans les voies respiratoires pendant le sommeil ;

3° *Par fusée purulente* dans le médiastin ;

4° *Par broncho-pneumonie* ;

5° *Par syncope cardiaque* due à la compression du pneumogastrique ou du sympathique par la collection purulente (Marfan, Brun, Allé, Thoyer-Rosat, Aviragnet) ;

6° *Par ulcération de la carotide* et hémorragie foudroyante (Carmichaël et Bokaï).

Diagnostic. — L'adéno-phlegmon rétro-pharyngien est

Digitized by Google

très facile à reconnaître chez les enfants au-dessus de deux ans et chez les adultes. Les signes physiques fournis par la vue et le toucher sont réellement pathognomoniques ; leur seule constatation permet de faire un diagnostic ferme.

Chez l'enfant du premier âge, le diagnostic est considéré comme plus délicat ; il n'est pourtant pas plus difficile.

On a souvent confondu l'abcès rétro-pharyngien avec le coryza aigu, la laryngite striduleuse, l'œdème de la glotte, le croup, les corps étrangers des voies aériennes, le torticolis, etc. Ce sont des erreurs grossières qui eussent été sûrement évitées si on ne s'était pas contenté de baser le diagnostic sur des symptômes ou sur des troubles fonctionnels, plutôt que sur les signes physiques, *seuls pathognomoniques*.

L'adéno-phlegmon rétro-pharyngien est chez l'enfant du premier âge une affection insidieuse qui passe méconnue si on ne pratique pas un examen physique systématique. La constatation par la vue ou par le toucher de la collection rétro-pharyngée suffit, en effet, pour éliminer les affections que nous venons de citer sans qu'il soit utile de recourir à d'autres signes différentiels.

Le diagnostic différentiel est un peu plus délicat avec : 1° l'adénoïdite aiguë ; 2° l'abcès froid prévertébral ; 3° l'adéno-phlegmon latéro-pharyngien.

1° *L'adénoïdite ou amygdalite pharyngée aiguë*, qui se traduit chez les petits enfants par la gêne de la respiration nasale et l'impossibilité de prendre le sein, coïncidant avec un état fébrile, peut rappeler le début de l'adéno-phlegmon rétro-pharyngien encore limité à la partie supérieure rétro-nasale de l'espace rétro-pharyngé alors que la paroi oro-pharyngienne postérieure n'est pas encore soulevée. Mais le ronflement inspiratoire et expiratoire présente cette particularité de cesser lorsqu'on pince le nez, tandis qu'il persiste quand même dans l'abcès rétro-pharyngien (Marfan). Le toucher naso-pharyngien montre ici que la gêne de la respiration nasale est due tout entière à la tuméfaction de l'amygdale pharyngée située sur

Digitized by Google

la voûte du pharynx et qui, hyperplasiée et rénitente, remplit l'arrière-cavité. Il montre aussi qu'il n'y a point de soulèvement de la paroi postérieure du naso-pharynx;

2° *L'abcès froid du mal de Pott occipito-atlo-axoïdien* peut donner lieu aux mêmes signes physiques que l'adéno-phlegmon rétro-pharyngien, mais bien d'autres signes permettent de ne pas les confondre. Tout d'abord il ne s'observe pas chez les enfants du premier âge. L'abcès froid a une marche très lente et apyrétique, tandis que l'adéno-phlegmon a une marche aiguë ou sub-aiguë, toujours pyrétique. Au cours de l'évolution de l'abcès froid, le malade s'est plaint pendant de longs mois de douleur spontanée, profonde et sourde, plus vive la nuit, au niveau de la fossette sous-occipitale. On réveille et on exagère la douleur en exerçant une pression sur la fossette sous-occipitale, sur l'apophyse transverse de l'axis, à deux centimètres au-dessous de l'apophyse mastoïde, ou encore en faisant exécuter à la tête des mouvements de flexion, d'extension ou de rotation. L'attitude est caractéristique : « Le malade a l'air guindé », a dit Lannelongue ; et sa tête est immobilisée en flexion dans la plupart des cas.

Le torticolis, au cours de l'abcès chaud, peut donner lieu à des signes analogues, mais, je le répète, ils se manifestent alors en un temps très court et avec des allures bruyantes ;

3° *L'adéno-phlegmon latéro-pharyngien* débute généralement par une douleur cervicale profonde au niveau du bord antérieur du sterno-mastoïdien sous l'angle de la mâchoire. Du côté du pharynx, on observe bien des symptômes douloureux et dysphagiques, mais ces symptômes semblent plutôt tenir à l'angine antécédente qui a servi de prélude à l'infection des ganglions latéro-pharyngiens. Aussi, vifs au début, ces signes semblent-ils s'atténuer avec les progrès du mal, alors que les signes cervicaux s'exagèrent.

Du côté de la région cervicale, on observe un soulèvement sous-sterno-mastoïdien.

Du côté du pharynx, on observe par l'examen direct un

Digitized by Google

soulèvement de la paroi latérale, un vrai refoulement en dedans de cette paroi et de l'amygdale qui la supporte.

La tuméfaction est franchement unilatéralisée, ce qui la distingue de la tuméfaction de l'adéno-phlegmon rétro-pharyngien (fig. 46).

Traitement. — Le seul traitement médical consistera, à partir de la deuxième enfance à faire prendre au malade des pastilles de glace qu'il laissera fondre dans la gorge.

Le traitement chirurgical de l'abcès rétro-pharyngien se réduit à l'ouverture de la collection purulente.

Cette ouverture doit être aussi hâtive que possible, dès que la collection est reconnue. La mort par syncope, d'après Marfan, aurait été surtout observée dans les cas où l'intervention a été différée.

On peut suivre deux voies pour faire l'ouverture :

1° La voie pharyngée (méthode déjà ancienne, pratiquée par J.-L. Petit) ;

2° La voie cutanée (méthode de Chiene, d'Édimbourg).

INCISION PHARYNGÉE. — La première de ces deux méthodes est la plus classique ; elle suffit pour assurer la guérison ; c'est celle que nous conseillons ; elle est d'ailleurs justifiée par l'étude anatomo-pathologique et expérimentale des collections de l'espace rétro-pharyngé.

Puisque la collection purulente dérivée des ganglions rétro-pharyngés tend à se développer vers le pharynx en repoussant en dehors d'elle le faisceau vasculo-nerveux, il n'y a aucun danger à porter le bistouri sur la paroi postérieure du pharynx.

On pratique une incision verticale, médiane, de deux centimètres de long sur cette paroi, après avoir enveloppé la lame du bistouri d'une bande de gaze ou de diachylon pour marquer la limite à laquelle elle doit pénétrer. Pour pratiquer cette incision, on peut s'aider d'un ouvre-bouche ; mais, dans grand nombre de cas, cet instrument n'est pas nécessaire ; on doit le manier avec ménagement, car son application a

Digitized by Google

pu provoquer une syncope (Marfan) ; on se sert plus simplement d'un abaisse-langue ou seulement de l'index de la main gauche.

Il n'est pas nécessaire de presser brutalement sur l'abcès pour faciliter l'évacuation. Celle-ci, faite trop brusquement, peut en effet favoriser l'irruption du pus dans les voies aériennes ; sitôt l'incision faite, le pus, soumis jusque-là à une forte pression, s'écoule librement par l'incision ; on laisse respirer le petit malade, puis au bout de quelques minutes on peut, soit avec l'index, soit avec l'abaisse-langue, ou encore avec un tampon de ouate à l'extrémité d'un stylet, presser doucement et lentement sur la poche purulente pour en achever l'évacuation.

Il n'y a aucune utilité et plutôt inconvénient à faire, au moins chez le jeune enfant, une injection antiseptique dans la cavité du foyer, car le liquide d'injection, chargé de pus, ne manque jamais de passer en partie dans les voies aériennes, qu'il peut infecter.

Il en passe forcément par les voies digestives, surtout chez les enfants du premier âge ; on pourra combattre l'effet nocif de cette ingestion par l'emploi d'antiseptiques administrés par voie interne.

Les partisans de l'ouverture par voie cutanée, pour soutenir leur méthode, ont éprouvé le besoin d'exagérer les inconvénients de l'incision pharyngée ; leurs objections, toutes théoriques, sont infirmées par les faits. L'hémorragie, par exemple, dont ils ont singulièrement exagéré la fréquence et le danger, ne saurait être redoutée si le diagnostic de l'abcès rétro-pharyngien est exact et si l'opérateur est quelque peu familiarisé avec l'exploration de cette région.

Cette méthode a été vantée avec raison par J.-L. Petit, Verneuil, Trélat, Lannelongue, A. Broca, Branthomme, Massei, Eugène Rochard, Belliard, Morestin, Marfan et bien d'autres ; pour ma part, je puis dire qu'elle m'a toujours donné d'excellents résultats.

Digitized by Google

Incision cutanée. — Cette seconde méthode a été mise en pratique pour la première fois par Chiene, d'Édimbourg. Elle a été pratiquée depuis avec succès par de Saint-Germain, Vatson-Cheyne, Burkhardt, Pollard, Kramer, par Phocas de Lille ; elle a été enfin vantée par Reumaux, élève de ce dernier.

Pour cette opération, le malade doit être anesthésié. On pratique l'incision cutanée, soit sur le bord antérieur du sterno-mastoïdien (Burkhardt), soit sur son bord postérieur (Cheyne).

On incise méthodiquement couche par couche sur la sonde cannelée jusqu'à ce qu'on soit arrivé sur l'espace rétro-œsophagien qui, tendu par la collection, se présente bientôt sous la pointe du bistouri.

Après incision, on draine l'abcès et on applique un pansement.

Les suites sont très simples et le malade guérit en quelques jours.

De ces deux méthodes, laquelle doit-on suivre ? Nous ne craignons pas, avec Morestin, de nous prononcer en faveur de la première, qui présente de nombreux avantages.

L'incision pharyngée est, quoi qu'on dise, très facile à pratiquer, n'expose à aucun danger d'hémorragie si la pointe du bistouri est bien dirigée sur la ligne médiane, les gros vaisseaux du cou étant rejetés en dehors vers la région cervicale. L'irruption du pus dans les voies respiratoires et l'infection de la plaie par les microbes de la bouche ne sont pas des arguments plus sérieux ; les faits sont là qui montrent les succès et l'innocuité de cette méthode et prouvent combien sont chimériques les reproches qu'on lui a adressés.

L'incision cutanée, théoriquement plus rationnelle, nous paraît moins pratique ; elle exige l'anesthésie générale et par suite une assistance et revêt l'importance d'une intervention chirurgicale, détails négligeables pour un chirurgien d'hôpital, mais dont le praticien est obligé de tenir compte

Digitized by Google

dans l'exercice privé. Enfin cette méthode, quoi qu'on dise, expose, malgré l'asepsie la plus rigoureuse, aux complications communes à toutes les incisions cutanées libératrices de collections purulentes au voisinage de gros vaisseaux, c'est-à-dire à l'infection de leur gaine celluleuse, à la phlébite et à l'ulcération vasculaire. Dans un grand hôpital de Paris, j'ai vu succomber ainsi une femme à une hémorragie foudroyante, sans qu'on ait eu le temps de lui porter secours.

L'incision cutanée, à notre avis, ne doit être pratiquée que lorsque l'abcès est étendu et que des fusées cervicales de la collection font prévoir l'insuffisance de l'incision pharyngée. Elle paraît être, au contraire, la méthode de choix dans le traitement de l'abcès froid prévertébral pour lequel un drainage prolongé peut être nécessaire.

Digitized by Google

ADÉNO-PHLEGMON LATÉRO-PHARYNGIEN

Anatomie pathologique. — Cette affection, séparée avec raison par A. Broca et par Morestin de l'adéno-phlegmon rétro-pharyngien, est constituée par l'inflammation phlegmoneuse de groupes ganglionnaires situés dans l'espace maxillo-pharyngien.

D'après Morestin, il s'agit « d'abcès péripharyngien développé immédiatement au contact de la paroi pharyngienne, dans la région de l'amygdale, au-dessous de l'os hyoïde, à la hauteur de l'angle de la mâchoire. La paroi pharyngée présente là un point faible. Entre le constricteur supérieur et le constricteur moyen, des lymphatiques, des veines, passent par l'hiatus créé par l'écartement des fibres musculaires, et l'on trouve communément à ce niveau de petits ganglions lymphatiques ».

Étiologie. — Cet adéno-phlegmon est consécutif à l'infection du réseau lymphatique pharyngé et de la base de la langue ; il succède par conséquent à une angine plus ou moins grave.

Il s'observe plus fréquemment chez l'adulte que chez l'enfant.

Symptômes. — Les symptômes généraux ne diffèrent en rien de ceux que l'on observe dans l'adéno-phlegmon rétro-pharyngien ; nous n'insisterons pas. La dyspnée peut exister, mais dans tous les cas elle est bien moins prononcée que dans l'abcès rétro-pharyngien, même chez l'enfant ; la dysphagie est en revanche aussi accentuée.

Comme signes physiques on observe :

Digitized by Google

1° Une tuméfaction au niveau de l'angle de la mâchoire sur le bord antérieur du sterno-mastoïdien ; cette tuméfaction de nature ganglionnaire est dure et douloureuse à la palpation ; toute la région ambiante peut être le siège d'un véritable œdème ;

2° De la raideur du cou et un véritable torticolis ;

3° Du trismus dans bien des cas, par fixation de l'angle correspondant de la mâchoire ;

4° A l'examen du pharynx on voit une tuméfaction latérale soulever la fosse amygdalienne, l'amygdale et les deux piliers en dedans ; cette tuméfaction s'étend en outre comme un gros bourrelet vertical derrière le pilier postérieur et rend le pharynx asymétrique ; c'est immédiatement en arrière de l'amygdale qu'est le point culminant de la tuméfaction (fig. 46).

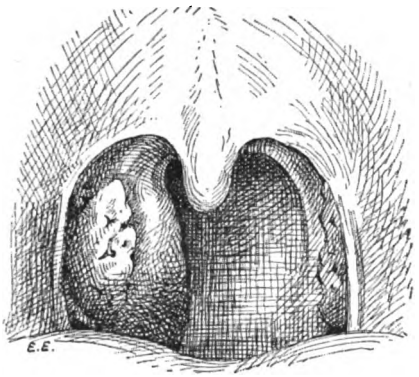

Fig. 46. — Abcès latéro-pharyngien.

Marche. — L'adéno-phlegmon latéro-pharyngien peut entrer en résolution.

Lorsqu'il parvient à suppuration, l'ouverture spontanée peut se produire par deux voies différentes : par la peau ou par le pharynx. Il se forme quelquefois, tel le fait observé par Morestin, un abcès en bissac ; dans ce cas les deux collections sont séparées par une boutonnière percée dans la paroi pharyngienne.

Les douleurs sont parfois si vives que le malade réclame l'incision.

Complications. — Les seules complications spéciales a l'adéno-phlegmon latéro-pharyngien et les seules graves sont l'ulcération possible des gros vaisseaux et la compression du pneumo-gastrique.

Digitized by Google

Pronostic. — En dehors de ces complications, heureusement fort rares, cette affection est généralement bénigne ; elle diffère en cela de l'adéno-phlegmon rétro-pharyngien.

Diagnostic. — Le diagnostic ne présente aucune difficulté. On ne pourrait confondre l'abcès latéro-pharyngien qu'avec l'abcès rétro-pharyngien.

Nous avons suffisamment insisté sur ce diagnostic différentiel au sujet de l'abcès latéro-pharyngien pour qu'il soit inutile d'y revenir. Nous rappellerons cependant que la tuméfaction pharyngée au lieu d'être franchement postérieure comme dans l'abcès rétro-pharyngien est ici franchement latérale et que son point le plus saillant est immédiatement en arrière de l'amygdale.

Disons enfin que la tuméfaction rétro-angulo-maxillaire est toujours plus prononcée que dans l'affection précédente. Il faut savoir toutefois qu'une fusée de l'abcès rétro-pharyngien pourrait exceptionnellement la simuler.

C'est surtout au point de vue du traitement qu'il y a intérêt à ne pas confondre ces deux variétés d'adéno-phlegmon péri pharyngien.

Traitement. — Nous avons dit plus haut que l'adéno-phlegmon latéro-pharyngien se développait en dehors de l'aponévrose latérale du pharynx (cloison sagittale de Charpy) et pouvait par conséquent refouler vers le pharynx le faisceau vasculo-nerveux alors que l'adéno-phlegmon rétro-pharyngien avait tendance au contraire à le refouler vers la région cervicale.

Ces notions éclairent le traitement.

L'incision pharyngée que nous conseillons contre l'abcès rétro-pharyngien est ici condamnable ; elle expose à la blessure des gros vaisseaux. Il faut donc recourir à l'incision cutanée qui sera pratiquée sur le bord antérieur du sterno-mastoïdien, en procédant lentement et toujours avec la sonde cannelée (voir page 162).

Pendant la première période de la maladie, tant que la

Digitized by Google

formation de la collection ne sera pas encore certaine on maintiendra un sac de glace en permanence sur la peau tuméfiée de la région cervicale.

Si par ce moyen on n'obtient pas toujours la résolution, on atténue au moins la douleur.

Digitized by Google

PHLEGMON DIFFUS PÉRIPHARYNGIEN

Historique. — Le phlegmon diffus péripharyngien a été bien observé à l'amphithéâtre par Cruveilhier, mais Senator est le premier qui en ait donné une description clinique basée sur quatre observations.

Il a été étudié depuis par Landgraf, Massei, Jaurand, Merklen, et par Sauvineau. Ruault lui consacre une description dans le Traité de médecine.

Étiologie. Bactériologie. Anatomie pathologique. — Le phlegmon diffus du pharynx, comme celui des autres régions est une affection septique au premier chef.

Le streptocoque a été trouvé dans le pus, dans la plupart des observations; Boulloche l'a même trouvé dans le sang.

Les lésions observées à l'autopsie sont celles de tous les phlegmons diffus.

Toutes les parois et tous les éléments anatomiques du pharynx sont infiltrés par la suppuration; on peut trouver ça et là dans les amygdales, dans le voile, dans l'épaisseur de la muqueuse des parois postérieures et latérales de petites collections purulentes plus ou moins circonscrites.

Muscles, vaisseaux, nerfs, aponévroses, sont disséqués par l'infiltration purulente qui baigne la colonne vertébrale et peut envelopper les organes du médiastin. L'œsophage, le larynx et la trachée ont été vus disséqués par le processus phlegmoneux. On a constaté en outre de l'œdème et de l'hépatisation pulmonaire, de la congestion splénique, des lésions rénales, enfin toutes les altérations viscérales observées dans les états septiques.

Digitized by Google

Symptômes. — Le phlegmon diffus péripharyngien se montre d'emblée ou bien succède à une angine infectieuse. Dans le premier cas son début est brusque et bruyant, analogue à celui de l'érysipèle du pharynx; il y a même lieu de se demander s'il n'y a pas analogie entre les deux affections, l'infiltration purulente diffuse n'étant peut-être qu'un mode d'infection plus grave du streptocoque, soit que ce dernier ait revêtu un degré de virulence exagérée, soit que le terrain sur lequel il a évolué ait favorisé la diffusion septique.

Quand le phlegmon diffus succède à une angine infectieuse dont les symptômes ont été peu inquiétants, son début est défiguré, l'angine antécédente étant considérée comme le début du phlegmon diffus; ce sont des cas de ce genre plus fréquents que la forme d'emblée qui ont amené à faire considérer le début du phlegmon diffus péripharyngien comme moins brusque que celui de l'érysipèle.

Le mal s'annonce par un ou plusieurs frissons, la température monte rapidement à 39°,5 et 40°; la dysphagie s'exagère rapidement, et acquiert une extrême intensité au point de rendre l'alimentation presque impossible. L'adénite sous-maxillaire bi-latérale est très précoce; elle se complique de péri-adénite et d'œdème sous-maxillaire et cervical.

L'infiltration périlaryngée amène des troubles de la voix d'abord, puis de la sténose laryngée ou trachéale, de la dyspnée et des accès de suffocation.

L'examen du pharynx montre tout le pharynx très rouge et très tuméfié, cet examen est d'ailleurs rendu très difficile par le trismus.

Quelques petits foyers purulents s'ouvrent parfois spontanément, et le malade crache des matières puriformes fétides, mais sans éprouver le moindre soulagement.

L'état infectieux s'aggrave de plus en plus, les urines contiennent de l'albumine, le délire survient et peu après le coma.

La mort fatale succède à l'adynamie progressive ou survient dans une syncope entre le 5e et le 6e jour (Ruault).

Digitized by Google

Diagnostic. — Cette affection ne peut être confondue qu'avec l'érysipèle primitif du pharynx, si confusion il y a ; elle n'en est très probablement qu'une forme aggravée. Nous sommes, pour notre part, portés à considérer le phlegmon diffus péripharyngien comme une localisation au pharynx de l'*Érysipèle phlegmoneux diffus de Gosselin.*

Traitement. — Le phlegmon diffus péripharyngien est considéré comme une affection au-dessus des ressources de l'art. La sérothérapie antistreptococcique paraît toutefois indiquée. Les collections localisées qui pourront être reconnues seront incisées. L'antisepsie énergique du pharynx sera appliquée dès le début. L'usage de la glace à l'intérieur et en application sur toute la région cervicale pourra soulager le malade.

Digitized by Google

GANGRÈNE DU PHARYNX

Étiologie. Pathogénie. — La *gangrène du pharynx* est exceptionnellement une affection primitive; elle survient en effet généralement à titre de complication; même dans les cas où elle revêt l'apparence d'une affection primitive elle peut être considérée comme une *infection secondaire.*

Elle est surtout fréquente chez l'enfant entre 3 et 6 ans (Ruault), mais elle s'observe aussi chez l'adulte.

Elle complique les affections suivantes:

1° L'angine diphtéro-streptococcique;

2° La scarlatine, la rougeole, la variole, l'érysipèle, la fièvre typhoïde;

3° La dysenterie;

4° Les angines phlegmoneuses;

5° Les cachexies diverses.

La gangrène du pharynx paraît résulter « de la pullulation simultanée des micro-organismes pyogènes et saprophytes si nombreux à la surface de la cavité bucco-pharyngée associés ou non à des microbes pathogènes spécifiques » (Ruault).

Un terrain favorable semble nécessaire à son évolution, c'est ainsi qu'elle s'observe surtout chez les sujets débilités par des maladies aiguës ou chroniques.

Elle coïncide souvent avec la gangrène de la bouche.

Anatomie pathologique. — La lésion est constituée par de la gangrène humide, qui offre ici les mêmes caractères qu'en tout autre point de l'organisme.

La section des artérioles au niveau du foyer explique les hémorragies observées.

Digitized by Google

Au niveau de la section des veines existent des caillots qui expliquent les embolies septiques. Les carotides et les jugulaires peuvent s'ulcérer. On observe enfin des lésions gangreneuses éloignées du foyer pharyngien et consécutives à des embolies septiques dans le poumon, dans l'intestin, etc., etc.

Symptômes. — DÉBUT. — L'apparition de la gangrène du pharynx peut être précédée de prodromes vagues montrant une aggravation de la maladie déjà existante ; ces prodromes se réduisent à de l'adynamie et de la prostation.

L'invasion brusque est caractérisée par un frisson violent ou par des frissonnements, une fièvre très vive et de la dysphagie.

ASPECT DU PHARYNX. — La plaque gangreneuse est le signe caractéristique de la maladie.

Ces plaques sont de dimensions variables, lenticulaires ou nummulaires.

Elles sont rouges au début, plus rarement phlycténulaires ; puis elles deviennent rapidement gris verdâtre, noirâtres ou franchement noires (*p.* fig. 47).

Leur surface simplement déprimée au début se creuse ensuite nettement.

Les bords de la plaque plus ou moins irréguliers sont taillés à pic aux dépens de la muqueuse.

La muqueuse autour de chaque plaque forme une auréole inflammatoire, rouge livide, parfois violacée, manifestement œdématiée.

Ces plaques s'observent sur toutes les régions du pharynx, mais particulièrement sur les amygdales; elle peuvent se recouvrir d'une pseudo-membrane.

Les plaques gangreneuses constituent des eschares dont l'élimination met à découvert des ulcérations profondes.

On reconnaît deux formes de gangrène du pharynx, l'une *circonscrite,* l'autre *diffuse* ; dans cette dernière, les plaques confluentes gagnent tout le pharynx, détruisent voile, piliers,

Digitized by Google

parois latérales, larynx, joues et gencives et mettent à nu les vaisseaux, les nerfs et le squelette.

L'adénite est le plus souvent très considérable. La salivation est très abondante et ichoreuse ; l'haleine d'une atroce fétidité prend l'odeur des matières fécales.

Symptomes généraux. — Les symptômes généraux prennent toujours une allure grave ; on observe de la céphalalgie, des vertiges, une grande faiblesse, de l'anorexie, des nausées, des vomissements, de la diarrhée. La soif est ardente ; il y a de l'agitation et du délire.

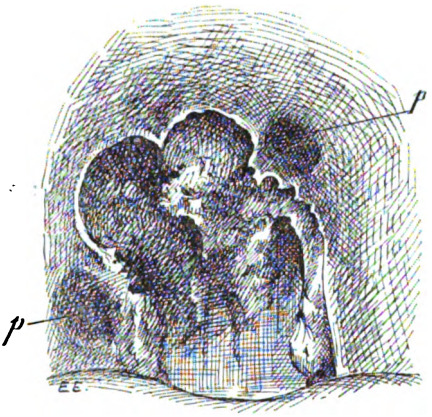

Fig. 47. — Gangrène du pharynx.

Le pouls est petit, fréquent et dépressible. On observe de la cyanose cutanée et du refroidissement des extrémités coïncidant avec une hyperthermie centrale très prononcée. Le rythme respiratoire se ralentit comme dans le choléra ; une sueur visqueuse inonde le visage.

L'adynamie et la prostration sont si profondes que le malade paraît insensible à ce qui se passe autour de lui.

On a fréquemment observé au cours de la gangrène du pharynx du purpura, des hémorragies nasales, buccales, pulmonaires, intestinales et rénales.

Durée. Pronostic. Terminaison. — Dans la forme diffuse, la plus fréquente des deux (8/13 Rilliet et Barthez), la durée est de 2 à 6 jours.

Dans la forme circonscrite elle est de 8 à 15 jours, exceptionnellement d'un mois (cas de Trousseau).

Dans la forme diffuse la mort est la règle.

Dans la forme circonscrite, la guérison est très rare, mais possible (Guersant).

Digitized by Google

La mort dans la gangrène du pharynx survient généralement par : *adynamie, œdème laryngé ou hémorragie pharyngée.*

Diagnostic. — Le diagnostic est généralement facile ; l'aspect des plaques gangreneuses et l'odeur repoussante fécale ou cadévérique de l'haleine sont caractéristiques.

Traitement. — Le traitement local doit consister en une antisepsie énergique.

On aura surtout recours aux collutoires au bichlorure de mercure, à l'acide phénique et au phenol sulforiciné (voir p. 121) ; aux gargarismes, aux douches pharyngées antiseptiques et aux pulvérisations au thymol, à l'acide phénique ou à la créosote (voir p. 121).

Le traitement général sera celui de tous les états septicémiques.

Digitized by Google

ÉTATS CHRONIQUES DU PHARYNX

GÉNÉRALITÉS. CLASSIFICATION.

Je comprends sous le terme d'états chroniques toutes les affections chroniques non spécifiques du pharynx, jugeant ce mot mieux approprié que celui de *maladies* à désigner des altérations anatomiques qui constituent plutôt des reliquats de maladies aiguës ou sub aiguës que des maladies chroniques d'emblée. Le moment est venu de formuler mon opinion sur l'étiologie générale des états chroniques du pharynx.

Les traités de médecine générale, les traités de rhinologie et de laryngologie peut-être plus encore ne manquent pas de faire intervenir constamment dans cette étiologie l'influence des diathèses; rien de commode comme les mots : *scrofule* et *herpétisme*, clichés à tout aller, qui figurent dans tous les alinéas consacrés à l'étiologie des états chroniques les plus divers, les plus disparates et les plus opposés ;

Or un facteur étiologique qui a la prétention d'expliquer la genèse de tant d'états chroniques finit par ne rien expliquer.

Sans vouloir faire une incursion sur le terrain de la pathologie générale, je me sens obligé, comme je viens de l'annoncer, de faire ma profession de foi et de dire ce que je pense de la prétendue influence des diathèses dans l'étiologie des affections chroniques du pharynx, ce que je pense en particulier de la diathèse dite : *scrofuleuse*.

Je ne crains pas de dire franchement, envers et contre

Digitized by Google

toutes les opinions professées peut-être encore par des maîtres qui font autorité, que je refuse de me servir d'un mot que je ne comprends pas.

Pour les anciens, le terme *scrofule* avait une signification clinique ; quand ils le prononçaient ils se comprenaient.

Or, de nos jours, depuis le démembrement de ce groupe clinique, plus moyen de s'entendre.

Pour quelques-uns *scrofule* est synonyme de tuberculose ; pour quelques autres ce mot est synonyme de *lymphatisme* ; pour certains il a la valeur d'un terme générique et a une signification analogue à celle que lui attribuaient les anciens.

Mais pour un grand nombre, et je suis de ceux-là, la scrofule s'est complètement évanouie et a perdu actuellement son autonomie, comme un empire démembré.

De cette dislocation qu'est-il resté qui ne puisse être classé comme une maladie infectieuse ?

Ce ne sera ni la pneumonie caséeuse, ni la tuberculose osseuse, ganglionnaire ou cutanée, ce ne sera point le lupus reconnu aujourd'hui pour de la tuberculose, ce ne sera pas non plus la syphilis héréditaire tardive, ni les otorrhées, toutes infectieuses, tuberculeuses, ou à microbes pyogènes. Sera-ce les kératites syphilitiques, les blépharites ozéneuses, la rhinite atrophique, l'impétigo, simple infection staphylococcique ?

Que reste-t-il ?

Pas même la rhinite hypertrophique que les partisans des diathèses sont les premiers à reconnaître fréquente chez les arthritiques.

Il ne reste donc à la scrofule des anciens que les *végétations adénoïdes* et *l'hypertrophie des amygdales*. Tel est tout son domaine.

Or Gallois, dans un livre qui tombe sous mes yeux au moment où je mets la dernière main à cet ouvrage, ne craint point d'arracher à l'infortunée scrofule ce dernier lambeau. Je n'hésite pas à me faire l'apôtre de cette doctrine,

Digitized by Google

étant d'avis que les végétations adénoïdes et que l'hypertrophie des amygdales sont fonctions d'infections aiguës ou sub aiguës, spécifiques ou non spécifiques, à marche intermittente et paroxystique.

Je ne prétends point nier l'influence du *terrain*; car je crois à la *constitution* et *au tempérament* que je distingue des diathèses.

Je reconnais, comme mon maître, le Pr Landouzy, deux tempéraments types, l'un *lymphatique*, l'autre *congestif*.

Or certains états chroniques du pharynx affectent indifféremment les lymphatiques et les congestifs, la pharyngite catarrhale simple par exemple; certains s'observent particulièrement chez les lymphatiques, ce sont les adénoïdites chroniques hypertrophiques; quelques autres enfin semblent l'apanage du tempérament congestif, telle la pharyngite chronique hypertrophique diffuse.

Toutes ces manifestations peuvent être favorisées par l'état constitutionnel, mais dans aucun cas cet état ne paraît être leur facteur étiologique essentiel et primordial.

Dans le courant de cet ouvrage, nous aurons donc à parler quelquefois du tempérament lymphatique et du tempément congestif arthritique ou herpétique), mais nous laisserons de côté le terme *scrofule* que nous prononcerons ici pour la dernière fois.

Si « toute science est une langue bien faite », un terme ambigu ne saurait trouver place dans un traité scientifique.

Digitized by Google

Classification des états chroniques du pharynx.

1° PHARYNGITES CATARRHALES CHRONIQUES.	Généralisées. .	*Simple.*			
		Hypertrophique.			
		Atrophique.			
	Localisées. . .	*Catarrhe naso-pharyngien.*			
		Catarrhe cryptique (amygdalite lacunaire vulgaire). .	Palatin et ses complications.	*Amygdalite cryptique ulcéreuse.*	
				Calcul de l'amygdale.	
			Lingual.		
			Pharyngé.		

	TERMINOLOGIE VULGAIRE
2° ADÉNOÏDITES HYTERTROPHIQUES CHRONIQUES. . . .	
Adénoïdite palatine chronique. . .	*Hypertrophie des amygdales.*
Adénoïdite pharyngée chronique. .	*Végétations adénoïdes.*
Adénoïdite linguale chronique. . .	*Hypertrophie de l'amygdale linguale.*
Adénoïdite folliculaire chronique. .	*Granulations du pharynx, angine granuleuse ou glanduleuse.*

3° ÉTATS MIXTES. . . . . Dans lesquels les lésions sont diffuses et non systématisées et intéressent au même titre l'élément mucipare et l'élément adénoïde.

Digitized by Google

PHARYNGITES CATARRHALES

PHARYNGITE CATARRHALE CHRONIQUE DIFFUSE

Définition. — Cette affection est caractérisée par une altération chronique de la muqueuse du pharynx, altération portant particulièrement sur les *glandes mucipares* qui sécrètent d'une façon exagérée un mucus plus ou moins abondant.

La lésion des glandes mucipares est la lésion primordiale et essentielle de la maladie.

Celle des follicules lymphatiques de la paroi postérieure du pharynx est contingente et dans tous les cas secondaire.

La pharyngite catarrhale chronique diffuse est habituellement généralisée à toute la muqueuse des trois étages du pharynx.

Anatomie pathologique. — La lésion caractéristique, nous venons de le dire, est l'altération des glandes mucipares.

A côté d'elle on observe, à titre de lésions accessoires, l'altération des autres éléments anatomiques, entre autre celle du chorion de la muqueuse ; la lésion de cette trame conjonctive, constatée par Cornil et Ranvier, montre bien la parenté qui existe entre la pharyngite catarrhale chronique diffuse et la pharyngite interstitielle chronique de Ruault, que nous étudierons plus loin sous le nom de pharyngite catarrhale chronique hypertrophique.

On observe au microscope un épaississement du revêtement épithélial de la surface de la muqueuse et des glandes mucipares ; il existe également une infiltration inflammatoire du corps papillaire et du chorion.

Les amas de follicules lymphoïdes accessoirement hyper-

Digitized by Google

trophiés sont tous traversés, perpendiculairement au plan de la muqueuse, par le conduit excréteur d'une ou de plusieurs glandes mucipares; le réticulum lymphoïde qui entoure les conduits, participe à l'infiltration conjonctive et explique par son hypertrophie le développement exagéré des follicules au sein desquels il se développe ; ces derniers participent par entraînement au processus inflammatoire.

Étiologie et pathogénie. — La pharyngite catarrhale chronique diffuse s'observe bien chez l'enfant, mais elle est surtout fréquente chez l'adulte entre 18 et 25 ans (Ruault). Elle paraît succéder aux coryzas aigus répétés, à la rhinite chronique, surtout à la rhinite chronique hypertrophique, enfin aux sténoses congénitales et aux obstructions des fosses nasales par épaississement ou déviation de la cloison.

L'insuffisance nasale consécutive à ces affections entretient une irritation permanente de la gorge.

Cette irritation est due d'une part à ce que le malade ne pouvant se moucher par la voie nasale antérieure *se mouche constamment dans son pharynx,* d'autre part au passage direct permanent par la voie gutturale de l'air inspiratoire qui ne peut passer librement par la voie nasale, la vraie voie normale.

Les angines aiguës répétées peuvent enfin créer la pharyngite catarrhale chronique.

L'influence de la constitution et du tempérament n'a pas grande importance, attendu que l'affection s'observe indifféremment chez des lymphatiques, chez des congestifs, enfin chez des sujets qui ne sont ni lymphatiques, ni congestifs.

Enfin il y a lieu d'accorder, dans l'étiologie de la pharyngite catarrhale chronique, une part à l'action nocive du tabac, de l'alcool, à l'abus des condiments, à l'influence des poussières et des gaz irritants.

Symptômes. — Certains malades se plaignent de sécheresse de la gorge, de difficulté à déglutir la salive, de douleur vague dans l'oro-pharynx, de picotement qu'ils attribuent à

Digitized by Google

la luette trop longue, d'expectoration pharyngée, de toux sèche et d'excessive sensibilité au froid.

D'autres, inconscients de leur affection pharyngée, se plaignent de surdité, de bourdonnements dus au catarrhe tubaire secondaire à la pharyngite, d'insuffisance nasale due à une rhinite hypertrophique ou à une sténose nasale.

Chez les jeunes enfants, l'attention est souvent appelée par de la laryngite ou de la laryngo-bronchite chronique.

Il est enfin une dernière catégorie de sujets qui supportent toute leur vie une pharyngite catarrhe chronique sans accuser le moindre symptôme ; cette forme latente s'observe surtout chez les fumeurs.

Examen de l'oro-pharynx. — Pour bien examiner un pharynx atteint de pharyngite catarrhale chronique, un bon éclairage est nécessaire.

C'est pour avoir négligé ce secours que tant de fois cette affection a été confondue avec les autres formes de pharyngite.

Tout l'oro-pharynx est le siège d'une rougeur souvent assez vive, mais dans tous les cas bien moins intense que celle des angines aiguës.

Le voile est recouvert d'un semis très fin formé de petits grains translucides très brillants, ressemblant à des grains de semoule ; tous ces grains sont formés d'une gouttelette de mucus qui émerge de l'orifice des glandes mucipares.

Quand ils sont très confluents, le voile prend un aspect chagriné, granuleux, aspect qui explique la confusion faite par certains auteurs entre cette affection et l'angine granuleuse proprement dite, dans laquelle les granulations sont constituées par les follicules lymphatiques hypertrophiés. La muqueuse des piliers offre le même aspect que celle du voile.

La luette est rouge, ses bords sont amincis et quelquefois translucides comme la queue d'un têtard, elle peut être très allongée.

Les amygdales peuvent être hypertrophiées, mais cette hypertrophie n'est pas un symptôme constant, car elles

Digitized by Google

peuvent aussi présenter un volume normal et même être atrophiées, mais dans tous les cas la muqueuse qui les recouvre, et surtout celle qui tapisse les cryptes au fond desquelles s'ouvrent de nombreuses glandes mucipares, participe au catarrhe général. Ce catarrhe, limité aux cryptes, constitue alors l'amygdalite cryptique ou lacunaire. Cette dernière localisation a parfois une importance telle qu'elle constitue à elle seule un état clinique spécial que nous étudierons dans un autre chapitre.

La paroi spinale du pharynx participe aussi au catarrhe général ; c'est sur cette région que les follicules adénoïdes traversés par le conduit excréteur d'une glande mucipare peuvent se montrer hypertrophiés, mais, je ne crains point de le répéter, cette hypertrophie des follicules est ici une lésion secondaire si accessoire que, dans le plus grand nombre des pharyngites catarrhales chroniques de l'adulte, même les plus intenses, on ne l'observe pas, les follicules étant physiologiquement atrophiés depuis longtemps, bien avant l'apparition de la pharyngite.

Chez l'enfant, au contraire, jusqu'à 14 ans, l'inflammation et l'hypertrophie des follicules est presque constante. En effet, ces organes sont en plein développement à cette époque de la vie et l'inflammation des organes mucipares intriqués au milieu d'eux les gagne fatalement et ne manque pas de les mettre en relief.

Examen rhinoscopique postérieur. — Le naso-pharynx se présente sous un état semblable à celui de l'oro-pharynx. La muqueuse est rouge, la voûte est recouverte de mucosités plus ou moins épaisses.

La face postérieure du voile offre un aspect analogue.

On constate enfin très souvent l'hypertrophie de l'extrémité postérieure des cornets inférieurs.

Examen du laryngo-pharynx. — Avec le miroir laryngoscopique, on observe un état catarrhal de la région de l'amygdale linguale, de la rougeur de l'épiglotte et du vestibule

Digitized by Google

laryngien, lésions développées dans la sphère du laryngé supérieur et qui expliquent la toux sèche de la pharyngite catarrhale.

Les cordes vocales peuvent participer à l'inflammation catarrhale, mais quelquefois elles se montrent, au contraire, très blanches et le catarrhe passe brusquement du vestibule laryngien à la trachée en les respectant; j'ai observé cette particularité chez beaucoup de chanteurs.

Marche. Pronostic. — Une forme de pharyngite catarrhale chronique succédant à une angine catarrhale aiguë mériterait plutôt le nom de pharyngite catarrhale sub aiguë; cette forme, qui s'observe surtout dans la convalescence de la grippe et de la rougeole, guérit complètement dans la plupart des cas, mais dans un délai qui varie de deux à six mois.

La forme franchement chronique dure des années, s'éternise, s'améliore bien par un traitement, mais guérit difficilement d'une façon complète.

La pharyngite catarrhale chronique invétérée peut alors subir trois modes d'évolution :

1° Elle peut conserver indéfiniment sa forme primitive simplement catarrhale;

2° Elle peut subir une évolution hypertrophique (pharyngite catarrhale chronique hypertrophique);

3° Elle peut subir une évolution atrophique (pharyngite chronique atrophique).

Ajoutons enfin qu'elle peut, dans certains cas, parcourir successivement ces trois phases.

PHARYNGITE CATARRHALE CHRONIQUE HYPERTROPHIQUE

Définition. — Nous venons de dire que la pharyngite catarrhale chronique diffuse pouvait devenir hypertrophique.

L'affection que nous allons décrire n'est pas autre chose que cette phase hypertrophique.

Digitized by Google

La pharyngite catarrhale chronique hypertrophique n'est donc point pour nous une maladie spéciale, mais simplement un *état clinique,* un mode de transformation de l'affection précédemment étudiée.

Elle a été signalée par Gellé sous le nom de *pharyngite hyperplasique* ; par Ruault sous celui de *pharyngite chronique interstitielle.*

Notre élève Pague l'a décrite en 1897 sous le titre que nous lui avons donné dans notre cours et que nous lui conservons.

Anatomie pathologique. — Les lésions anatomiques justifient bien le terme sous lequel j'ai désigné cette affection.

Ces lésions portent constamment, quoique inégalement : 1° sur la muqueuse et ses organes mucipares ; 2° sur le tissu conjonctif ; 3° sur l'appareil musculaire.

1° LÉSIONS DE LA MUQUEUSE. — Ces lésions ne sont autres que celles de la pharyngite catarrhale chronique diffuse décrites par Cornil et Ranvier. Leur existence montre bien la parenté qui existe entre les deux états cliniques, et prouvent combien on avait tort de les séparer catégoriquement.

J'ai constaté pour ma part ces lésions dans des cas typiques de pharyngite hypertrophique.

Je reconnais que parfois elles peuvent s'atténuer à mesure que progressent au contraire les lésions de la trame conjonctive, disparaître même complètement au cours de la phase hypertrophique de la maladie, au point de passer inaperçus à l'examen clinique et de se montrer très frustes à l'examen anatomo-pathologique. Mais je suis d'avis qu'elles existent toujours à la première période de l'affection.

Je crois inutile d'insister sur la description de ces lésions déjà exposée dans le chapitre précédent.

2° LÉSIONS DE LA TRAME CONJONCTIVE. — Cornil et Ranvier ont étudié ces lésions sur des luettes hypertrophiques. Ils ont relevé une sclérose hypertrophique du chorion muqueux et un développement exagéré des papilles ; ils ont observé

Digitized by Google

des cellules plates et des cellules lymphatiques entre les faisceaux hyalins de tissu fibreux, enfin une exagération du réseau artériel et du réseau veineux.

Nous ferons remarquer que dans la pharyngite catarrhale chronique les mêmes auteurs ont signalé l'état inflammatoire du chorion infiltré de globules blancs ; il est donc rationnel d'admettre que cette lésion inflammatoire du tissu conjonctif dans la pharyngite catarrhale n'est que le premier stade de la sclérose interstitielle de la pharyngite hypertrophique.

Voilà donc un argument de plus en faveur de ma doctrine qui fait procéder la pharyngite hypertrophique de la pharyngite catarrhale.

3° Hypertrophie musculaire. — Il n'y a pas que le tissu conjonctif interstitiel qui devienne hypertrophique ; cette transformation s'étend aussi à tout l'appareil musculaire : je crois avoir été le premier à l'observer. En 1893 et 94, au cours de mes recherches sur l'évolution et les transformations anatomiques normales de la cavité naso-pharyngienne (1), recherches portant sur quarante deux cadavres, j'ai rencontré trois cas de pharyngite catarrhale hypertrophique (sujets XXXI, XXXII et XLI) dans lesquels il m'a été donné de constater, sous les lésions catarrhales et concurremment avec l'hyperplasie scléreuse du chorion, l'hypertrophie considérable de tous les muscles du pharynx. Chez un de ces sujets on observait un épaississement hypertrophique s'étendant à toute la muqueuse de la cavité pharyngienne, aussi bien sur la paroi latérale et sur la paroi postérieure que sur la voûte. Le moulage très réduit de la cavité fait à la paraffine rappelait celui du pharynx d'un enfant de 3 ans ; la muqueuse de la voûte ne présentait pourtant pas de sillons comme dans les végétations adénoïdes ; un examen rhinoscopique postérieur

(1) Évolution et transformations anatomiques de la Cavité naso-pharyngienne. (*Thèse*, Paris, 1894).

Digitized by Google

n'aurait jamais pu permettre d'apprécier le degré de l'hypertrophie tant elle était uniformément répartie ; elle s'atténuait insensiblement jusqu'aux choanes sans les obstruer.

Le maximum de l'hypertrophie porte sur la paroi postérieure (région aponévrotique et musculaire) et non sur la voûte osseuse comme dans le cas de végétations adénoïdes ; les fossettes de Rosenmüller sont très réduites et peuvent être complètement effacées.

Dans les cas que j'ai observés à l'amphithéâtre, la bourse pharyngienne était très profonde ; je lui ai vu atteindre une fois 14 millimètres (!) de profondeur ; ceci s'explique par l'exagération de l'épaisseur de la muqueuse ; le cul-de-sac de la bourse étant fixé au tubercule pharyngien tandis que son ouverture suit les variations de niveau de la surface muqueuse.

Si on pratique la dissection des parties molles on observe en outre de l'épaississement du chorion l'hypertrophie de tout l'appareil musculaire.

Tous les muscles du pharynx ont un développement considérable : le glosso-staphylin et le pharyngo-staphylin, le palato-staphylin et le péristaphylin interne, sont très puissants ; mais les muscles sur lesquels l'hypertrophie est le plus manifeste sont les constricteurs pharyngiens et surtout les faisceaux supérieurs du constricteur supérieur, l'occipito-staphylin de Sappey et le ptérygo-pharyngien de Santorini.

Chez des sujets dont la muqueuse pharyngienne paraissait saine je n'ai trouvé au-dessous d'elle que des muscles très peu développés ou même incomplets, c'est ainsi que chez ces sujets j'ai retrouvé le faisceau supplémentaire inconstant du constricteur supérieur décrit par Albinus formé de fibres pâles et grêles dispersées sur la face externe de la tunique fibreuse ; au contraire chez les sujets atteints de pharyngite hypertrophique je l'ai trouvé représenté par un puissant faisceau.

Les altérations cadavériques des pièces anatomiques que

Digitized by Google

j'examinai ainsi ne me permirent malheureusement pas de les étudier sous le microscope.

Je me demande si l'inconstance et l'inégalité de développement de certains muscles ou de certains faisceaux musculaires du pharynx signalées comme d'ordre congénital par les anatomistes ne trouveraient pas leur explication dans la pathologie ; ce que j'aurai à dire plus loin sur la pathogénie de la pharyngite hypertrophique montrera combien cette hypothèse est rationnelle.

Étiologie. — Nous savons déjà que la pharyngite chronique hypertrophique procède de la pharyngite catarrhale chronique dont elle n'est qu'une aggravation ; son étiologie se confond donc en grande partie avec celle de cette dernière ; mais pourquoi une pharyngite chronique devient-elle hypertrophique chez certains sujets, alors qu'elle conserve son type primitif catharral simple chez tant d'autres ?

Cette évolution hypertrophique me paraît due à l'influence du tempérament congestif, arthritique. Je ne crois pas être de ceux qu'on peut accuser de voir la diathèse partout et de penser naïvement qu'il suffit pour résoudre tout problème étiologique d'incriminer la dyscrasie là où tout facteur palpable ne peut être invoqué. Ici vraiment le rôle du tempérament me semble indiscutable ; — c'est sur l'observation que j'appuie cette affirmation ; j'ai toujours observé la pharyngite hypertrophique chez les sujets de tempérament congestif : goutteux, obèses, rhumatisants, neuro-arthritiques, herpétiques. C'est l'opinion de Gellé et de Ruault. Parlant de l'état hyperplasique du pharynx, Gellé dit : « Il coïncide souvent avec une face vultueuse, pleine, animée, colorée. »

Il n'est point nécessaire pour faire de la pharyngite hypertrophique d'être un arthritique avéré et d'avoir subi les atteintes de la dyscrasie : la prédisposition peut être simplement créée par l'hérédité arthritique.

J'ajouterai comme prédisposant encore à la transformation hypertrophique la ménopause ; on voit en effet, vers l'âge de

Digitized by Google

40 ans chez la femme, une pharyngite catarrhale chronique simple se transformer en pharyngite hypertrophique. Cela n'a pas lieu de nous étonner, puisque les troubles physiologiques de la ménopause sont d'ordre neuro-congestif et offrent par conséquent de réelles analogies avec ceux de la diathèse congestive.

Pathogénie. — Est-il possible d'expliquer la pathogénie de la transformation hypertrophique, en particulier de l'hypertrophie musculaire ?

La sclérose interstitielle hypertrophique du chorion s'explique aisément par l'influence sclérogène de la dyscrasie congestive.

L'hypertrophie musculaire me paraît avoir une pathogénie bien naturelle. La sécrétion catarrhale, peut être plus abondante en raison de la dyscrasie, moins tolérée par la muqueuse pharyngienne en raison de l'hyperesthésie si exagérée chez les neuro-arthritiques, sollicite constamment chez ces malades les réflexes grâce auxquels ils peuvent expectorer.

Les mucosités pharyngées qui se forment dans les trois étages du pharynx ne peuvent être expulsées que par des mouvements complexes du pharynx qui concourent à un acte physiologique : le hemmage.

Les contractions fréquentes de tous les muscles du pharynx qui contribuent à l'acte du hemmage doivent amener fatalement une hypertrophie fonctionnelle de ces muscles. Le développement exagéré qu'ils affectent dans la pharyngite hypertrophique ne peut s'expliquer autrement. C'est là non seulement l'application d'une loi de physiologie musculaire, mais aussi d'une loi de physiologie générale : « la *fonction fait l'organe.* »

Il y a des sujets adultes qui ne savent pas exécuter le « raclement » naso-pharyngien parce que, n'ayant jamais eu de mucosités naso-pharyngiennes à expulser, les faisceaux supérieurs du constricteur, dont le fonctionnement est indispensable à l'acte du hemmage naso-pharyngien, sont restés

Digitized by Google

inactifs chez eux et par conséquent ne se sont point développés.

Nous comprenons ainsi pourquoi les anatomistes ont décrit au constricteur supérieur du pharynx des faisceaux supérieurs inconstants ou de développement très variable.

La pathologie paraît expliquer ces apparentes anomalies.

Symptômes. — La pharyngite catarrhale hypertrophique ne s'observe guère chez l'enfant.

Elle se montre chez l'adulte entre 25 à 50 ans.

La phase de pharyngite catarrhale simple par laquelle elle débute et qui peut durer pendant plusieurs années peut ne donner lieu qu'à des symptômes subjectifs peu bruyants passant souvent inaperçus. Il arrive donc fréquemment que les malades sont incommodés par leur pharyngite au moment seulement où elle devient hypertrophique.

Le début de cette affection est silencieux, lent et progressif.

C'est après dix années au moins de pharyngite catarrhale que l'hypertrophie se manifeste.

FORME INDOLENTE. — L'affection peut être dolente ou indolente. Quelques malades en effet n'accusent aucun symptôme et se contentent de racler de la gorge inconsciemment et d'expectorer sans éprouver la moindre gêne ; ce sont surtout les fumeurs. « Phénomène curieux, dit Gellé, cette forme d'angine chronique évolue totalement ignorée du sujet : elle est indolore, à peine gênante, et est compatible avec des apparences de santé absolument bonne. Aussi les patients de se récrier, quand on leur trouve un mal de gorge, en disant qu'ils n'éprouvent aucun mal au gosier. Ils souffrent de la nuque, dans le cou, à la tête et peu de la gorge. »

Quelques-uns de ces malades se plaignent de bourdonnements d'oreille et d'affaiblissement de l'ouïe, d'autres de toux et d'enrouement; et c'est au cours de l'examen des voies respiratoires supérieures que la pharyngite hypertrophique est découverte.

Digitized by Google

Forme dolente. — Mais à côté de cette forme latente existe une forme caractérisée par des symptômes vraiment pénibles et pour lesquels les malades viennent nous consulter.

Ces symptômes sont tout d'abord une véritable pharyngodynie se réveillant à l'occasion des mouvements de déglutition à vide, et se traduisant par une sensation de tiraillement dans les piliers du voile, ou d'ardeur dans la gorge en dehors de tout acte physiologique.

Des mucosités provenant de la base de la langue ou bien des mucosités de la cavité naso-pharyngienne descendent sur la paroi postérieure du pharynx provoquant le besoin incessant de racler de la gorge surtout le matin au réveil, parfois même provoquant le réveil dans la seconde partie de la nuit. Le malade est alors obligé de se redresser sur son lit pour expulser des mucosités. Les efforts de hemmage sont parfois si violents qu'ils entraînent un véritable état nauséeux qui peut persister toute la matinée et quelquefois même des vomissements pituiteux. J'ai vu dans des formes aggravées de cette affection et à l'occasion des poussées inflammatoires paroxystiques chez des sujets très congestifs se produire de véritables accès de spasme glottique passagers et peu graves, mais assez pénibles pour épouvanter le malade.

Enfin une sensation sinon permanente tout au moins fréquente de chatouillement sur la paroi postérieure du pharynx et sur les amygdales devient le point de départ d'une toux quinteuse parfois fort pénible.

Pour terminer l'énumération des symptômes subjectifs nous ajouterons que l'hypertrophie des parties molles du pharynx chez le chanteur représentant un véritable capitonnage a pour conséquence inévitable de diminuer la capacité et le pouvoir vibratoire des cavités de résonance sus-laryngienne, par suite de fausser le timbre et d'amoindrir le volume de la voix.

Signes objectifs. — Si un grand nombre de sujets se

Digitized by Google

laissent examiner avec facilité, quelques-uns cependant redoutent l'exploration en raison du pharyngisme qui est presque permanent. La pression de l'abaisse-langue, l'idée seule qu'il va être introduit dans la bouche, quelquefois même le simple fait d'ouvrir cette dernière provoque le spasme pharyngé et réveille des nausées. Ce spasme n'est pas un obstacle à l'examen de l'oro-pharynx qui toutefois est observé en état de contraction.

La muqueuse est rouge, lisse et luisante.

La cavité pharyngienne, même quand elle peut être observée en dehors des contractions, est extrêmement réduite (fig. 48).

Cette réduction n'a d'autre raison que l'hyperplasie des parties molles, et est comparable à celle d'une pièce rapetissée par d'épaisses tentures.

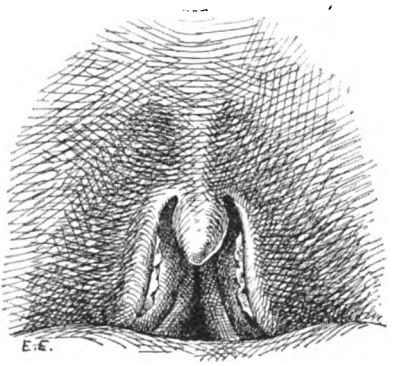

Fig. 48. — Pharynx virtuel dans la pharyngite hypertrophique.

Gellé a donné à cet état le nom de « pharynx virtuel ».

« Par suite de l'épaississement des tissus muqueux et sous-muqueux, de l'engorgement vasculaire, la cavité de la gorge disparaît; le vide n'existe plus derrière l'isthme, tout est comblé; le fond et les côtés prodigieusement gonflés et plissés remplissent le pharynx. A la vue il n'y a plus derrière la langue qu'un plan inégal, plissé, rouge vif, où tout est confondu. » Ruault s'exprime à peu près dans les mêmes termes en décrivant la pharyngite interstitielle : « Le pharynx semble plus petit que d'ordinaire, en effet les piliers sont épaissis, le voile l'est également et fréquemment, il paraît œdémateux ainsi que la luette toujours grosse, souvent longue, présentant une extrémité arrondie ou parfois renflée en massue ».

Digitized by Google

Les faux piliers doublent en arrière les piliers postérieurs.

Ils forment un relief relativement peu prononcé quand on peut observer l'oro-pharynx en dehors de toute contraction, mais sitôt que le spasme pharyngé se manifeste, ils deviennent saillants et si le spasme est très violent ils peuvent se rapprocher sur la ligne médiane ; dans ce cas la face postérieure du pharynx est réduite à une étroite gouttière ou au simple sillon médian qui sépare ces deux piliers; quelquefois on peut observer un quatrième pilier. Ces faux piliers postérieurs semblent dus au développement hypertrophique du tissu interstitiel et à celui de certains faisceaux du muscle pharyngo-staphylin, en particulier du faisceau salpingo-pharyngien.

On les a souvent confondus avec les faux piliers adénoïdiens qui occupent la même place et qui sont dus à l'hypertrophie confluente des îlots de tissu adénoïde disséminés sur la paroi postérieure et les gouttières latérales du pharynx. Ces derniers s'observent dans les pharyngites adénoïdiennes que nous étudierons plus loin : ils constituent une forme de la pharyngite granuleuse.

La cavité naso-pharyngienne est habituellement difficile à explorer dans la pharyngite hypertrophique en raison du pharyngisme. Même avec l'anesthésie cocaïnique qui, assez mal tolérée par ces malades, réveille parfois des nausées, la rhinoscopie postérieure est bien des fois impraticable.

L'application du releveur de Moritz Schmidt est souvent aussi d'un faible secours : il exaspère le pharyngisme et les spasmes pharyngés deviennent incoercibles; enfin quand il peut être placé et toléré il arrive qu'on ne peut rien voir dans le cavum en raison du spasme des faisceaux supérieurs du constricteur supérieur du pharynx qui se contractent convulsivement sur le crochet du releveur.

Le toucher naso-pharyngien est extrêmement pénible pour le patient. Au cours de cette exploration qui ne doit être faite que si on soupçonne l'existence des végétations adé-

Digitized by Google

noïdes, l'index est violemment enserré par le constricteur supérieur qui forme un bourrelet (dit de Passavant).

L'examen du laryngo-pharynx ne présente rien de particulier.

Marche. Pronostic. — La marche de la pharyngite hypertrophique est insidieuse, lente et progressive, elle dure des années et peut persister indéfiniment.

Toutes les causes capables de favoriser et d'entretenir la pharyngite catarrhale, l'usage de tabac et de l'alcool ne font que l'aggraver.

La marche chronique peut être entrecoupée de poussées subaiguës.

Les angines aiguës survenant sur une pharyngite chronique hypertrophique revêtent une intensité étonnante et durent plusieurs semaines.

Grâce à une bonne hygiène, à un traitement général et local approprié et longtemps suivi, l'affection peut s'amérer et devenir supportable.

Elle ne peut guérir qu'au bout de plusieurs années par liorégression atrophique.

Cette phase de régression est aussi lente que la phase hypertrophique et peut durer autant d'années. Nous étudierons cette pharyngite atrophique dans le chapitre suivant.

Complications. — Les complications de la pharyngite hypertrophique sont :

1° Le catarrhe tubaire chronique et l'otite moyenne chronique sèche.

Le vertige de Menière dont la fréquence au cours de cette affection a été surtout signalée par Gellé me paraît relever directement du terrain congestif sur lequel évolue la pharyngite hypertrophique plutôt que la propagation de l'inflammation chronique du pharynx à l'appareil auriculaire. Le vertige de Menière, en effet, est un symptôme de sclérose de l'oreille interne et cette sclérose, nous le savons, loin d'être secondaire aux altérations chroniques

Digitized by Google

catarrhales de l'oreille moyenne, est plutôt sous la dépendance immédiate de troubles dyscrasiques qui frappent le réseau vasculaire du labyrinthe et des canaux semi-circulaires et amènent l'artério-sclérose dont semblent relever tous les troubles de l'appareil de perception.

2° La laryngite catarrhale chronique plus ou moins étendue.

3° L'épiglottite est constante.

4° Le catarrhe laryngien présente généralement cette particularité de passer directement de la muqueuse des ventricules à celle de la trachée sans léser les cordes vocales qui restent blanches, et qui ne deviennent rosées qu'à l'occasion de poussées subaiguës.

J'ajouterai que j'ai souvent observé la pharyngite hypertrophique chez des sujets de 45 à 60 ans atteints simultanément de trachéo-bronchite catarrhale chronique; il m'est bien permis de rapprocher ces deux affections et de faire ressortir la tendance qu'elles semblent affecter l'une et l'autre à évoluer sur un même terrain; j'en dirai autant de la rhinite chronique hypertrophique.

PHARYNGITE CHRONIQUE ATROPHIQUE

Définition. — L'état chronique du pharynx désigné sous le terme de pharyngite atrophique peut être consécutif, soit à une pharyngite catarrhale chronique simple, soit à une pharyngite chronique hypertrophique.

Dans aucun cas cette pharyngite atrophique n'est une maladie spéciale, elle représente toujours la phase ultime et tardive d'une pharyngite catarrhale.

Anatomie pathologique. — PHARYNGITE ATROPHIQUE SIMPLE. — Dans cette forme l'atrophie est partielle ou totale. Les cellules rondes de la trame conjonctive diminuent et on ne voit plus que des faisceaux très denses de fibres conjonctives.

Digitized by Google

Les follicules lymphoïdes sont étouffés par le tissu fibreux et s'atrophient. Les glandes mucipares sont également atrophiées. Cornil et Ranvier ont observé des dilatations kystiques, contenant des concrétions calcaires sur le trajet des acini glandulaires ou de leurs conduits excréteurs.

La muqueuse s'amincit, parfois d'une façon inégale, et présente par places des taches cicatricielles blanchâtres. Les artérioles sont sclérosées et le réseau veineux présente des dilatations variqueuses.

Les muscles sont atrophiés.

Étiologie. Pathogénie. — La pharyngite atrophique chronique simple est un mode de terminaison naturel de la pharyngite catarrhale chronique simple ou hypertrophique; elle n'a donc point d'étiologie spéciale.

Symptômes. — Cet état chronique ne s'observe pas avant 30 ans; cela se conçoit aisément puisqu'il ne constitue qu'un stade ultime de pharyngites chroniques ayant duré plusieurs années.

Il se présente sous deux formes : *partielle* ou *généralisée*.

La forme partielle limitée surtout à la paroi postérieure du pharynx s'observe chez les sujets de 30 à 50 ans; la forme généralisée est spéciale aux vieillards et paraît en partie favorisée par la tendance des tissus à l'atrophie sénile.

Les symptômes accusés par les malades sont peu significatifs ; les mucosités sont peu abondantes en raison de l'atrophie des glandes, mais elles ont une tendance marquée à se sécher sur la muqueuse et à incommoder le malade, qui accuse de la sécheresse de la gorge.

Si on pratique l'examen du pharynx, on observe les particularités suivantes :

La muqueuse décolorée a une tendance à devenir grisâtre, surtout sur la paroi postérieure du pharynx, où on voit des plaques atrophiques laiteuses. Les follicules lymphoïdes ont complètement disparu sur cette paroi, dont la muqueuse prend un aspect nacré rappelant la peau de serpent (Gellé).

HARVARD MEDICAL SCHOOL

Digitized by Google

Cette surface parcheminée est généralement parcourue par un réseau de veinules variqueuses.

La forme généralisée s'observe presque exclusivement chez le vieillard.

Ces malades se plaignent uniquement de sécheresse et de gêne indéfinissable dans la gorge ; ils n'ont guère de mucosités ni de croûtes. Ils éprouvent quelques troubles de la déglutition, avalent quelquefois de travers, accident qui semble dû à l'impuissance des muscles atrophiés.

Certains accusent une sensation de « pharynx agrandi ».

A l'examen, le pharynx paraît, en effet, agrandi ; mais la muqueuse est simplement pâle et a conservé son aspect lisse.

La *pharyngite atrophique ozéneuse* s'observe à tout âge, contrairement à la pharyngite atrophique simple, qui ne s'observe que chez des adultes ou des vieillards.

Elle est caractérisée par la présence de mucosités et de croûtes adhérentes, généralement fétides, comme celles des fosses nasales dans la rhinite ozéneuse ; on les rencontre surtout dans la cavité naso-pharyngienne et sur la paroi postérieure du pharynx. La muqueuse, au-dessous de ces croûtes, présente un aspect mat.

Marche. Pronostic. — La pharyngite atrophique, quelle que soit sa forme, a une marche lente et progressive.

L'affection traitée peut s'arrêter dans son évolution, peut aussi s'améliorer, mais ne guérit jamais complètement.

TRAITEMENT DES PHARYNGITES CATARRHALES CHRONIQUES

De la pharyngite catarrhale généralisée simple. — Le traitement de Ruault, bien qu'un peu énergique, est sans contestation le plus efficace ; il consiste : 1° à laver le pharynx débarrassé de ses mucosités avec une solution de bicarbonate de soude à $\frac{2}{100}$ à l'aide d'un pinceau ouaté d'abord, puis

Digitized by Google

d'un gargarisme ; 2° à cocaïner la muqueuse ; 3° à la badigeonner vigoureusement avec une brosse de peintre n° 12, imbibée de la solution suivante :

Iode.	$\widehat{aa}$	2 grammes.
Iodure de potassium .		
Eau distillée..		20 —

On combat la réaction consécutive par la glace, les gargarismes ou les collutoires mentholés formulés plus loin.

On peut renouveler la manœuvre six jours après.

Quand les malades n'ont pas la patience nécessaire pour supporter ce traitement on leur prescrit simplement des

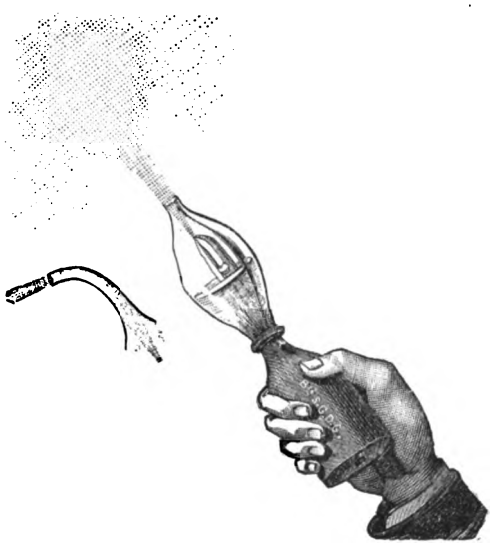

Fig. 49. — Pulvérisateur à huile mentholée.

gargarismes quatre fois par jour avec deux cuillerées à café de la solution suivante dans un demi-verre d'eau :

Iode.	$\widehat{aa}$	2 grammes.
Iodure de potassium. .		
Laudanum de Rousseau. .		5 —
Glycérine.		40 —

Digitized by Google

Si les phénomènes douloureux sont assez accentués, on prescrit le gargarisme que voici :

Menthol.	0gr,15
Alcool 90°.	30 grammes.
Chl. de cocaïne.. . . .	1 —
Glycérine.	70 —
Eau de laurier cerise. . .	50 —
Eau bouillie..	*q. s.* p. 500 grammes.

Ou encore des badigeonnages mentholés avec l'une des deux solutions suivantes :

Menthol.	0gr,30
Alcool 90°.	3 grammes.
Glycérine.	50 —

Menthol.	2 grammes.
Huile d'amandes douces stérilisée.	50 —

Proscrire l'usage des liqueurs, du tabac, des aliments épicés ; éviter, autant que possible, de s'exposer aux poussières irritantes.

Contre la pharyngite catarrhale simple, le traitement hydrominéral peut donner de bons résultats.

Dans cette affection, il n'y a point de stations contre-indiquées: (Enghien, Challes, Ax, Luchon, Cauterets, Aix-les-Bains, Bagnères-de-Bigorre, Le Mont-Dore, La Bourboule, etc.).

Pharyngite atrophique. — Le même traitement est applicable ; ici cependant il faudra insister particulièrement sur les préparations iodées et le traitement hydrominéral sulfureux.

Pharyngite hypertrophique. — Chez les sujets atteints de cette forme, l'iode est souvent mal supporté et peut augmenter les symptômes subjectifs, aussi vaudra-t-il mieux, dès le commencement, s'adresser aux autres médicaments, moins irritants que lui (borate de soude et menthol).

On n'arrivera à employer l'iode qu'à doses faibles et progressives.

Comme ces malades sont généralement des congestifs et

Digitized by Google

des herpétiques, il sera préférable de leur conseiller l'usage des eaux alcalines ou des eaux arsenicales plutôt que celui des eaux sulfureuses, trop stimulantes pour eux.

Les Eaux de Vichy, de Royat et surtout de La Bourboule et du Mont-Dore seront spécialement indiquées.

Il va sans dire que dans tous les cas de pharyngite chronique on traitera aussi et dès le début les affections nasales, en particulier la rhinite hypertrophique et les déviations de la cloison, qui sont souvent les lésions causales de la pharyngite.

PHARYNGITE ATROPHIQUE OZÉNEUSE

Au cours de la rhinite atrophique il est rare que le naso-pharynx ne soit pas atteint. Les lésions qu'il présente sont identiques à celles des fosses nasales ; la muqueuse est amincie et atrophiée : la sécrétion muqueuse physiologique est diminuée ou supprimée et remplacée par une exsudation muco-purulente qui se dessèche rapidement et donne lieu à la formation de croûtes épaisses, jaunâtres, verdâtres, noirâtres, siégeant non seulement sur la voûte comme dans le catarrhe naso-pharyngien, mais sur toutes les parois du cavum.

Si on examine l'oro-pharynx, la muqueuse de la paroi postérieure au lieu d'être lubrifiée et brillante comme elle doit l'être normalement, est sèche, mate, comme « embuée » ; des croûtes sèches, noirâtres, un peu sanguinolentes la recouvrent parfois.

Cet état du naso-pharynx peut non seulement accompagner l'ozène nasal, mais peut aussi se développer isolément. Le malade se plaint de sécheresse de la gorge et accuse des symptômes identiques à ceux du catarrhe naso-pharyngien, mais généralement plus accentués ; il éprouve le besoin incessant de « racler » de la gorge et finit parfois par expectorer

Digitized by Google

des croûtes plus ou moins compactes et plus ou moins sèches.

L'haleine peut être très fétide comme dans l'ozène nasal antérieur, cependant dans quelques cas il n'y a pas la moindre fétidité.

On observe quelquefois de petites hémorragies naso-pharyngées, sans gravité.

Il y a très souvent des troubles auriculaires, catarrhe tubaire, otite moyenne chronique, souvent même sclérose atteignant d'une façon précoce le labyrinthe.

On observe enfin des propagations au larynx, caractérisées symptomatiquement par de l'enrouement, de la toux et de l'expectoration de mucosités très épaisses; il s'agit dans bien des cas d'ozène laryngo-trachéal.

Nous n'insisterons pas davantage sur cette localisation de l'ozène, car vouloir l'exposer en détail serait nous engager dans l'étude générale de la rhinite atrophique.

Cette affection peut être très rebelle, elle est cependant susceptible de guérison quand elle n'est pas trop invétérée.

Elle doit être distinguée du catarrhe naso-pharyngien simple et de la pharyngite chronique atrophique : en l'absence de rhinite atrophique et de fétidité, ce diagnostic différentiel peut être très délicat.

Le traitement local consistera en douches nasales avec de l'eau bouillie très chaude, salée, carbonatée ou chloratée, ou avec des solutions antiseptiques au lysol à 1 pour 1000, des badigeonnages mentholés ou iodés appliqués avec un porte-ouate naso-pharyngien.

L'iodure de potassium à l'intérieur stimulera la sécrétion glandulaire et favorisera le détachement des croûtes.

Enfin le traitement thermal dans une station sulfureuse sera extrêmement efficace : il faudra, en plus du traitement général, utiliser pour le traitement local les sources les plus thermalisées et les plus minéralisées et ne pas craindre de recourir aux moyens hydrodynamiques les plus énergiques,

Digitized by Google

entre autres aux douches pharyngées en jet, et aux douches nasales prolongées, en faisant passer par les fosses nasales 10 à 12 litres de liquide (Raugé).

CATARRHE NASO-PHARYNGIEN CHRONIQUE

Syn. : Angine de Tornwaldt.

Définition. — Cette affection est constituée par la localisation au naso-pharynx de la pharyngite catarrhale chronique simple, hypertrophique ou atrophique.

Elle est spéciale à l'adulte ; le catarrhe naso-pharyngien chronique de l'enfance n'étant qu'un symptôme de végétations adénoïdes ne saurait être séparé, en effet, de l'étude de cette maladie.

Le catarrhe de la bourse pharyngée décrit par Tornwaldt paraît n'être qu'une forme du catarrhe naso-pharyngien chronique, aussi confondrons-nous l'étude de l'un et de l'autre dans une même description.

Étiologie. — L'étiologie générale du catarrhe naso-pharyngien est celle de toutes les pharyngites catarrhales chroniques ; nous ne reviendrons pas sur ce que nous avons dit à ce sujet en traitant de la pharyngite catarrhale chronique diffuse, mais quelques facteurs spéciaux semblent pourtant devoir entrer en ligne de compte dans l'éclosion de cette maladie.

Dans bien des cas elle est secondaire à des affections nasales ; la rhinite chronique hypertrophique et les sténoses congénitales des fosses nasales, empêchant les mucosités issues de la pituitaire de sortir par les narines, leur vraie voie naturelle, celles-ci descendent constamment par les choanes, et le malade se mouche dans son pharynx ; il résulte de ce trouble physiologique une irritation permanente de la muqueuse naso-pharyngée et le catarrhe postérieur est constitué.

Digitized by Google

Dans d'autres cas, le point de départ du mal a été dans le naso-pharynx lui-même : le malade pendant son enfance a eu des poussées d'adénoïdite pharyngée, l'amygdale pharyngée n'a point subi sa régression physiologique, et sans présenter une hypertrophie autorisant à lui donner le nom de végétation, elle a conservé une épaisseur anormale, et a entretenu le catarrhe naso-pharyngien.

Dans une troisième catégorie de cas, des inflammations catarrhales aiguës ou subaiguës spécifiques, ou non spécifiques de toute la muqueuse du pharynx contractées dans l'âge adulte ont guéri dans les fosses nasales et dans l'oro-pharynx, et sont au contraire passées à l'état chronique dans le naso-pharynx restant surtout localisées à la bourse pharyngée, aux sillons latéraux qui pouvaient persister, et aux fossettes de Rosenmüller (forme de Tornwaldt).

La fumée du tabac, les poussières irritantes (tourneurs sur cuivre, maçons, etc.), paraissent aussi jouer un rôle dans l'étiologie de cette affection.

Ruault croit pouvoir affirmer que le diabète et que la néphrite interstitielle avec ou sans albumine peuvent l'engendrer, aussi considère-t-il ce catarrhe localisé comme un symptôme capable de donner l'éveil dans les formes latentes de ces états dyscrasiques.

Symptômes. — Dans une première forme de la maladie, forme manifeste et classique, le malade se plaint de gêne plus ou moins prononcée dans l'arrière-gorge ; il accuse derrière le voile du palais un embarras indéfinissable, quelquefois un chatouillement ou bien la sensation d'une peau, d'un amas de mucosités qui ne peuvent se détacher.

C'est surtout le matin au réveil qu'il éprouve ce symptôme pénible, il racle alors violemment de la gorge (hemmage naso-pharyngien), souvent il ne parvient à ne rien détacher de son pharynx et ses efforts n'aboutissent qu'à provoquer des nausées, parfois même des vomissements pituiteux.

Quelquefois cependant il parvient à expectorer des amas

Digitized by Google

de mucosités visqueuses, tantôt simplement opalines ou blanchâtres, tantôt grisâtres, tantôt muco-purulentes et verdâtres ; parfois même il peut rejeter une véritable croûte de forme irrégulière, desséchée d'un côté, humide de l'autre et pourvue sur cette face d'un prolongement muco-purulent effilé reproduisant la forme de la bourse pharyngée dans laquelle il était moulé.

Ces malades accusent de la céphalalgie vague ou au contraire localisée à la racine du nez, une douleur à la nuque, des symptômes du côté de l'appareil auditif, bourdonnements et diminution de l'ouïe ; de la toux provoquée par l'irritation constante du laryngo-pharynx dans lequel descendent les mucosités venant du naso-pharynx.

Chez d'autres malades au contraire, le catarrhe du naso-pharynx ne se traduit par aucun symptôme appelant l'attention sur cette région, c'est la forme latente de la maladie qui peut ainsi rester silencieuse pendant des années.

Puis le malade s'aperçoit un jour qu'il devient dur d'oreille, et va consulter un auriste qui découvre la rétro-rhinite cause de la surdité ;

L'examen du pharynx au cours de cette affection peut montrer des états variés ; on peut observer en effet avec le miroir trois formes rhinoscopiques différentes :

1° Forme catarrhale simple. — La muqueuse naso-pharyngée est rouge, lisse et humide ; çà et là on aperçoit des mucosités opalines ou opaques, crémeuses parfois, disposées en nappes ou en filaments étalés d'une paroi à l'autre, le plus souvent entre le voile et la paroi postérieure.

2° Forme catarrhale hypertrophique. — Le mucus a les mêmes caractères que dans la forme opposée, mais la muqueuse de la voûte est hypertrophiée, présentant toutefois une épaisseur modérée; sur le milieu de cette voûte on peut apercevoir quelquefois l'orifice ovalaire de la bourse pharyngée ; la constatation seule de cette bourse indique que la muqueuse présente à son niveau une certaine épaisseur.

Digitized by Google

Sa cavité peut être remplie par du muco-pus ; sur les parties latérales de la voûte on peut voir quelquefois des sillons latéraux se présentant sous le même aspect.

C'est bien là un état d'amygdalite pharyngée cryptique analogue à l'amygdalite palatine cryptique, avec cette seule différence que l'exsudat, moins facilement retenu dans les sillons librement ouverts, reste muco-purulent au lieu de devenir caséeux comme dans les cryptes palatines.

L'enkystement des cryptes s'observe cependant (Ruault) ; Brindel a même observé l'ulcération cryptique comme pour les amygdales palatines ;

3° Forme catarrhale atrophique. — La voûte est recouverte d'une croûte mince ou épaisse, grisâtre, jaunâtre, desséchée, ayant parfois une forme triangulaire à sommet antéro-supérieur répondant à la région de la bourse pharyngée ; si on l'enlève d'un coup de porte-ouate, on voit que la muqueuse qui la supportait, loin d'être hypertrophiée, est atrophiée. Cette forme de catarrhe naso-pharyngien atrophique est absolument distincte de la pharyngite ozéneuse ; elle peut bien donner lieu à une haleine un peu forte, mais qui n'a jamais la fétidité caractéristique de l'ozène.

Marche. — La marche de cette affection est très lente.

Pronostic. — Le catarrhe naso-pharyngien livré à lui-même ne guérit pour ainsi dire jamais.

Son pronostic varie cependant suivant la forme :

1° La forme catarrhale simple, habituellement secondaire à la rhinite hypertrophique antérieure, aux déviations, aux hypertrophies de la cloison nasale, et aux polypes muqueux antérieurs, peut guérir spontanément après guérison de ces maladies ;

2° La forme hypertrophique cède au curettage de la voûte ;

3° La forme cryptique guérit par la discission ;

4° La forme atrophique est la plus rebelle.

Malgré sa chronicité et sa trop fréquente incurabilité, le

Digitized by Google

catarrhe naso-pharyngien serait par lui-même une affection peu sérieuse, malheureusement il provoque par voisinage des lésions d'otite aiguë et chronique qui peuvent devenir très graves et assombrissent considérablement dans de nombreux cas le pronostic de cette affection.

Chez les chanteurs, enfin, il peut entraîner du côté de la fonction vocale des troubles très sérieux.

Diagnostic. — La sensation de chatouillement ou de gêne derrière le voile du palais, le hemmage, la douleur de la nuque, doivent toujours appeler l'attention du côté du naso-pharynx.

En présence de troubles auriculaires quelconques, le naso-pharynx doit être systématiquement examiné.

La rhinoscopie postérieure permettra donc dans la forme latente comme dans la forme manifeste de faire le diagnostic. Il y aura lieu de ne point confondre le catarrhe naso-pharyngien avec :

1° Le catarrhe syphilitique secondaire du naso-pharynx qui se traduit par des symptômes fonctionnels et des signes physiques identiques; mais il est bien rare que la syphilis secondaire soit limitée à cette région; on observe simultanément dans presque tous les cas des syphilides muqueuses de l'oro et du laryngo-pharynx, des adénopathies sous-maxillaires et des manifestations cutanées;

2° L'empyème ouvert des cellules ethmoïdales postérieures et des sinus sphénoïdaux peut se déverser dans le naso-pharynx et donner lieu aux mêmes symptômes que le catarrhe naso-pharyngien ; mais dans ces affections le pus recouvre surtout l'extrémité postérieure des cornets moyen et supérieur plutôt que la voûte pharyngée.

De plus, si on enlève ce pus avec un porte-ouate naso-pharyngien il se reproduit un instant après ;

3° L'ozène naso-pharyngien coïncidant avec l'ozène nasal est reconnu sans difficulté, mais l'ozène limité au naso-pharynx, après amélioration ou guérison de l'ozène nasal sera plus difficile à distinguer du catarrhe naso-pharyngien.

Digitized by Google

Seule la fétidité ozéneuse pourra permettre de faire le diagnostic.

Avouons cependant qu'entre les deux types d'affection il existe des formes de transition qu'il est souvent bien difficile de classer dans l'une ou l'autre de ces deux espèces ;

4° La syphilis tertiaire et le lupus limités au naso-pharynx pourraient aussi prêter à confusion ; il suffira de bien déterger les surfaces pour reconnaître au-dessous du muco-pus les ulcérations typiques de ces deux affections.

Le diagnostic différentiel serait cependant plus délicat à préciser en présence d'une amygdalite pharyngée cryptique ulcérée comme Brindel en a observé des cas, car cette affection doit présenter de grandes analogies objectives avec l'ulcération gommeuse.

Traitement. — En présence d'un catarrhe naso-pharyngien chronique il faut toujours rechercher sa cause, car bien souvent il est secondaire.

Contre la rhinite chronique hypertrophique on fait des cautérisations ignées du cornet inférieur avec le galvano-cautère ; contre les éperons et déviations de la cloison on pratique des résections pour rétablir la perméabilité nasale.

Enfin on fait l'ablation des polypes du nez et on traite les sinusites s'il en existe.

Le catarrhe naso-pharyngien sera lui-même traité suivant sa forme :

La forme catarrhale simple, par les douches nasales avec une cueillère à café par demi-litre d'eau bouillie tiède, de sel marin, de bicarbonate ou de borate de soude qui entraînent facilement les exsudats, ou bien avec des solutions antiseptiques, acide borique à 2 pour 100, résorcine à 1 pour 100, lysol à 1 pour 1 000 ;

Des badigeonnages deux fois par semaine avec de la glycérine iodée, du chlorure de zinc à 1 pour 30 au moyen d'un porte-ouate naso-pharyngien.

Digitized by Google

La forme hypertrophique sera avantageusement traitée par le curettage avec l'adenotome de M. Schmidt, ou avec la curette annulaire de Ruault (fig. 82).

Le catarrhe de la bourse pharyngée (type de Tornwaldt) sera traité par la discission et le curettage (voir page 217).

La forme atrophique et sèche sera traitée par les mêmes douches nasales que la forme catarrhale simple ; mais comme badigeonnages, on aura recours de préférence à la glycérine iodée à 1/5 et à l'huile mentholée à 1/20.

On administrera en outre dans cette forme de l'iodure de potassium pour stimuler la sécrétion des glandes acineuses de la muqueuse naso-pharyngée.

Enfin le traitement thermal pourra donner de bons résultats, surtout après le traitement chirurgical. Les Eaux sulfureuses (Cauterets, Ax, Luchon, Challes, Enghien, etc.) m'ont toujours paru les plus efficaces, administrées sous forme de douche nasale et de pulvérisations pharyngées.

Les troubles auriculaires, cela va sans dire, seront traités par les moyens appropriés, le cathétérisme classique et le humage tubo-tympanique dans une station sulfureuse.

AMYGDALITE CRYPTIQUE CATARRHALE CHRONIQUE

Syn. : Amygdalite lacunaire caséeuse.

Définition. — Nous entendons par *amygdalite cryptique* le catarrhe chronique localisé aux cryptes amygdaliennes. La lésion n'est donc qu'une localisation de la pharyngite catarrhale chronique. Partout où il y a crypte il peut y avoir amygdalite cryptique; aussi cette affection s'observe-t-elle sur les quatre amygdales. Nous aurons spécialement en vue dans cette étude l'amygdalite cryptique palatine qui est incontestablement la plus commune.

Digitized by Google

Étiologie et pathogénie. — L'étiologie se confond avec celle de la pharyngite catarrhale chronique, mais la pathogénie offre quelques particularités qui nécessitent une mention spéciale. Les glandes mucipares qui s'ouvrent dans les cryptes participent à l'inflammation catarrhale générale ; et les exsudats pathologiques qu'elles sécrètent s'accumulent dans ces cavités au lieu d'être entraînés à l'extérieur par l'expectoration.

Chaque crypte se trouve par ce fait transformée en un réceptacle où s'accumulent les produits de sécrétion qui servent de milieu de culture à la flore microbienne la plus variée.

L'inflammation superficielle de la muqueuse tonsillaire rétrécit ou oblitère à son tour l'orifice cryptique et la rétention lacunaire est constituée ; dans un cas comme dans l'autre l'élément liquide des sécréta parvient à exsuder par l'orifice cryptique, ou à être résorbé, tandis que les éléments figurés, cellules épithéliales dégénérées, globules lymphoïdes et micro-organismes se tassent dans la crypte et forment un magma caséeux dont la masse poussée à l'extérieur par la sécrétion continue de la crypte, dilate l'orifice, et apparaît à la surface de l'amygdale sous forme de bouchon blanchâtre ou blanc jaunâtre.

Quand l'orifice de la crypte s'est complètement oblitéré, la sécrétion cryptique peut rester longtemps enkystée si les micro-organismes qu'elle contient ont perdu leur virulence (forme enkystée de l'amygdalite chronique).

Anatomie pathologique. — L'anatomie pathologique de l'amygdalite chronique a été bien étudiée par Cornil et Ranvier, par Sokolowski et Dmockowski.

Sur la coupe d'après ces auteurs on constate les altérations suivantes : les cryptes sont remplies d'un magma caséeux ; le goulot de la crypte est rétréci et quelquefois oblitéré, sa cavité est au contraire ectasiée ; il existe des traces d'inflammation au niveau des rétrécissements cryptiques ; les leuco-

Digitized by Google

cytes y sont abondants, et l'épithélium qui avoisine les orifices externes est en voie de prolifération et de desquamation.

Dans la forme hypertrophique on constate sur la coupe l'hypertrophie des follicules lymphoïdes qui entourent la crypte et son canal et qui contribuent par leur développement à rétrécir ce dernier concentriquement; les leucocytes y sont abondants.

Sur la coupe macroscopique on trouve des kystes caséeux analogues à du mastic de vitrier.

D'après Ruault le contenu caséeux des cryptes est presque complètement formé:

a) De couches stratifiées de cellules épithéliales d'autant moins reconnaissables qu'elles sont plus éloignées de la périphérie;

b) De quelques leucocytes;

c) De graisse, d'acides gras, de cholestérine qui occupent le centre du bouchon caséeux;

d) De grumeaux calcaires et quelquefois, ajoutons-le, de véritables calculs que nous étudierons plus loin;

e) De micro-organismes variés.

Si l'amygdalite cryptique survient par hasard chez un enfant, ou chez un sujet lymphatique, prédisposé par conséquent à l'hyperplasie du tissu adénoïde, les follicules lymphoïdes sous-jacents à la muqueuse de la crypte participent à l'inflammation chronique et s'hypertrophient; cette dernière lésion compliquant la rétention cryptique contribue à augmenter le volume de l'amygdale (forme pseudo-hypertrophique).

Il est enfin des adultes chez lesquels le processus inflammatoire chronique de la muqueuse gagne le tissu conjonctif sous-jacent et entretient une amygdalite interstitielle chronique qui peut aboutir à la sclérose; cette complication fait atrophier la glande et durcir sa surface, ce qui contribue encore à favoriser la rétention cryptique (forme scléreuse).

Symptomatologie. — Cette affection ne s'observe pas avant l'âge de 6 ans; dans l'adolescence elle n'est pas fréquente;

Digitized by Google

c'est entre 20 et 50 ans qu'on l'observe le plus communément.

Il existe plusieurs formes cliniques de l'amygdalite cryptique chronique. Nous décrirons d'abord la plus vulgaire, la forme classique.

Forme classique. — *Les troubles fonctionnels* sont les suivants. Le sujet adulte, entre 20 et 50 ans environ, se plaint d'une douleur à la gorge; il localise le mal au niveau des régions angulo-maxillaires, c'est-à-dire en un point qui correspond extérieurement à l'amygdale, entre l'angle de la mâchoire et la grande corne de l'os hyoïde (Ruault).

Cette douleur se manifeste surtout à l'occasion de la déglutition de la salive; parfois le malade la compare à un tiraillement, à une déchirure, quelquefois à une piqûre, à une brûlure; cette douleur est souvent unilatérale.

Quelques-uns se plaignent aussi d'une toux sèche qui paraît avoir sa cause dans une irritation de la région amygdalienne. Cette toux bien étudiée par Furet, Boulay, et Martin à propos des petites lésions des amygdales est quelquefois le seul symptôme accusé par le malade.

Les accès de toux matinale peuvent être suivis de nausées et de vomissements.

Un grand nombre de malades se plaignent de ressentir parfois dans la gorge une odeur et un goût fétides.

Certains accusent l'élimination de grains de matière caséeuse, jaunâtre et d'une odeur infecte.

En abaissant la langue, on aperçoit les amygdales de volume modéré, à surface rouge, très lisse, présentant les orifices cryptiques oblitérés par un bouchon caséeux, blanc ou blanc jaunâtre.

Le nombre des cryptes ainsi altérées est variable; les plus fréquemment atteintes sont celles qui siègent près du bord du pilier antérieur, à l'union du tiers supérieur et du tiers moyen de l'amygdale (Ruault).

Certains orifices cryptiques peuvent être voilés par le pilier, surtout ceux qui siègent au sommet de l'amygdale

Digitized by Google

près de la fossette sus-amygdalienne; pour explorer cette région, il suffira de récliner en dehors le pilier antérieur avec un crochet à discission.

Avec l'aide du miroir rhinoscopique, on pourra découvrir les foyers lacunaires de la face postérieure de l'amygdale qui sans ce procédé passeraient inaperçus.

Forme fruste. — Cette forme ne diffère de la précédente que par l'absence de signes fonctionnels, sauf toutefois la toux amygdalienne, qui ferait plutôt penser à une affection du larynx qu'à une lésion du pharynx.

Les signes objectifs peuvent manquer, les bouchons caséeux étant très discrets ou nuls.

Forme enkystée. — Nous avons déjà signalé la raison anatomo-pathologique de cette variété. Les symptômes fonctionnels sont ici les mêmes que dans la forme classique, moins toutefois l'élimination des bouchons caséeux et la fétidité du goût et de l'odorat. La toux et la douleur constituent toute la symptomatologie subjective.

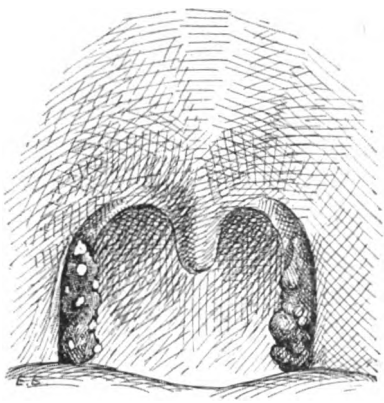

Fig. 50. — Amygdalite cryptique bilatérale, forme classique à droite; forme enkystée à gauche.

Objectivement, nous avons à signaler l'aspect spécial de l'amygdale; les orifices cryptiques étant oblitérés, la sécrétion cryptique s'enkyste, mais si cette sécrétion continue à se produire, la crypte se dilate et la surface correspondante de l'amygdale se voussure; si plusieurs cryptes sont atteintes, l'amygdale prend un aspect lobulé; les lobules hémisphériques ont les dimensions d'un noyau de cerise ou d'un pois; l'épithélium amygdalien paraît sain à leur surface, rouge comme tous les autres points de l'amygdale; quelquefois, cepen-

Digitized by Google

dant, il finit par s'amincir, prend un aspect jaunâtre plus ou moins net et peut même s'ulcérer au point de découvrir le foyer cryptique.

Forme pseudo-hypertrophique. — C'est la forme d'amygdalite cryptique qu'on observe chez l'enfant. La symptomatologie est ici la même que dans l'hypertrophie adénoïde des amygdales. Ce qui domine comme symptôme, ce n'est ni la dysphagie, ni la toux amygdalienne, mais plutôt tous les symptômes caractéristiques de l'hypertrophie vraie des amygdales : poussées paroxystiques, gêne respiratoire, voix amygdalienne, accès de laryngite striduleuse, etc. Comme signes objectifs, on constate une hypertrophie de l'organe coïncidant avec la rétention caséeuse dans les cryptes.

Forme scléreuse. — La forme scléreuse ne s'observe que chez l'adulte vers 40 ans et au delà. Cette forme est déterminée par la sclérose progressive du parenchyme amygdalien chez un sujet déjà atteint d'amygdalite cryptique vulgaire depuis de longues années. Dans cette forme, la sclérose peut être si considérable que l'amygdale semble complètement atrophiée, comme fusionnée avec la muqueuse de la fosse amygdalienne dans le chorion de laquelle les cryptes semblent creusées. Les signes subjectifs sont les mêmes que dans la forme vulgaire.

Complications. — Les complications de l'amygdalite cryptique sont celles de toutes les lésions chroniques de l'amygdale. Nous ne croyons pas utile d'insister sur la propagation du processus catarrhal à l'appareil auditif et au larynx. Nous signalerons comme les plus importantes :

1° L'ulcération aiguë ou chronique connue sous le nom d'amygdalite lacunaire ulcéreuse (Moure) (Voir p. 218) ;

2° Le calcul, de l'amygdale (Voir p. 225) ;

3° L'abcès amygdalien, et fort probablement le phlegmon péri-amygdalien (Voir p. 125).

Toutes ces complications seront étudiées à part.

Marche et pronostic. — L'amygdalite cryptique a une

Digitized by Google

marche essentiellement chronique entrecoupée de poussées subaiguës et parfois de véritables poussées aiguës.

Elle ne guérit guère spontanément.

La forme vulgaire et la forme kystique guérissent par la discission en quinze jours ou un mois.

La forme pseudo-hypertrophique guérit radicalement par le morcellement ou tout autre procédé chirurgical ; la forme scléreuse est la plus rebelle.

Toutes les formes enfin de l'amygdalite cryptique exposent à l'amygdalite lacunaire ulcéreuse aiguë.

Diagnostic. — Le diagnostic de l'amygdalite cryptique dans sa forme classique ne présente point de difficulté ; la présence de bouchons caséeux obturant les orifices cryptiques est pathognomonique.

La forme latente ne pourrait passer inaperçue que dans le cas où on négligerait l'examen méthodique de l'amygdale, j'entends par là l'examen minutieux des régions où peut se dissimuler la lésion, fossette amygdalienne, face postérieure de l'amygdale, extrémité déclive. Cet examen doit être fait avec l'aide d'un crochet à discission qui servira à récliner en dehors le pilier antérieur et avec le secours du miroir rhinoscopique.

La forme enkystée est la plus exposée à être méconnue, en raison de l'absence des bouchons caséeux et de l'oblitération des orifices cryptiques ; cette forme se reconnaîtra seulement à l'aspect mamelonné ou lobulé de l'amygdale. La muqueuse, refoulée en certains points par la distension kystique des lacunes, forme sur la surface de l'organe de petits soulèvements hémisphériques ; à leur niveau, l'épithélium est tendu, aminci, et présente au centre du soulèvement une coloration plus claire que sur le reste de l'amygdale ; en ce point, elle peut être rosée et quelquefois même un peu jaunâtre. Ces petits kystes par rétention occupent de préférence la partie déclive de l'amygdale adjacente à la base de la langue, plus exposée que les portions supérieures de l'organe à

Digitized by Google

subir des tiraillements dans les mouvements de déglutition et à rendre douloureux cet acte physiologique. On doit soupçonner cette lésion chez les sujets qui, se plaignant de douleur vive à la déglutition (tiraillement, piqûre, brûlure), n'offrent en aucun autre point du pharynx une lésion capable d'expliquer ces symptômes.

Avec un crochet pointu à discission, on ponctionnera les points suspects et on fera du même coup le diagnostic et le traitement.

Les calculs de l'amygdale inclus dans les cryptes seront facilement diagnostiqués à l'aide du crochet.

La forme pseudo-hypertrophique ne peut être confondue qu'avec l'hypertrophie adénoïde simple. Elle s'en distingue par un seul signe : la présence de bouchons caséeux dans les orifices cryptiques.

Les bouchons caséeux de l'amygdalite cryptique pourraient être confondus avec les touffes blanches de la *mycose leptothrixique* ; mais ces dernières, d'après Ruault et Albert Colin, sont d'une consistance dure et non caséeuse et siègent, signe pathognomonique, non dans les orifices cryptiques, mais sur les ponts de muqueuse qui séparent les cryptes ; elles adhèrent très fortement à la muqueuse et ne peuvent souvent en être détachées qu'avec une pince ; enfin ces productions peuvent se montrer sur des points du pharynx où il n'existe pas de cryptes, entre autres sur la paroi pharyngée postérieure.

L'examen histologique, en cas de doute, permettrait de faire le diagnostic différentiel.

Traitement. — Discission. — Le traitement de l'amygdalite cryptique se résout presque tout entier dans la discission. Cette méthode, préconisée par Hoffmann et Moritz Schmidt, vulgarisée en France par Calmettes, Lubet-Barbon et Martin, bien décrite depuis par Gampert (1), est aujourd'hui passée

(1) Traitement de l'amygdalite lacunaire chronique par la discission des amygdales (*Thèse*, Paris, 1891).

Digitized by Google

dans le domaine classique. On emploie pour cette opération une série de crochets dont il a été fait bien des modèles (crochet mousse, crochet pointu, crochet tranchant pointu ou boutonné, crochet cannelé).

Les uns ont une courbure très prononcée, les autres au contraire forment sur le manche de l'instrument une simple coudure à angle droit, tels les crochets de Ruault.

Je préfère les seconds plus faciles à engager dans les cryptes de la face antérieure de l'amygdale.

On procède à la discission après avoir abaissé la base de



Fig. 51. — Crochets à discission cannelés et tranchants de Ruault.

la langue soit avec un abaisse-langue ordinaire, soit avec un abaisse-langue de Lubet-Barbon.

L'opération consiste à engager un crochet, mousse de préférence, dans une crypte et à faire sortir son extrémité par une crypte voisine, en sectionnant par traction le pont charnu qui les sépare.

Les cryptes distendues par les amas caséeux communiquent souvent entre elles, ou ne sont plus séparées que par une cloison peu résistante presque désorganisée que le crochet mousse franchit facilement.

On traite ainsi les cryptes comme des trajets fistuleux; les

Digitized by Google

amas caséeux mis à découvert tombent souvent d'eux-mêmes ; dans le cas contraire on favorise leur élimination avec le crochet mousse ou une fine curette.

Cette façon de procéder réussit bien dans la forme classique ; elle n'est point très douloureuse. Dans la forme enkystée il faudra nécessairement avoir recours au crochet pointu.

Fig. 52. — Crochet à discission de Ruault pour la bourse pharyngée.

Dans la forme scléreuse, surtout quand la surface de l'amygdale aura été durcie par une médication astringente ou caustique, toujours contre-indiquée avant le traitement chirurgical qu'elle rend plus difficile, la section de l'amygdale par traction sera parfois très pénible et très douloureuse ; il

Fig. 53. — Faulx de Ruault.

vaudra mieux recourir au crochet tranchant qui sera moins douloureux. On devra toutefois se tenir en garde contre l'hémorragie possible, comme je l'ai observé deux fois.

Dans la forme pseudo-hypertrophique, la discission est applicable, mais si l'hypertrophie est trop prononcée, mieux vaut à

Fig. 54. — Abaisse-langue de Lubet-Barbon pour discission.

mon avis recourir soit au morcellement, soit à l'amygdalotomie avec l'anse chaude, procédé plus expéditif et plus radical.

Dans quelques cas les deux amygdales peuvent être dis-

Digitized by Google

cisées en une seule séance. Mais 2 à 5 séances avec 3 jours au minimum d'intervalle sont nécessaires la plupart du temps.

Après chaque séance il est bon de badigeonner les surfaces cruentées avec de la glycérine iodée ou la solution iodo-iodurée.

On sectionnera à l'emporte-pièce les franges ou les lambeaux trop développés qui résultent quelquefois de la discission.

Enfin on prescrira des gargarismes avec une cuillère à café dans un demi-verre d'eau de la solution suivante :

Teinture d'iode.	15 grammes.
Glycérine.	35 —

ou des badigeonnages avec cette solution pure.

Tel est le traitement de l'amygdalite cryptique palatine.

A ce traitement doit se rattacher celui de l'amygdalite cryptique pharyngée. Comme nous l'avons déjà dit, la soudure des sillons cryptiques de cette amygdale a été observée par Ruault et par Brindel.

Tornwaldt avait déjà signalé le catarrhe chronique de la bourse pharyngée qui n'est en somme qu'une vaste crypte, et avait vu avec raison dans cette lésion la cause de certains catarrhes naso-pharyngiens chroniques ; il y a donc intérêt à disciser dans ce cas la bourse pharyngée et les sillons latéraux.

Ruault a bien décrit la technique de cette petite opération : après anesthésie du naso-pharynx à la cocaïne, il applique un releveur du voile de M. Schmidt, et pratique sous le contrôle du miroir rhinoscopique la dicission de la bourse pharyngée avec un crochet tranchant spécial (fig. 52) ; il curette ensuite le recessus qu'il transforme en gouttière à l'aide d'une curette spéciale (fig. 108) ; enfin il badigeonne les surfaces avec la solution iodo-iodurée.

L'amygdalite cryptique linguale nous paraît plutôt justiciable du morcellement ou de la tonsillotomie que de la discission.

Digitized by Google

AMYGDALITE CRYPTIQUE ULCÉREUSE

Synonymie : Amygdalite lacunaire ulcéreuse aiguë (Moure) ;
Amygdalite ulcéreuse chancriforme (Mendel) ;
Amygdalite folliculaire aiguë.

Définition. — L'amygdalite cryptique ulcéreuse n'est pas une maladie, mais plutôt une complication qui survient au cours de l'amygdalite cryptique chronique.

Son importance toutefois nous a paru assez grande pour lui consacrer une étude spéciale sans la séparer de l'affection précédente.

Nous nous contenterons de rappeler que Moure, Mendel et Delie ont été les premiers à donner une étude clinique de cette affection.

Nous croyons aujourd'hui pouvoir nous dispenser de présenter un historique de la question qui vient d'être très bien exposée par Brindel et Raoult dans leur rapport à la Société française de laryngologie sur les ulcérations de l'amygdale.

Ces auteurs donnent de l'affection la définition suivante :

« Ulcération inflammatoire bénigne et isolée du tissu amygdalien, évoluant à l'état aigu autour d'une amygdalite lacunaire latente enkystée, et ayant pour conséquence la destruction d'une partie plus ou moins considérable de l'amygdale sur laquelle elle s'est développée. »

Ils la séparent nettement et avec raison de l'amygdalite ulcéro-membraneuse à bacille fusiforme de Vincent que nous décrirons plus loin, et avec laquelle elle avait été confondue jusqu'à ce jour.

Ils admettent enfin qu'elle peut exister sur l'amygdale pharyngée et sur l'amygdale linguale.

Étiologie et anatomie pathologique. — L'évolution de l'ulcération cryptique a pour condition essentielle l'existence préalable de kystes lacunaires ; ces kystes peuvent exister,

Digitized by Google

à l'insu du malade et même du médecin ; ils peuvent siéger en effet, dans la profondeur d'amygdales très peu saillantes.

Le contenu de ces kystes, avant l'apparition du processus inflammatoire qui doit amener leur ulcération, peut être rigoureusement stérile, comme Brindel s'en est assuré. Ce fait explique pourquoi des kystes lacunaires restent si longtemps latents.

Le processus ulcératif ne paraît donc pas résulter d'une infection partie du centre de la crypte, mais plutôt d'une infection catarrhale extérieure qui a agi secondairement sur le kyste lacunaire.

La lésion anatomo-pathologique fondamentale est constituée par une nécrose du tissu amygdalien qui entoure le kyste ; cette nécrose est sous la dépendance directe d'une invasion microbienne, mais l'invasion microbienne ne présente aucun caractère spécifique. Sur 14 cas Brindel a trouvé les agents pathogènes les plus variés : microcoques, diplocoques, staphylocoques, streptocoques, bacilles fusiformes, spirilles, micro-organismes indéterminés, etc. ; il conclut que l'amygdalite ulcéreuse *n'a point de microbe spécifique*.

Symptômes. — D'après Brindel et Raoult il y a lieu de reconnaître trois périodes à cette affection : une période pré-ulcéreuse, une période ulcéreuse et une période de cicatrisation.

Elle s'observe généralement entre 15 et 35 ans.

Elle s'installe sans trop de bruit se traduisant par les simples symptômes d'un mal de gorge léger, sans fièvre, et sans adénopathie bien marquée.

Pendant la phase pré-ulcéreuse, l'amygdale est tuméfiée, douloureuse au toucher, présentant un point saillant recouvert d'une muqueuse rouge, enflammée, quelquefois blanchâtre au centre.

Dans un délai variant entre trois et cinq jours l'ulcération apparaît.

Digitized by Google

Les caractères seraient les suivants d'après Brindel et Raoult :

« Bords légèrement tuméfiés, taillés à pic, à contours généralement arrondis, décollés du tissu sous-jacent, limitant une perte de substance plus ou moins grande de tissu amygdalien (un quart, une moitié, les deux tiers). L'excavation ainsi creusée est recouverte d'une pulpe blanc jaunâtre, parfois filamenteuse, d'ordinaire sans fausse membrane, s'enlevant assez facilement et rappelant une cautérisation thermique à la période d'élimination.

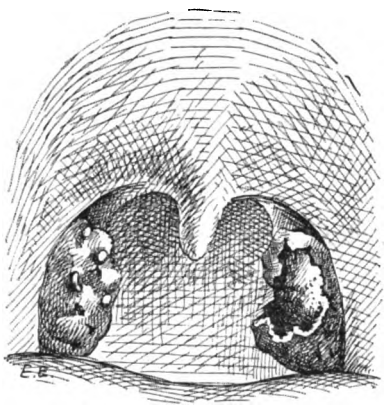

Fig. 55. — Amygdalite cryptique hypertrophique à droite et ulcéreuse à gauche.

« Fond tomenteux, anfractueux, parsemé de proéminences de tissu amygdalien prêtes à se détacher, plus large au sommet qu'au pédicule, saignant au frottement.

« Coloration normale du reste de l'amygdale et des organes environnants.

« Haleine non fétide ; quelquefois un peu forte. Un ou deux petits ganglions sous-angulo-maxillaires légèrement douloureux. Parfois absence d'adénopathie. »

Il peut se produire sur la même amygdale plusieurs ulcérations appartenant au même foyer lacunaire, et qui opèrent rapidement leur fusion, l'ulcération peut atteindre son maximum d'extension en trois ou quatre jours.

A côté de cette forme subaiguë peut exister une forme aiguë plus bruyante avec dysphagie intense, état fébrile, adénopathie plus marquée.

L'exagération des symptômes semble due dans ce cas à l'influence d'infections secondaires (bacille fusiforme, streptocoque).

Digitized by Google

Marche, durée, terminaison, pronostic. — La cicatrisation, si la maladie est livrée à elle-même, se fait lentement ; elle peut être au contraire très rapide sous l'action d'un simple traitement local. Elle laisse une dépression arrondie qui reprend la couleur normale de la muqueuse (Brindel), la durée totale de la maladie varie de huit jours à un mois et plus.

Le pronostic est très bénin ; il est bon de savoir cependant que l'ulcération constitue une porte ouverte aux infections secondaires les plus diverses : syphilis, diphtérie, streptococcie, bacille fusiforme qui peuvent changer complètement le tableau clinique et aggraver le pronostic.

Diagnostic. — L'amygdalite cryptique ulcéreuse a des signes assez caractéristiques pour être facilement reconnue ; c'est tout d'abord à cette affection qu'il faut penser quand on se trouve en présence d'une ulcération amygdalienne, mais il faut autant que possible se mettre en garde contre une confusion facile avec plusieurs autres affections qui la simulent et qui sont :

1° La tuberculose ulcéreuse de l'amygdale ; — cette affection survient au cours d'une tuberculose pulmonaire ou laryngée ; l'ulcération succède à la fonte de follicules tuberculeux ; le fond est grisâtre, la muqueuse à la périphérie est d'un gris violacé, les piliers sont tuméfiés, le voile est pâle et anémié, la dysphagie est intense ; l'adénopathie très marquée peut suppurer ; la durée peut être très longue, la lésion a de la tendance à s'étendre et résiste assez au seul traitement antiseptique.

Enfin on trouve dans l'exsudat des colonies *très nombreuses* du bacille de Koch.

Le prélèvement à la pince d'un fragment de tissu sur les bords de l'ulcération permet de reconnaître à l'examen histologique les follicules tuberculeux dans lesquels on peut souvent déceler des bacilles.

2° Le lupus est très rarement limité à l'amygdale, et coïn-

Digitized by Google

cide généralement avec le lupus de la face, des fosses nasales et du larynx.

La marche du mal est d'une lenteur extrême et dure des mois et des années.

L'ulcération est étendue en nappe, peu en profondeur, au moins au début; elle est serpigineuse; elle est formée de nodules plus ou moins ulcérés, les uns ramollis, les autres simplement érodés; elle a un aspect *mité* caractéristique, la surface est gris rosé; les piliers, le voile et la base de la langue sont souvent envahis.

3° Le chancre syphilitique ulcéreux est certainement l'affection qui présente le plus de ressemblance avec l'amygdalite ulcéreuse et qui a donné lieu le plus souvent à une confusion, à tel point que Mendel avait décrit l'amygdalite ulcéreuse sous le terme d'amygdalite ulcéreuse chancriforme; il n'est pas en effet de syphiligraphe ni de laryngologiste qui n'ait observé dans sa pratique des cas l'obligeant à laisser le diagnostic en suspens jusqu'à expiration du délai d'incubation des accidents secondaires.

D'après Mendel il peut y avoir dans les deux cas « même ulcération plus ou moins creuse, même contour ovalaire ou circulaire, même induration des bords, et le plus souvent même unilatéralité. »

Ce même auteur admet cependant deux signes de diagnostic différentiel :

1° Les caractères de l'adénopathie : en effet, dans le chancre, le ganglion sous-angulo-maxillaire est considérablement hypertrophié et peut présenter les dimensions d'un œuf de pigeon au point de déformer la région; il est dur, chondroïde, et autour de lui on peut observer une pléïade.

Dans l'amygdalite ulcéreuse au contraire, l'adénopathie existe à son minimum, on trouve à la palpation sous le rebord maxillaire deux ou trois ganglions peu développés, non chondroïdes, roulant sous le doigt.

2° Le deuxième signe, d'après Mendel, est tiré de l'évolu-

Digitized by Google

tion ; tandis que le chancre mettrait six semaines à évoluer, l'amygdalite chancriforme n'aurait qu'une durée minimum d'une semaine en moyenne.

Dans les cas douteux, il sera prudent d'attendre les manifestations secondaires pour se prononcer.

4° La gomme circonscrite à l'amygdale est d'après Moure la lésion qui peut offrir le plus de ressemblance avec l'amygdalite ulcéreuse.

La gomme ulcérée se présente, en effet, sous forme d'une caverne à bords découpés contenant un détritus jaunâtre, constituant parfois un véritable bourbillon ; la muqueuse des régions voisines et celle des bords de l'ulcère sont d'un rouge pourpre très foncé, alors que les parois du foyer sont gris ou jaunâtres.

Mais la gomme est *très rarement* strictement limitée à l'amygdale ; beaucoup de gommes de cet organe, décrites il y a quelques années alors qu'on ne connaissait pas encore l'amygdalite ulcéreuse, ont pu n'être que des manifestations de cette dernière affection ; c'est l'impression que m'a laissée la lecture de deux observations de gommes de l'amygdale rapportées par Juhel-Renoy (1).

Malgré la valeur de l'observateur je me vois obligé de révoquer en doute la nature spécifique de ces deux cas.

L'auteur en effet n'a pensé nullement à faire le diagnostic différentiel avec l'amygdalite ulcéreuse qui n'avait pas encore été décrite, et son diagnostic s'appuie sur ces deux considérations : 1° que les deux sujets de ses observations étaient des syphilitiques avérés ; 2° que la lésion a guéri par l'iodure dans le délai d'un mois dans la première observation, dans moins de quinze jours dans la seconde ; or je ne sache pas qu'un syphilitique soit immunisé contre l'amygdalite cryptique ulcéreuse, ni que le traitement ioduré puisse empê-

(1) *Archives internat. de laryng.*, 1889.

Digitized by Google

cher de guérir une amygdalite ulcéreuse dans un délai quelconque, puisqu'elle a pu guérir parfois sans aucun traitement.

Il n'y a qu'un signe à notre avis qui puisse permettre de différencier une gomme de l'amygdalite cryptique, c'est l'échec complet du traitement antiseptique par les collutoires à l'acide phénique, à l'iode, au bichlorure de mercure et au chlorure de zinc, très soigneusement appliqués par le médecin lui-même après détersion de la caverne cryptique, et la marche extensive de l'ulcération malgré ce traitement continué pendant 8 jours.

Le succès rapide du traitement ioduré après l'insuccès manifeste du traitement précédent pourra alors seulement avoir une valeur diagnostique ; appliqué d'emblée il ne peut être une pierre de touche.

5° Un abcès aigu intra-amygdalien spontanément ouvert peut laisser après lui une ulcération cratériforme rappelant l'amygdalite ulcéreuse cryptique.

Mais l'erreur n'a ici aucune conséquence, car d'une part les deux affections sont très parentes et d'autre part le traitement doit être le même.

6° Enfin il restera à différencier l'amygdalite cryptique ulcéreuse de l'amygdalite ulcéro-membraneuse à bacille de Vincent ; nous renvoyons ce diagnostic différentiel à l'étude de cette affection.

Traitement. — Le traitement prophylactique consiste à bien traiter l'amygdalite catarrhale cryptique simple, surtout à disciser les kystes lacunaires, et au besoin à pratiquer le morcellement partiel ou l'amygdalotomie.

Le traitement curatif est simple : on déterge l'ulcération, avec une curette à cuiller ou la curette flexible de Lubet-Barbon, puis on badigeonne le fond de l'ulcère tous les jours avec une solution de chlorure de zinc au 1/30 ou au 1/15 (Moure) ou encore avec la solution iodo-iodurée.

Dans ma pratique je donne la préférence à la teinture d'iode pure appliquée avec un pinceau ouaté.

Digitized by Google

On peut employer aussi le sublimé à 1/5o, l'acide phénique à 3/5o.

Le malade fait dans la journée des gargarismes antiseptique souvent répétés, toutes les deux heures environ au phénosalyl à 2 pour 1 000 ou avec toute autre préparation antiseptique.

Si l'ulcération est très profonde on peut morceler ses bords avec les pinces de Ruault.

Quand l'amygdale est considérablement hypertrophiée il est préférable de la morceler complètement ou même de l'enlever avec l'anse galvanique (Moure).

J'ai toujours vu la guérison survenir en 8 à 10 jours au maximum par ce traitement.

CALCULS DE L'AMYGDALE

Historique. — Les calculs de l'amygdale sont connus depuis les observations relatées par Nicolas de Blégny, Lang, Hoffmann, Pomaret, Bailleron, Bourguet, Wilson, Laugier et bien d'autres. Aitchison Robertson en a publié un cas des plus intéressants, surtout en raison de son volume.

Louis avait présenté autrefois à l'Académie de chirurgie un mémoire sur cette question.

Mais les études les plus importantes faites dans ces dernières années sur ce sujet sont le mémoire de Terrillon (*Archiv. de médecine,* 1886) et les thèses de Roux (Bordeaux, 1895) et de Costet (Paris, 1896).

Étiologie. — Les calculs amygdaliens sont des formations d'origine cryptique ; il paraissent n'être, par conséquent, qu'une complication de l'amygdalite cryptique chronique.

Schenck les considéra à tort comme des tophi goutteux, mais cette interprétation est inadmissible, les tophi sont, en effet, formés d'urates alors que les calculs amygdaliens ne contiennent pas trace de ces sels ; ils semblent donc résulter

Digitized by Google

de la calcification de l'exsudat caséeux de l'amygdalite cryptique ; sur la capsule qui les enveloppe, on reconnaît d'ailleurs l'épithélium de la muqueuse cryptique.

Chimie et anatomie pathologiques. — Le calcul amygdalien est formé de phosphate de chaux, de magnésie et de carbonates ; les tissus environnant le calcul sont atteints de lésions inflammatoires vulgaires d'amygdalite chronique.

La forme est variable, arrondie, piriforme ou irrégulièrement polyédrique, à arêtes mousses ou anguleuses, exceptionnellement coralliforme.

La surface est mamelonnée ou grenue ; la couleur grisâtre, jaunâtre, verdâtre ou noirâtre.

Leur consistance est très variable, on en a vu de très friables et aussi de très durs.

Le volume varie de celui d'un pois à celui d'un petit œuf de poule (cas de A. Robertson).

Symptômes. — Les symptômes sont très variables.

FORME LATENTE. — Le calcul peut être absolument indolent et passer complètement inaperçu. Laugier a cité le cas d'un individu qui, entendant un choc au fond du vase dans lequel il expectorait, s'aperçut qu'il venait de rendre une pierre, alors qu'il ne s'était jamais plaint de la gorge.

FORME ANGINEUSE. — Le plus souvent, le calcul finit, après avoir été secondaire lui-même à une lésion chronique, par provoquer à son tour une réaction inflammatoire aiguë ; on se trouve alors en présence de symptômes d'amygdalite aiguë unilatérale caractérisée par une augmentation de volume de l'organe, comme à la période pré-ulcéreuse de l'amygdalite cryptique ulcéreuse ; on a même observé de l'adénopathie.

FORME PSEUDO-NÉOPLASIQUE. — Un calcul devenu volumineux a pu imprimer à l'amygdale un développement considérable pouvant faire croire à une tumeur maligne, à un sarcome ou à un épithéliome (cas de Terrillon).

FORME ULCÉREUSE. — Quand le calcul est parvenu à faire nécroser le tissu amygdalien qui le recouvre, la lésion peut

Digitized by Google

rappeler l'aspect de l'amygdalite cryptique ulcéreuse ou du chancre syphilitique.

Diagnostic. — Deux signes permettront le diagnostic :

1° La sensation au toucher de l'induration pierreuse à travers la muqueuse ;

2° L'exploration au stylet lorsque le calcul est à découvert.

Pronostic. — Le pronostic est très bénin.

Traitement. — Le traitement consistera à extraire le calcul avec une pince, en incisant au besoin l'amygdale.

Il sera bon ensuite de morceler les bords de la caverne avec la pince de Ruault et de badigeonner le fond avec de la glycérine iodée.

L'usage d'un gargarisme antiseptique suffira pour obtenir une cicatrisation très rapide.

Digitized by Google

ADÉNOIDITES CHRONIQUES HYPERTROPHIQUES

HYPERTROPHIE DES AMYGDALES PALATINES

Définition. — L'état chronique habituellement connu sous le terme d'*hypertrophie des amygdales* constitue la localisation la plus banale de l'adénoïdite chronique hypertrophique.

Cette localisation peut se manifester isolément ou associée à celle de l'amygdale pharyngée (végétations adénoïdes), ou de l'amygdale linguale.

Il est difficile de dire où commence et où finit l'hypertrophie amygdalienne, car il n'y a rien de variable comme le volume normal de l'amygdale.

Quelques sujets sont porteurs d'amygdales très développées sans en avoir jamais éprouvé le moindre embarras ; d'autres au contraire, avec des amygdales moyennement grosses accusent tous les symptômes classiques de l'affection.

Je crois cependant qu'on peut considérer l'amygdale comme un organe infantile qui subit normalement avec la puberté sinon une atrophie complète, tout au moins une régression relative ; aussi une amygdale moyennement développée chez l'enfant ne doit-elle pas être nécessairement considérée comme un état pathologique surtout si elle ne s'accompagne d'aucun trouble.

Chez l'adulte, au contraire, il semble que normalement cet organe doive être réduit à l'état de moignon atrophié, capable, il est vrai, sous l'influence du moindre processus inflammatoire, de récupérer d'une façon factice son ancien volume.

Digitized by Google

Mais s'il est difficile de dire où commence et où finit l'hypertrophie, il est facile de déterminer où commence la maladie.

Celle-ci en effet est bien plutôt représentée par les symptômes que par la lésion elle-même, cette dernière pouvant être souvent latente et ne se traduire par aucun trouble physiologique.

Étiologie. — Deux facteurs évidents entrent en cause dans l'étiologie de l'hypertrophie tonsillaire: l'un infectieux, l'autre constitutionnel.

1° Facteur infectieux. — L'hypertrophie des amygdales n'est pas une maladie à proprement parler, elle représente plutôt un reliquat d'affections aiguës antécédentes.

Les observateurs ont remarqué en effet que l'hypertrophie des amygdales pouvait succéder à des infections gutturales spécifiques ou non spécifiques qui, en sollicitant la fonction phagocytaire du tissu adénoïde, ont provoqué son hyperplasie; on a ainsi constaté maintes fois l'hypertrophie amygdalienne à la suite de la rougeole, de la coqueluche, de la scarlatine, de la grippe, de la fièvre typhoïde, de la diphtérie, etc.

Combien de fois est-il arrivé à chacun de nous d'assister à l'évolution hypertrophique de ces organes au cours de la syphilis secondaire.

A la suite de ces diverses maladies, l'hypertrophie constituée appelle l'attention par les symptômes fonctionnels qui lui sont propres et qui n'avaient pas été observés avant l'éclosion de la maladie générale causale.

Mais les affections spécifiques ne sont pas seules capables de créer l'hypertrophie des amygdales, un grand nombre d'affections gutturales aiguës non spécifiques, appartenant au groupe des angines catarrhales diffuses ou localisées, peuvent provoquer le même résultat en créant ces poussées aiguës ou subaiguës répétées que Ruault a désignées sous le terme de *poussées paroxystiques*.

2° Facteur constitutionnel. — Le facteur infectieux ne

Digitized by Google

semble pas cependant pouvoir créer seul l'hypertrophie des amygdales ; en effet, grand nombre de sujets frappés par les affections gutturales aiguës que nous avons signalées ne présentent jamais d'hypertrophie tonsillaire ; d'un autre côté on voit dans une même famille plusieurs frères atteints simultanément ; on observe aussi fréquemment cette affection chez des enfants issus de parents qui ont présenté ou présentent encore la même lésion.

L'hérédité manifeste semble donc indiquer la part de l'élément constitutionnel dans cette étiologie ; cet élément n'est autre que le *lymphatisme*.

Le lymphatisme prédispose en effet à l'hyperplasie du tissu adénoïde.

L'adénoïdite chronique hypertrophique, quelle que soit sa localisation, semble n'être par conséquent que la réaction du tempérament lymphatique sous une influence infectieuse spécifique ou non spécifique.

Telle est, nous semble-t-il, l'étiologie la plus rationnelle de l'hypertrophie des amygdales.

Anatomie pathologique. — Ruault distingue deux formes anatomiques : l'*hypertrophie molle* ou *hypertrophie adénoïde*, spéciale à l'enfance, et l'*hypertrophie dure* ou hypertrophie scléreuse, spéciale à l'adulte.

Sous la lame du scalpel, le tissu s'affaisse dans le premier cas, il résiste et crie dans le second.

Ces formes constituent des types extrêmes : si on pratique l'examen histologique d'une amygdale hypertrophiée de type moyen, on constate les lésions suivantes :

L'épithélium pavimenteux stratifié de la surface n'est pas modifié ;

Les cryptes sont rétrécies et réduites à des fentes linéaires ;

Les follicules lymphoïdes sont augmentés de volume ;

Le chorion est épaissi, riche en faisceaux conjonctifs ;

Les cellules lymphatiques abondent dans les follicules ;

Digitized by Google

leur volume est exagéré, leur protoplasma granuleux, leur noyau très développé et ovoïde;

La tunique externe des vaisseaux est entourée de tissu scléreux ; de cet épaississement résulte une diminution de calibre.

Si maintenant nous examinons deux types extrêmes, l'un adénoïde, l'autre scléreux, nous observons :

Dans le premier cas : une hypertrophie énorme des follicules lymphoïdes dont le rapprochement est tel que les espaces intermédiaires sont souvent effacés, une diminution considérable de la trame qui forme le chorion et une réduction excessive des fentes lacunaires ;

Dans le deuxième cas, au contraire, l'épaississement extrême du chorion parcouru de faisceaux fibreux nettement colorés par le picro-carmin, l'invasion des follicules par la sclérose, et l'atrophie de quelques-uns d'entre eux ; l'hypertrophie isolée de quelques follicules superficiels, enfin un développement exagéré de l'élément vasculaire et un épaississement scléreux de la tunique externe des vaisseaux qui les rend béants à la coupe.

Dans les tissus on a trouvé divers agents pathogènes, mais le plus constant paraît être le streptocoque auquel Lemoine attribue un rôle important dans les poussées paroxystiques.

Symptômes. — L'hypertrophie des amygdales s'observe plus fréquemment dans l'enfance qu'à l'âge adulte ; la plupart des adultes atteints de cette affection en souffrent généralement depuis leur enfance, l'évolution tardive en dehors de celle qui succède à l'infection syphilitique secondaire étant plus rare, comparée à la fréquence de l'évolution précoce ; le plus grand nombre des hypertrophies de cette catégorie sont en effet des cas de pseudo-hypertrophie que nous avons étudiés dans un chapitre précédent (V. p. 212).

On ne l'observe que très rarement chez le vieillard.

Les anciens avaient bien vu et bien décrit les symptômes

Digitized by Google

de cette affection, mais la plupart, tels Dupuytren, Robert Lambron, ignorant encore l'existence de l'hypertrophie de l'amygdale pharyngée cachée derrière le voile, avaient confondu dans une même description clinique les signes de ces deux localisations de l'adénoïdite chronique.

Les symptômes classiques de l'hypertrophie tonsillaire sont les suivants :

1° Poussées d'amygdalite paroxystique. — Ces épisodes inflammatoires constituent à vrai dire le symptôme le plus bruyant de la maladie.

Ces poussées qui affirment l'état d'infection latente des amygdales, expriment par leur manifestation la part importante que prend l'élément infectieux dans le processus hyperplasique.

L'amygdalite paroxystique est aiguë ou subaiguë, elle se répète à des intervalles plus ou moins réguliers ; après chaque crise dont la durée et l'intensité sont très variables, si on examine les amygdales, on constate qu'elles ont augmenté notablement de volume.

Les rémissions qui séparent les poussées paroxystiques deviennent de moins en moins complètes, et les symptômes fonctionnels de l'hypertrophie amygdalienne s'accentuent de jour en jour.

2° Symptomes fonctionnels. — L'exagération de volume des amygdales amène par action mécanique des troubles fonctionnels divers :

Les troubles respiratoires sont généralement les plus importants ; chez les jeunes enfants, lorsque les deux amygdales se rapprochent sur la ligne médiane, l'acte respiratoire devient extrêmement pénible, le carrefour oro-pharyngien étant presque complètement obstrué.

C'est surtout sous l'influence des poussées paroxystiques que ce symptôme s'accentue et c'est à ce moment que l'entourage du malade, quand il s'agit d'un enfant de 3 à 6 ans, commence à s'émouvoir et vient nous consulter.

Digitized by Google

Quoi qu'on en ait dit, et malgré l'opinion de Balme, je puis affirmer que l'hypertrophie énorme des amygdales palatines, même en l'absence de végétations adénoïdes, peut à elle seule provoquer, la nuit surtout, une gêne respiratoire considérable s'accompagnant d'un ronflement bucco-pharyngé très sonore, et le cas d'amygdales énormes est loin d'être rare.

La dysphagie mécanique est un symptôme accusé surtout par les adultes ; elle est rarement apparente chez les enfants, pourtant quelquefois elle se traduit chez eux par le reflux des liquides dans les narines.

La phonation est troublée : Les sujets porteurs de grosses amygdales ont l'élocution pâteuse, ils s'expriment comme s'ils avaient de la bouillie dans la gorge.

Ce trouble désigné sous le terme de *voix amygdalienne,* observé à l'état transitoire dans les amygdalites aiguës, est ici permanent et se trouve considérablement exagéré à l'occasion des poussées paroxystiques ; il est dû à la difficulté d'émission des gutturales le *q*, le *g* dur, le *k* et l'*r*.

La voix manque de volume, elle est mal timbrée ; la tonalité de la voix parlée est un peu élevée.

Je ne crois pas que l'amygdalotomie puisse faire perdre une ou deux notes en haut dans la voix chantée comme l'a affirmé Roux ; j'ai en effet enlevé de très grosses amygdales à deux ténors chez lesquels le registre élevé n'a été nullement amoindri et dont le timbre dans ce même registre et dans le médium a été considérablement accru ; mais après l'amygdalotomie il peut être nécessaire au chanteur de modifier son émission vocale, et d'appuyer le son autrement qu'il ne le faisait, pour accorder le fonctionnement de sa glotte à la nouvelle cavité de résonance. Avant cette seconde éducation vocale, qui paraît devoir être très courte mais qui est indispensable, il est possible qu'un chanteur ait de la peine à chanter avec ses anciens moyens ;

3° Troubles réflexes. — Ces troubles sont fréquemment observés au cours de l'hypertrophie.

Digitized by Google

Le plus fréquent est la *toux amygdalienne*. Cette toux s'observe chez l'adulte et chez l'enfant, elle revêt le type de la toux pharyngée ; c'est une toux sèche quinteuse, coquelu-choïde, qui succède à une sensation de picotement ou de chatouillement au niveau des amygdales ; chez les jeunes enfants surtout, elle peut faire craindre une affection bronchique ou même la tuberculose pulmonaire.

Elle offre une particularité sémiéologique qui permet de la distinguer de la toux laryngée et trachéale, c'est de ne pas être provoquée par la pression sur le larynx, tandis qu'elle l'est sûrement par l'excitation de la gorge avec un stylet ou par la simple introduction de l'abaisse-langue.

Dans le groupe des troubles réflexes doit rentrer l'*asthme*, analogue à celui que présentent les enfants atteints de végétations, et quelquefois enfin certains *troubles dyspeptiques*.

Ces symptômes réflexes ne s'observent guère que chez les sujets issus de souche nerveuse.

L'état général des amygdaliens laisse enfin à désirer dans la plupart des cas ; les enfants surtout présentent un certain degré d'anoxhémie résultant de l'entrave apportée à la fonction respiratoire.

Signes objectifs. — Le volume des amygdales est variable, allant de celui d'une cerise à celui d'un petit œuf de poule, plus considérable dans la forme adénoïde que dans la forme scléreuse.

La couleur de la muqueuse amygdalienne est rosée, gris rosée, quelquefois opaline dans la forme adénoïde ; elle est d'une nuance plus foncée et même rouge dans la forme sclé-reuse.

La surface est lisse et tendue, ou bien mamelonnée, lobulée, quelquefois polypeuse.

La forme générale est variable, aussi distingue-t-on au point de vue objectif trois formes :

1° La forme pédiculée ; l'amygdale, libre d'adhérences dans sa loge, ne tient que par son pédicule ;

Digitized by Google

2° LA FORME PLONGEANTE qui dérive de la précédente : ici la masse principale de l'organe prolabe dans le laryngo-

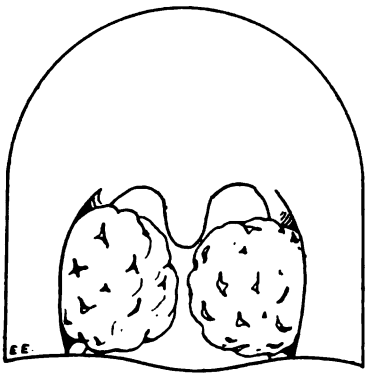

FIG. 56. — Amygdales pédiculées.

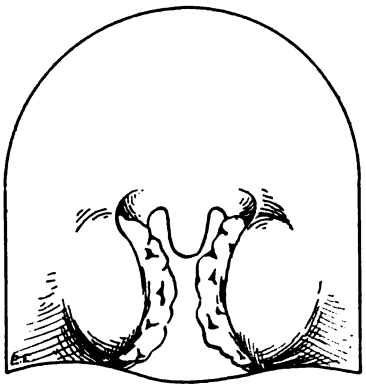

FIG. 57. — Amygdales enchatonnées.

pharynx et ne peut être bien vue que par un abaissement forcé de la langue ;

3° LA FORME ENCHATONNÉE, caractérisée par l'enclavement complet ou incomplet de l'amygdale dans la loge amygdalienne où elle contracte des adhérences, surtout antérieures et postérieures, avec les piliers palatins.

Entre ces trois types existent des formes intermédiaires.

La consistance est molle dans la forme adénoïde, ligneuse dans la forme scléreuse, moyenne dans les formes de transition.

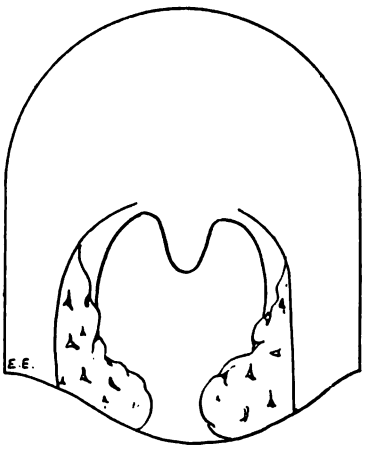

FIG. 58. — Amygdales plongeantes.

Complications. — On peut observer des complications chroniques : du côté de l'appareil respiratoire, des laryngites et des laryngo-trachéites ; du côté de l'appareil auditif du catarrhe tubaire, des bourdonnements

Digitized by Google

et de la surdité, mais ces symptômes sont ici beaucoup plus rares que dans les végétations adénoïdes ; on ne peut les attribuer à l'hypertrophie des amygdales qu'après s'être assuré de l'absence de végétations.

Le catarrhe tubaire est d'ailleurs plus souvent subaigu que chronique et coïncide avec les poussées paroxystiques qui s'accompagnent d'inflammation diffuse de toute la muqueuse pharyngée ; il peut passer à l'état chronique si ces poussées se répètent.

Enfin l'hypertrophie tonsillaire, en raison des poussées fréquentes paroxystiques, expose à toutes les infections gutturales, en particulier à la diphtérie, que j'ai toujours vue plus grave dans ce cas.

Marche. — Cette affection peut s'installer rapidement quand elle est secondaire à des angines spécifiques, lentement quand elle succède à des amygdalites non spécifiques.

Une fois constituée, l'hypertrophie amygdalienne reste stationnaire. Vers la puberté, elle peut subir une régression, mais cette régression est généralement incomplète, il ne faut pas trop compter sur elle.

Pronostic. — Le pronostic de l'hypertrophie considérée en elle-même est bénin, toutefois la maladie expose aux diverses complications que nous avons énumérées ; il y a donc urgence à la traiter.

Diagnostic. — Rien de plus simple que le diagnostic de cette maladie, que les profanes font souvent aussi bien que nous.

Quelques affections peuvent cependant la simuler :

1° L'amygdalite aiguë et surtout subaiguë : la confusion dans ce cas est très grave en raison du traitement différent qui doit être institué.

La rougeur spéciale aux inflammations aiguës et subaiguës et l'état fébrile distinguent nettement l'amygdalite de l'hypertrophie chronique.

En présence d'une amygdalite, sous laquelle on soupçonne

Digitized by Google

une hypertrophie chronique, on institue le traitement de l'état aigu et on attend la résolution de cet état pour juger l'état chronique ;

2° L'amygdalite cryptique dans sa forme hypertrophique se reconnaît à la réplétion des orifices cryptiques par les bouchons caséeux ; mais ici l'erreur n'a aucune conséquence.

3° Le lymphadénome de l'amygdale a pu simuler jusqu'à un certain point la forme adénoïde de l'hypertrophie amygdalienne et donner lieu à une erreur de diagnostic. Mais cette maladie est très rare, comparée surtout à la banalité de l'hypertrophie simple.

L'amygdale se présente sous forme de tumeur grisâtre rappelant celle de la substance cérébrale ; la marche du néoplasme, est rapide et envahissante ; il s'accompagne d'adénopathie précoce et multiple, d'hypertrophie de la rate et de leucocytose ;

4° La tuberculose latente, profonde, non ulcérée de l'amygdale ne peut être reconnue que par l'examen de l'organe enlevé ; l'erreur ne saurait d'ailleurs provoquer aucun préjudice au malade ;

5° L'hypertrophie syphilitique secondaire pouvant être résolutive, surtout sous l'action du traitement spécifique, il y a lieu de la distinguer du type banal de l'hypertrophie ; même en l'absence de syphilides muqueuses, cette lésion peut être souvent reconnue à la couleur violacée, lilas de la muqueuse qui la recouvre.

En dehors de ce signe, on devra s'appuyer sur les autres symptômes de la syphilis secondaire et sur les commémoratifs ;

6° Nous citerons enfin les tumeurs bénignes sessiles, en particulier les adénomes, les myxomes et les papillomes. Ces derniers peuvent, comme dans le cas rapporté par Raoult et Hoche à la Société française de laryngologie (1899), former un véritable chou-fleur polypoïde.

Ces affections sont rares ; elles relèvent d'ailleurs du même traitement que l'hypertrophie.

Digitized by Google

Le diagnostic de l'hypertrophie amygdalienne établi, il est bon de s'assurer, non seulement par la vue, mais aussi par le toucher, de la forme anatomique, et de bien déterminer si on a affaire à la forme adénoïde ou à la forme scléreuse, notion qui doit éclairer la thérapeutique chirurgicale.

Traitement de l'hypertrophie des amygdales palatines

Traitement médical. — Bien que le traitement médical de l'hypertrophie des amygdales soit habituellement considéré comme secondaire, dans la thérapeutique de cette affection, nous lui consacrerons quelques lignes, car il a réellement ses indications.

Indications. — Il est indiqué en effet :

1° Dans la forme très modérée de l'hypertrophie ;

2° En l'absence de symptômes ou de complications commandant l'exérèse ;

3° En cas de contre-indication au traitement chirurgical (hémophylie, tare organique) ;

4° En cas d'hypertrophie récente, succédant à une diphtérie, à une rougeole, à une grippe, à une scarlatine, et capable de se réduire spontanément en deux ou trois mois ; il sert dans ce cas de traitement d'épreuve ;

5° Pendant les poussées paroxystiques, comme traitement d'attente ;

6° Enfin, lorsque le malade ou sa famille, malgré l'indication formelle de l'exérèse, se montrent réfractaires au traitement chirurgical.

Traitement local. — On aura recours localement :

1° Aux antiseptiques, lorsqu'il existe encore un état inflammatoire subaigu ou une poussée paroxystique. Les gargarismes au phéno-salyl à 2 ou 3 pour 1 000 chez les adultes et les enfants qui savent gargariser ; les badigeonnages avec la glycérine mentholée à 1 pour 100 chez les autres ;

Digitized by Google

2° Aux résolutifs et aux astringents contre l'état chronique : gargarisme iodé (10 centigrammes d'iode pour 500), badigeonnages à la glycérine résorcinée saturée ou simplement au jus de citron.

TRAITEMENT GÉNÉRAL. — L'huile de foie de morue et les préparations iodiques, en particulier l'iodure de fer, dirigées contre le tempérament lymphatique, constituent la base du traitement général.

TRAITEMENT THERMAL. — La cure thermale sulfureuse, chlorurée sodique ou arsenicale, est indiquée ; les eaux sulfurées, chlorurées ou sulfurées sodiques fortes de la région pyrénéenne sont incontestablement les plus efficaces ; ce traitement devra être à la fois général (bains, douches, boissons) et local (gargarismes, pulvérisations à la palette ou au tambour, douche à jet au tamis de 34° à 35°, d'une durée variant de 5 à 25 minutes, entr'actes compris). D'après Henri Lajaunie, la douche à jet est particulièrement indiquée, car elle ajoute à son action médicamenteuse une action hydrodynamique qui constitue un véritable massage localisé, assouplit ainsi la muqueuse, active la circulation capillaire et les échanges nutritifs et facilite, par suite, la résolution de l'hyperplasie.

Que peut-on attendre du traitement médical ?

1° La guérison des hypertrophies subaiguës, c'est-à-dire des fausses hypertrophies, trop souvent prises pour les vraies ;

2° L'amélioration simple des hypertrophies chroniques ;

3° La disparition momentanée des poussées paroxystiques et l'amendement provisoire des symptômes ; c'est dans ces résultats, qui ont souvent donné l'illusion de la guérison de l'hypertrophie chronique des amygdales, que réside tout le succès de la cure thermale.

Il est de règle de voir les enfants ainsi traités, améliorés et quasi guéris à la fin de l'automne, être repris comme auparavant pendant la saison hivernale suivante, à la faveur des infections gutturales aiguës ou subaiguës qui trouvent sur

Digitized by Google

une amygdalite chronique latente un terrain favorable à leur évolution.

Il faut alors recourir à la cure thermale pendant plusieurs années ; au bout de ce temps, il arrive souvent que les amygdales régressent, autant par involution physiologique que par action thérapeutique, car l'amygdale, organe essentiellement infantile, subit avec la puberté une régression normale qui transforme l'organe en un moignon inerte. Mais pendant ce long délai, surtout chez l'enfant, l'hypertrophie des amygdales a troublé la fonction respiratoire et vicié la constitution du sujet, arrêté le développement thoracique, altéré l'organe de l'audition et trop souvent favorisé l'éclosion d'infections aiguës à porte d'entrée gutturale; l'amygdale régresse quand tout le mal est fait.

Il ne faut pas perdre de vue, en effet, qu'il importe moins de débarrasser le malade d'une amygdale plus ou moins gênante par son volume que de prévenir les complications vraiment sérieuses de cette affection.

Le traitement chirurgical s'impose donc toutes les fois que le traitement médical est resté impuissant.

Traitement chirurgical. — INDICATIONS. — L'exérèse des amygdales hypertrophiées s'impose dans tous les cas où, après échec du traitement médical, on observe les symptômes suivants :

1° Poussées fréquentes d'amygdalite paroxystique;

2° Amygdalite cryptique hypertrophique contre laquelle la discission est restée insuffisante ;

3° Abcès amygdaliens et péri-amygdaliens à répétition;

4° Troubles auriculaires;

5° Insuffisance respiratoire et arrêt de développement du thorax;

6° Toux réflexe continue ;

7° Accès répétés de spasme glottique;

8° Laryngo-bronchite persistante.

} Ces troubles se manifestant en l'absence de végétations adénoïdes ou n'ayant point cédé à leur ablation.

CONTRE-INDICATIONS. — L'exérèse est contre-indiquée :

Digitized by Google

1° Quand l'hypertrophie très modérée paraît capable de céder à un traitement médical;

2° En l'absence absolue des troubles énumérés aux indications;

3° Chez les hémophiles:

Elle doit être ajournée :

1° Pendant la période menstruelle et pendant les quatre jours qui la précèdent;

2° En cours d'épidémie (grippe, rougeole, scarlatine, diphtérie, érysipèle, coqueluche, etc.).

3° *Au cours d'une poussée inflammatoire aiguë et même subaiguë*; c'est là la contre-indication la plus sérieuse et la plus formelle; c'est pour l'avoir méconnue que des hémorragies graves ont été observées chez l'enfant.

Procédés. — Notre intention n'est pas de décrire les procédés multiples et variés qui ont été proposés pour l'ablation des amygdales; nous insisterons seulement sur ceux qui sont entrés dans la pratique.

La plupart des auteurs qui ont écrit sur cette question ont mis autant de zèle à exalter les avantages et l'innocuité de la méthode qui leur était chère qu'à exagérer les inconvénients et les dangers de celle qui n'avait point leurs faveurs.

Loin de nous engager sur ce terrain de combat, nous nous contenterons seulement, en décrivant chaque procédé, de mettre en relief ses avantages propres et ses inconvénients particuliers; nous verrons ainsi que chacun d'eux peut avoir ses indications précises, que nul ne saurait être érigé en méthode générale et que les méfaits reprochés en bloc à certains d'entre eux sont plutôt imputables à leur application inopportune : tel procédé justifié dans un cas est condamnable dans un autre; c'est l'étude du cas clinique particulier qui doit déterminer le choix de l'instrument et non des considérations théoriques; la méthode *a priori* la plus mauvaise peut avoir son heure d'indication.

Digitized by Google

Deux accidents graves peuvent compliquer l'ablation des amygdales, ce sont l'*hémorragie* et l'*infection*.

Pour le premier de ces accidents, nous renverrons le lecteur au traitement des hémorragies du pharynx (p. 526).

Quant au deuxième, nous pouvons dire qu'il n'y a pas lieu de le craindre si on opère avec asepsie et si on entoure le sujet d'une rigoureuse prophylaxie pendant les quelques

Fig. 59. — Bistouri de de Saint-Germain

jours qui précèdent et les quelques jours qui suivent l'opération.

Bistouri. — L'ablation au bistouri est une méthode fort ancienne, c'est la méthode chirurgicale par excellence. Elle se pratique à l'aide de la pince à griffe spéciale de Saint-Germain, avec laquelle on saisit l'amygdale et on la fait saillir fortement hors de sa loge : puis on sectionne le pédicule à l'aide des bistouris courbes et arrondis du même chirurgien ; un ouvre-bouche est nécessaire quand on opère chez

Fig. 60. — Pince pour l'amygdalotomie de de Saint-Germain.

l'enfant. Cette méthode présente de grands avantages, elle permet de diriger à son gré l'instrument tranchant, d'éviter la blessure des piliers et de faire une exérèse radicale, en résumé d'opérer chirurgicalement.

Elle est bien moins rapide que l'ablation à l'amygdalotome, plus douloureuse et plus brutale ; ce sont là, dira-t-on, de petits désavantages, mais dont il y a lieu de tenir compte chez l'enfant.

Digitized by Google

Enfin le bistouri, quoiqu'en ait dit de Saint-Germain, ne met pas absolument à l'abri des hémorragies, puisque sur soixante-sept cas d'hémorragies relevés par Sallard, sept ont été consécutifs à l'emploi du bistouri (1).

Ciseaux. — Ce procédé, vanté par certains chirurgiens, entre autres par Morestin (2), ne diffère guère du précédent. Il me paraît avoir les mêmes avantages et les mêmes inconvénients, ces derniers plus grands peut-être : on peut, en effet, en disséquant avec la pointe des ciseaux, si mousse soient-ils, intéresser la paroi pharyngée, ce à quoi on est bien moins exposé avec le bistouri de Saint-Germain. Je n'ai employé les ciseaux que deux fois chez l'adulte et pour des cas particuliers et deux fois j'ai eu une hémorragie assez sérieuse fort heureusement arrêtée.

Amygdalotome. — De tous les amygdalotomes, celui de Fahnestock, perfectionné par Mathieu, est le plus parfait.

La facilité avec laquelle il se maniait fit sa vogue, malheureusement trop grande : mis à la portée de toutes les mains

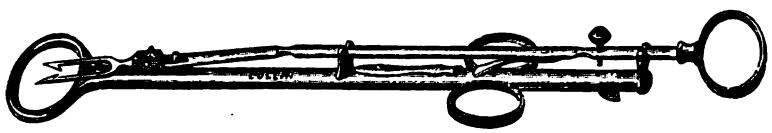

Fig. 61. — Amygdalotome de Mathieu.

il fut bientôt employé à tort et à travers : en un temps où l'examen de la gorge, fait sans éclairage, ne permettait que des diagnostics approximatifs, néoplasmes malins et amygdales enflammées tombèrent à foison sous son tranchant, et les cas d'hémorragies se multiplièrent.

Pouvait-il en être autrement?

Le succès de l'ignipunture aidant, le dernier modèle

(1) Sallard. Hypertr. des amygdales (Bibl. Charcot-Debove).

(2) Morestin. Hypertr. des amygdales. Traité de chirurgie de Le Dentu et Delbet.

Digitized by Google

d'amygdalotome fut menacé un instant d'aller rejoindre ses ancêtres du musée Orfila et de grossir la collection des instruments historiques.

Heureusement, quelques praticiens, aussi peu enclins aux critiques de parti pris qu'aux enthousiasmes exagérés, reconnurent avec raison que les mécomptes de l'amygdalotomie étaient imputables à l'imprudence des opérateurs et non à l'imperfection de l'instrument; l'amygdalotome fut remis en honneur.

Pour ma part, je puis dire que je l'emploie couramment *chez les jeunes enfants*, et que je n'ai qu'à me louer de ses services.

Un aide, faisant face à l'opérateur, maintient les jambes de l'enfant entre ses genoux, appuie le torse du petit patient contre sa poitrine, en lui maintenant les bras avec son bras gauche, et appuie sa main droite sur le front en tenant la tête appliquée contre son épaule gauche.

L'anesthésie générale au bromure d'éthyle n'est indiquée que dans les cas exceptionnels où l'on a affaire à un enfant aussi vigoureux que récalcitrant.

L'anesthésie locale à la cocaïne est vraiment inutile, car la douleur est nulle ou tout au moins instantanée.

L'ouvre-bouche n'est pas nécessaire, car l'abaisse-langue tenu de la main gauche et introduit par surprise, suffit, en comprimant la base de la langue, à maintenir la bouche ouverte.

L'amygdalotome est tenu de la main droite, le pouce dans l'anneau terminal qui commande la fourche, l'index et le médius dans les deux anneaux symétriques.

La manœuvre comprend trois temps, qui se succèdent sans intervalles, et dont l'exécution demande une seconde pour chacun :

1er *temps* : Engagement de l'amygdale dans l'anneau, en appuyant fortement sur la paroi latérale, surtout en arrière de l'organe;

Digitized by Google

2e *temps* : Engagement de la fourche dans le corps de l'amygdale par un coup de pouce;

3e *temps* : Section de l'organe par traction des deux anneaux symétriques.

L'amygdale enlevée est rapidement retirée de la fourche. On opère le côté opposé à moins que l'hémorragie provoquée par la première ablation ne soit trop abondante et n'empêche de bien voir la seconde amygdale; dans ce cas, on attend quelques instants car il est nécessaire de bien voir ce que l'on fait.

Au bout de trois à cinq minutes, le moignon amygdalien ne saigne plus.

L'hémorragie grave par amygdalotomie chez l'enfant est d'une excessive rareté; sur la statistique de Sallard, la plus complète qui ait été publiée, on ne voit figurer à côté de 63 hémorragies chez l'adulte que 4 hémorragies chez l'enfant.

Sur ces 4 cas, un seul dû à Broca fut mortel et il est dit qu'il fut pratiqué en pleine amygdalite et que le sujet était atteint d'anomalie artérielle. Menière évalue à 1 pour 1000 la fréquence de l'hémorragie chez l'enfant; elle est assurément inférieure à ce chiffre; Lennox-Browne, par exemple, dans sa longue pratique, et en opérant plus de 200 cas par an avec l'amygdalotome anglais, pas moins vulnérant que le nôtre, n'a observé que 4 cas d'hémorragie sans gravité. Il est incontestable que la fréquence de l'hémorragie chez l'enfant a été exagérée d'une façon ridicule.

Après l'opération, je fais faire aux jeunes malades qui savent gargariser un gargarisme froid au phéno-salyl ou au thymol, puis je badigeonne les surfaces cruentées avec du stéresol qui recouvre la plaie d'un vernis antiseptique, et je n'y touche plus jusqu'à guérison.

Un gargarisme au phéno-salyl, au saly-thymol ou à la résorcine est renouvelé plusieurs fois par jour et surtout après l'alimentation, qui doit être liquide et semi-liquide pendant les quatre premiers jours environ.

Digitized by Google

Aux enfants trop jeunes pour gargariser, je ne fais rien faire, jugeant que des attouchements pharyngés ou des douches tourmenteraient inutilement une plaie qui marche naturellement vers la cicatrisation.

L'enfant est strictement isolé de tout milieu suspect d'infection jusqu'à cicatrisation complète.

L'ablation à l'amygdalotome présente de sérieux avantages : extrême facilité d'exécution, rapidité (3 secondes mathématiques pour chaque amygdale), indolence absolue, absence de réaction inflammatoire et par suite réduction de la dysphagie post-opératoire à son minimum, rapidité de guérison (8 jours au maximum).

Tous ces avantages la rendent très pratique chez les jeunes enfants au-dessous de 10 ans.

Les inconvénients sont les suivants : 1° danger sérieux d'hémorragie *chez l'adulte* dont les amygdales sont généralement très vasculaires ; 2° impuissance contre les amygdales enchatonnées, et enfin 3° section incomplète dans le cas d'amygdales demi-enchatonnées.

Anse galvanique. — L'ablation à l'anse galvanique ou électro-amygdalotomie a été mise en honneur par Knight en Amérique, par M. Schmidt en Allemagne, par Garel et Moure en France.

Rapidement vulgarisé, ce procédé est devenu, depuis plusieurs années, le plus courant dans les cliniques spéciales, et dans le cabinet des laryngologistes.

On emploie, comme source électrique, soit une batterie de 2 accumulateurs de 3 kilogrammes couplés en tension, surtout commode dans le cabinet, soit une batterie de piles de 2 éléments Boisseau du Rocher, avec liquide au bichromate n'ayant pas encore servi ; cette dernière est plus facile à transporter en ville (Grossard).

On utilise comme manche, soit celui de M. Schmidt, modifié par Martin, soit ceux de Garel, de Kütner ou de Collin qui sont plus légers (fig. 62 et 63).

Digitized by Google

Les tubes du guide-anse doivent être superposés et non juxtaposés de façon à permettre le développement de l'anse galvanique dans le plan vertical et non dans le plan horizontal.

Le fil d'acier doit avoir au moins 4 dixièmes de millimètre de section (Grossard).

Un ampéremètre est inutile, et un rhéostat n'est pas absolument indispensable pour régler le courant.

On s'assure que le courant est suffisant en l'expérimentant à vide sur une anse répondant à celle qui doit être employée

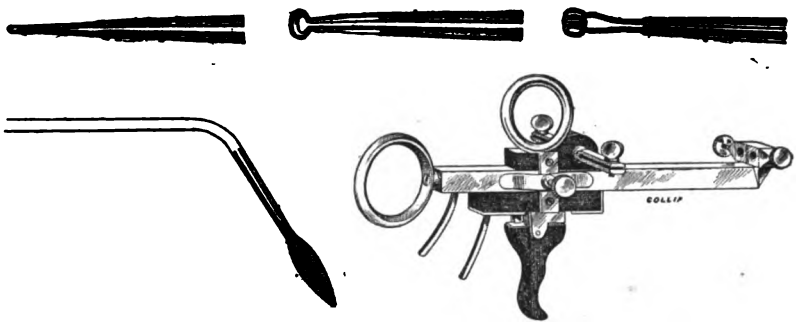

Fig. 62. — Manche galvano-caustique de Kutner et modèles divers de cautères.

et qui sera ensuite sacrifiée, car une anse détrempée par le courant devient inutilisable.

Le courant doit faire rougir très faiblement l'anse complètement développée, la porter au rouge cerise quand elle est à moitié réduite, et au rouge blanc quand elle est à la fin de sa course.

Il est bon, un quart d'heure avant d'opérer, de faire une pulvérisation pharyngée au chlorhydrate de cocaïne à $\frac{1}{20}$ ou bien de badigeonner les piliers à 2 ou 3 reprises avec une solution cocaïno-mentholée forte dans la glycérine.

La base de la langue étant déprimée par l'abaisse-langue, l'amygdale est engagée dans l'anse aussi profondément que possible. Si l'organe ne fait pas une saillie suffisante pour

Digitized by Google

être saisi, après avoir mis l'anse en place on fait une traction sur l'organe avec la pince de Saint-Germain ; on exerce cette traction avec la main gauche pour le côté gauche ; avec la main droite pour le côté droit ; pour ce dernier côté par conséquent il faut manier l'électro-amygdalotome de la main gauche, habitude qui s'acquiert très facilement. Sans utiliser le courant, on tire fortement sur le serre-nœud jusqu'à ce qu'on sente une résistance qui indique que l'anse froide ne peut pas aller plus loin.

Puis, on fait passer le courant *par intermittences* ; l'amygdale cède alors. Il faut savoir que la section se fait d'autant plus facilement que l'anse se réduit ; sa température va en

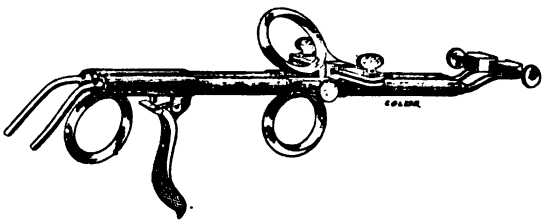

Fig. 63. — Manche galvano-caustique de Collin.

augmentant du commencement à la fin de l'opération et quelquefois le fil peut être volatilisé prématurément ; pour éviter cet ennui, il suffit, au moyen des intermittences, de donner d'autant moins de courant que la section se fait plus facilement.

Dans la plupart des cas, il n'y a pas une goutte de sang versé ; un très léger suintement sanguin s'observe seulement lorsque l'anse, étant portée à une très haute température, la section a été trop rapide.

L'électro-amygdalotomie s'exécute en 15 secondes environ ; elle est, quoiqu'on dise, bien moins rapide que l'ablation à l'amygdalotome ; si on veut la conduire plus vite, on s'expose à volatiliser le fil.

Après l'opération, le sujet éprouve une douleur qui va en

Digitized by Google

augmentant et s'accompagne de dysphagie pendant les deux ou trois jours suivants.

L'eschare blanche formée sur la plaie dès le lendemain est constituée par une vraie fausse membrane fibrineuse, dans laquelle on trouve des staphylocoques et bien d'autres parasites de la cavité pharyngée, qui ont pullulé à la faveur de la phlogose thermique.

Bien que cette angine post-opératoire soit peu grave, il n'en est pas moins vrai que d'elle seule dépend le léger mouvement fébrile qui peut quelquefois durer deux ou trois jours et qu'on a voulu à tort attribuer à la seule réaction nerveuse.

Malgré l'asepsie opératoire, et malgré l'antisepsie pré et post-opératoire la plus rigoureuse, la réaction inflammatoire est inévitable, aussi est-il toujours bon d'en prévenir l'intéressé ou sa famille.

Aux prescriptions hygiéniques et médicamenteuses indiquées après l'amygdalotomie, on ajoutera l'usage de la glace administrée en pastilles pour combattre la dysphagie.

La cicatrisation est complète du 8e au 12e jour.

L'électro-amygdalotomie est une excellente opération ; elle a pour avantage de mettre à l'abri de tout danger d'hémorragie ; l'hémorragie secondaire à la chute de l'eschare, observée quelquefois, est sans gravité ; aussi cette opération est-elle applicable à l'adulte comme à l'enfant.

Son principal inconvénient est d'être inapplicable aux amygdales enchatonnées.

Les amygdales faiblement enchatonnées peuvent toutefois être engagées dans l'anse à l'aide d'une pince à griffe.

Ce procédé, en outre, amène une réaction inflammatoire, une dysphagie très vive et presque toujours un mouvement fébrile.

L'électro-amygdalotome enfin, malgré les perfectionnements qu'il a subis, ne cesse pas d'être un instrument très délicat, très pratique assurément dans une installation de

Digitized by Google

cabinet ou de clinique, et entre les mains de celui qui en fait un usage courant, mais encore infidèle comme instrument de médecine pratique.

Morcelleur. — Le morcellement, préconisé par Ruault, est

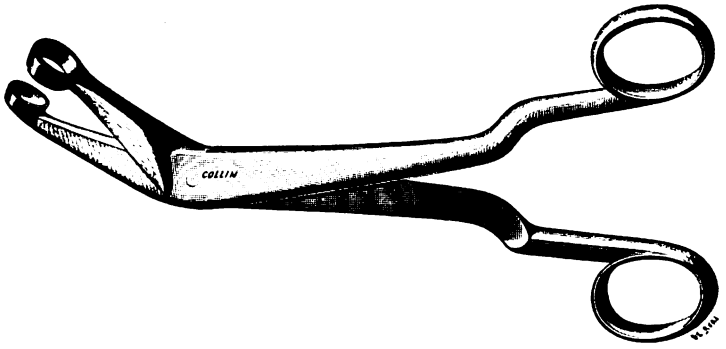

Fig. 64. — Pince à morcellement de Ruault ; Modèle Collin.

devenu depuis quelques années très en vogue chez les spécialistes.

On emploie à cet effet des pinces spéciales dont les mors sont formés d'un cylindre creux emboîtant un cylindre plein,

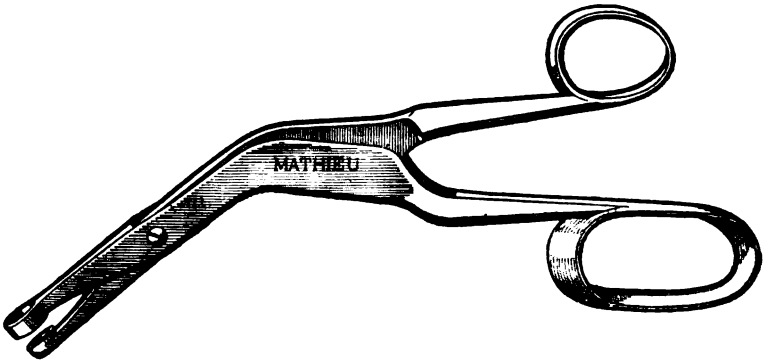

Fig. 65 — Pince à morcellement de Ruault ; Modèle Mathieu.

évidé ou creux ; ni l'un ni l'autre n'est tranchant par son bord ; l'amygdale est sectionnée par emboutissement ; par ce procédé, la section nette des artères est évitée et avec elle l'hémorragie.

Digitized by Google

Les instruments les plus employés sont la pince de Ruault, et la pince à levier de Hartmann.

Divers modèles plus compliqués, tels que la pince de Vacher et celle de Raoult, de Nancy, sont destinés à permettre la prise de l'amygdale dans tous les sens, mais la pince de Ruault, dans une main exercée, suffit à la besogne.

Le morcellement peut se pratiquer en une ou plusieurs séances; en trois ou quatre coups de pince, on peut enlever complètement une amygdale.

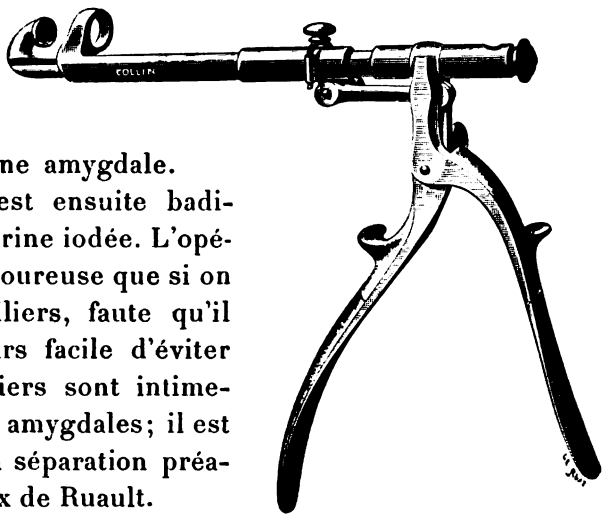

FIG. 66. — Pince à morcellement de Vacher, d'Orléans.

Le moignon est ensuite badigeonné à la glycérine iodée. L'opération n'est douloureuse que si on intéresse les piliers, faute qu'il n'est pas toujours facile d'éviter quand ces derniers sont intimement soudés aux amygdales; il est bon d'en faire la séparation préalable avec la faulx de Ruault.

Cette méthode a l'avantage d'être applicable à tous les cas, aux amygdales enchatonnées, aussi bien qu'aux amygdales libres d'adhérences.

Ne donnant lieu qu'à une hémorragie sans gravité, elle est aussi bien indiquée chez l'adulte que chez l'enfant.

Elle est relativement peu douloureuse et n'est suivie d'aucune réaction.

En résumé, c'est une excellente méthode dont le seul inconvénient est d'être un peu moins expéditive que l'ablation à l'amygdalotome ou à l'anse galvanique.

Ignipuncture. — L'ignipuncture a pour but sinon de détruire, tout au moins de scléroser et de réduire les amygdales hypertrophiées.

Digitized by Google

Elle se pratique, soit au thermocautère qui a l'avantage de faire partie de l'arsenal de tout praticien, soit avec le galvanocautère qui présente celui de pouvoir n'être porté au rouge qu'une fois arrivé au contact de l'amygdale.

Si on a recours au thermocautère, on utilise une pointe fine recourbée ; si on emploie le galvanocautère, on se sert d'une pointe en V dont les deux branches sont très rapprochées et dont on modifie la courbure à son gré.

Le nombre de ponctions à faire dans chaque amygdale est subordonné au degré de l'hypertrophie.

Moure emploie, de préférence, le couteau du thermocautère chez l'adulte, et le couteau galvanique chez l'enfant; il creuse dans l'amygdale deux à quatre sillons transversaux très profonds en faisant disparaître entièrement dans le tissu adénoïde la partie rougie du cautère.

Deux à quatre séances, espacées par des périodes de quinze à vingt jours pour permettre la chute des eschares, sont nécessaires chez l'enfant ; une seule peut suffire chez un adulte courageux.

La durée du traitement, activement conduit chez des malades complaisants, dure de un à deux mois (Quénu) ; il n'est pas rare aussi de le voir durer de six à dix mois (Ingals).

Les soins consécutifs sont les mêmes que ceux de l'électro-amygdalotomie.

Le premier avantage de cette méthode, avantage incontestable, et qui a fait sa vogue auprès des médecins, est de mettre à l'abri de l'hémorragie ; Moure, toutefois, en a rapporté un cas, survenu à la chute de l'eschare et qui dut nécessiter la compression.

Le deuxième est de ne pas porter le nom d'*opération,* cause de son succès auprès des malades timorés.

Les inconvénients sont multiples :

1° L'ignipuncture est peu pratique chez l'enfant, car elle est incontestablement plus brutale que toutes les méthodes

Digitized by Google

d'exérèse de l'organe ; pour être efficaces, en effet, les cautérisations doivent être profondes, et si elles sont profondes elles sont douloureuses.

Sans parler de la vue du thermocautère incandescent qui épouvante les enfants, les séances de cautérisation ou galvanocautère, instrument beaucoup plus discret, ne sont pas renouvelées impunément chez un enfant qui a gardé le souvenir de la première.

Ce sont, chaque fois, des scènes de cris et d'agitation qui peuvent ne pas troubler l'impassibilité d'un médecin enthousiaste de sa méthode, mais qui ne manquent pas d'impressionner les parents de l'enfant; ces derniers ne tardent pas à se décourager et ils abandonnent le traitement avant que l'enfant soit guéri.

Que de fois il m'est arrivé d'être appelé à pratiquer l'amygdalotomie chez des enfants traités ailleurs sans succès pendant des mois par l'ignipuncture et que les parents me conduisaient, me suppliant d'en finir par un procédé plus expéditif ;

2° Un deuxième reproche à faire à cette méthode est la durée du traitement qui a pu quelquefois se prolonger dix mois ;

3° L'ignipuncture, surtout quand elle est énergiquement pratiquée, est suivie d'une vive réaction inflammatoire, d'une véritable angine aiguë, qui se traduit par une dysphagie intense durant trois, quatre ou cinq jours et plus, et par de la fièvre ; l'enfant sort souvent très affaibli de cette épreuve ;

4° L'état inflammatoire prolongé de l'anneau de Waldeyer, entretenu par les séances répétées de cautérisation, met l'enfant d'une façon imprudente en état de réceptivité perpétuelle aux infections gutturales : on a vu ainsi se développer des péri-amygdalites (J. Wright), des otites purulentes (Stucky, Moure) et même de la diphtérie (cas personnel) ;

5° Après l'ignipuncture, on peut voir rechuter partielle-

Digitized by Google

ment l'hypertrophie au bout de quelques mois ou de quelques années ; j'ai dû ainsi reprendre le traitement chez plusieurs adultes qui avaient subi l'ignipuncture en d'autres mains que les miennes plusieurs années auparavant ;

6° Un reproche grave à adresser encore à l'ignipuncture est l'oblitération des cryptes par la sclérose cicatricielle et l'enkystement consécutif des amas caséeux pleins d'agents septiques contenus dans ces cavités ; on observe ainsi à la suite des cautérisations ignées des poussées profondes d'amygdalite cryptique enkystée, pouvant donner lieu à des abcès très douloureux ; j'ai observé aussi des abcès péri-amygdaliens.

C'est ainsi que j'ai vu trois abcès de ce genre se développer en six mois chez une jeune fille, à la suite de séances répétées d'ignipuncture ;

7° Ce n'est pas tout : je reprocherai encore à l'ignipuncture de produire chez l'adulte des cicatrisations vicieuses qui rétractent inégalement les parties mobiles du pharynx, les piliers en particulier ; il en résulte des tiraillements douloureux à l'occasion des mouvements de déglutition, et des pharyngodynies très rebelles ;

8° Ce même processus sclérogène a encore l'inconvénient de faire perdre aux parois pharyngées leur souplesse normale et de nuire ainsi à la fonction vocale chez les chanteurs de profession ;

9° Enfin, le dernier reproche à adresser à l'ignipuncture est l'impossibilité trop fréquente, après son échec, de recourir à l'amygdalotomie en raison des déformations et des adhérences qu'elle entraîne.

Choix du procédé. — Après avoir décrit les différents procédés d'exérèse des amygdales et mis en relief leurs avantages et inconvénients respectifs, il ne nous reste plus qu'à dresser un tableau des indications propres à chacun d'eux.

Ce tableau, résumé des règles que nous observons nous-même dans notre pratique journalière, non à la lettre, mais

Digitized by Google

dans un esprit très large, servira de conclusions à l'exposé qui précède.

1er GROUPE Enfants au-dessous de 8 ans.	Amygdales libres : *Amygdalotome.* Amygdales enchatonnées adhérentes : *Morcelleur.*
2e GROUPE 1° Enfants au-dessus de 8 ans. 2° Adultes.	Amygdales libres : *Anse galvanique, ou morcelleur.* Amygdales demi-enchatonnées : *Morcelleur.* Amygdales complètement enchatonnées et adhérentes : *Bistouri* ou *Ciseaux.*
3e GROUPE 1° Hémophyles ; 2° Sujets n'acceptant pas l'amygdalotomie ; 3° Sujets traités antérieurement par l'ignipuncture et chez lesquels l'exérèse nécessiterait une dissection pénible ou dangereuse ; 4° Cas où le praticien n'est pas familiarisé avec les manœuvres pharyngoscopiques et où il est par suite mal armé contre l'éventualité d'une hémorragie.	*Ignipuncture.*

GRANULATIONS DU PHARYNX

Synonymie : Angine granuleuse (Chomel) ;
Granulations du pharynx (Ruault) ;
Pharyngite folliculaire hypertrophique (Ruault) ;
Angine glanduleuse (Castex, Lavrand).

Définition. — Les amas insulaires de tissu adénoïde disséminés sous forme de granulations ovalaires sur la paroi postérieure du pharynx, surtout évidentes chez l'enfant, sont susceptibles de s'hypertrophier sous l'influence d'un

Digitized by Google

processus chronique au même titre que les amygdales palatines, pharyngée et linguale, parfois parallèlement à ces dernières, parfois aussi isolément.

Cet état clinique constitue donc une seconde localisation de l'adénoïdite chronique.

Anatomie pathologique. — Les modifications histologiques du follicule adénoïde hypertrophié sont analogues à celles de l'hypertrophie amygdalienne et ne présentent rien de bien spécial.

Les granulations sont formées d'un seul follicule ou de plusieurs follicules agglomérés. Après Guéneau de Mussy, Cornil et Ranvier ont démontré que ces granulations étaient constamment traversées par le canal excréteur d'une glande mucipare dont l'orifice venait s'ouvrir à la surface.

Étiologie et pathogénie. — A la faveur d'une angine catarrhale diffuse, aiguë ou subaiguë, grippale, rubéolique, scarlatineuse ou non spécifique, tous les éléments anatomiques de la muqueuse pharyngée se trouvent compromis à un degré presque égal ; mais chez un sujet lymphatique, l'inflammation des follicules adénoïdes particulièrement affectés entre plus difficilement en régression au moment de la résolution de l'angine.

L'hytroperphie de ces éléments survit donc à la disparition des phénomènes aigus ; à chaque poussée nouvelle d'angine diffuse aiguë ou subaiguë, l'hypertrophie s'accentue et l'état chronique ne tarde pas à être constitué.

L'hyperplasie des follicules adénoïdes traduit donc la réaction locale d'un terrain lymphatique éprouvé par une infection gutturale ou plutôt par des infections gutturales successives, tout comme l'hyperplasie des amygdales palatines et pharyngée.

La pharyngite catarrhale chronique que nous étudierons plus loin s'accompagne aussi parfois d'hypertrophie des follicules adénoïdes et cette hypertrophie nulle chez les congestifs, peu marquée chez les sujets à tempérament indiffé-

Digitized by Google

rent, acquiert au contraire de sérieuses proportions chez les lymphatiques; mais sous cette forme, la granulation adénoïde n'est plus qu'une lésion secondaire et non une lésion essentielle comme dans l'affection qui nous occupe en ce moment.

Symptômes. — L'adénoïdite folliculaire s'observe chez l'enfant et chez l'adulte, elle est plus fréquente dans la jeunesse qu'à l'âge mûr et ne s'observe plus dans la vieillesse. Par elle-même elle donne lieu à peu de symptômes et la plupart de ceux dont on l'a accusée relèvent plutôt des lésions concomitantes échappées à l'attention des observateurs qu'à l'hypertrophie des follicules elle-même.

Cela est si vrai que grand nombre de sujets atteints de granulations n'en ont jamais éprouvé le moindre embarras.

Les chanteurs et les orateurs chez lesquels on les observe se plaisent à attribuer souvent à ces granulations l'insuffisance de leurs moyens vocaux qui ne relève à vrai dire chez la plupart d'entre eux que du surmenage vocal ou d'une mauvaise hygiène quand elle ne relève pas de l'insuffisance artistique.

Tous les symptômes attribués aux granulations, pharyngodynie, dysphagie, toux réflexe, raclement, troubles vocaux, poussées pharyngées paroxystiques, troubles auriculaires, etc., ne sont dus qu'aux lésions concomitantes, telles que la pharyngite catarrhale chronique, la rhinite hypertrophique, les végétations adénoïdes, l'amygdalite cryptique, l'hypertrophie de l'amygdale linguale, etc.

Ce qui le prouve, c'est que la destruction des granulations par le cautère ne donne dans la plupart des cas aucun soulagement au moins immédiat.

Cette cautérisation n'a qu'un effet suggestif souvent favorable, il est vrai, sur l'imagination des malades obsédés par leurs granulations.

Signes physiques. — On peut apercevoir sur la paroi postérieure du pharynx de la plupart des enfants quelques gra-

Digitized by Google

nulations de 4 à 6 millimètres de diamètre, ambrées, opalines à surface brillante, hémisphériques ou hemi-ovoïdes à grand axe vertical.

Ces granulations sont des follicules adénoïdes, satellites normaux de l'amygdale pharyngée que beaucoup considèrent à tort comme des formations pathologiques. Ces îlots adénoïdiens, miniatures d'amygdales, sont plus développés et plus apparents chez les enfants lymphatiques que chez les autres ; ils s'hypertrophient rapidement chez eux à l'occasion des infections gutturales spécifiques ou non spécifiques, et entrent difficilement en résolution. Le microbisme latent résultat des résolutions aiguës et subaiguës incomplètes, explique les poussées paroxystiques qui se manifestent au moindre froid et à la suite desquelles l'état de pharyngite folliculaire hypertrophique est constitué.

La paroi postérieure du pharynx est alors mamelonnée de granulations volumineuses, à surface rouge, souvent très confluentes et formant soit des masses framboisées, soit des traînées continues de tissu adénoïde hypertrophié. Quand cet état se présente chez l'adulte, il remonte généralement à l'enfance. Chez lui les granulations tranchent par leur couleur inflammatoire sur le ton pâle de la muqueuse, souvent parcouru de fines arborisations vasculaires. Les traînées formées par les granulations confluentes constituent parfois de véritables bourrelets longitudinaux (pharyngite latérale de Schmidt) adjacents aux piliers postérieurs et représentant de faux piliers adénoïdes, distincts des faux piliers musculo-interstitiels que nous avons décrits dans la pharyngite catarrhale hypertrophique.

Les faux piliers adénoïdes font relief à la surface de la muqueuse (fig. 67), alors que les faux piliers musculo-interstitiels la soulèvent, distinction déjà entrevue par Héryng. Tel est l'aspect présenté par la pharyngite folliculaire hypertrophique typique.

Quand on aperçoit dans l'intervalle des granulations de

Digitized by Google

petits grains translucides ou bien des mucosités adhérentes, c'est qu'il existe simultanément de la pharyngite catarrhale, on a affaire alors à un état mixte, et ce cas est loin d'être le moins fréquent.

Marche. — La marche de l'affection est lente et continue, entrecoupée de poussées paroxystiques plus ou moins fréquentes et qui seules en font la gravité.

Ces poussées paroxystiques en effet ne sont que des poussées d'angine catarrhale diffuse qui après avoir créé l'hypertrophie folliculaire chez les sujets lymphatiques, comme nous l'avons déjà vu, l'entretiennent ensuite et l'exagèrent.

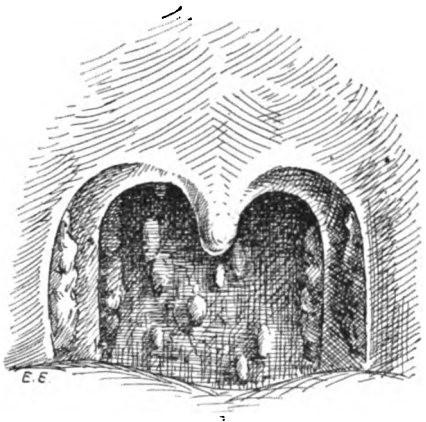

Fig. 67. — Granulations du pharynx.

D'après Ruault l'affection peut durer 10 ans, 20 ans et plus; d'après le même auteur elle disparaît vers 55 ou 60 ans par atrophie des follicules.

Pronostic. — L'hypertrophie des follicules adénoïdes du pharynx ne constitue en elle-même aucune gravité.

Seule l'appréciation des lésions concomitantes dont nous avons parlé plus haut et dont relèvent tous les symptômes mérite d'entrer en ligne de compte dans le pronostic.

Ce pronostic dépend dans la plupart des cas du degré d'intensité des altérations catarrhales simultanées.

Traitement. — Le traitement local médicamenteux est le même que celui des pharyngites catarrhales.

On pourra détruire avec le cautère boutonné ou spiralé les granulations et les faux piliers adénoïdes.

Mais il est bien préférable de les enlever avec la curette annulaire de Ruault.

Digitized by Google

L'huile de foie de morue et l'iodure de fer seront prescrits aux enfants. Les stations chlorurées sodiques : Salies de Béarn et Salies du Salat, et les stations sulfureuses : Enghien, Aix-les-Bains, Luchon, Ax, Cauterets, Bagnères-de-Bigorre seront indiquées.

VÉGÉTATIONS ADÉNOÏDES

Définition. — L'affection communément désignée sous le terme de végétations adénoïdes n'est que l'hypertrophie chronique de l'amygdale pharyngée ; elle constitue donc une simple localisation de l'adénoïdite chronique hypertrophique, au même titre que l'hypertrophie des amygdales palatines, de l'amygdale linguale et des follicules de la paroi pharyngée postérieure.

Je ne reviendrai pas sur la description de l'amygdale pharyngée normale, déjà exposée ; je rappellerai simplement que cette amygdale qui occupe la voûte quadrilatère du naso-pharynx, présente normalement une épaisseur variant entre 4 et 6 millimètres pendant sa période d'activité, c'est-à-dire de 1 an à 14 ans environ.

Au-dessous d'un an, période pendant laquelle l'organe n'a pas atteint normalement son développement complet, on peut dire qu'il y a hypertrophie si l'épaisseur de l'amygdale dépasse 3 millimètres. Il en est de même de 14 à 20 ans, période de régression normale.

A partir de 20 ans, une amygdale pharyngée, même réduite à sa plus simple expression, doit être considérée comme anormale et par conséquent comme une végétation adénoïde.

Dans l'appréciation du degré hypertrophique de l'amygdale pharyngée, il y a donc lieu de tenir grand compte de l'âge ; car, à épaisseur égale, l'organe est normal chez un enfant de 5 ans et hypertrophié chez un sujet de 20 ans.

Digitized by Google

C'est pour n'avoir pas tenu compte des variations physiologiques que les auteurs sont restés si longtemps en désaccord sur ce point.

Historique. — Il faut reconnaître que si la découverte des végétations adénoïdes appartient aux temps modernes, la connaissance de leurs symptômes n'a pas échappé aux anciens observateurs.

D'après Delpeuch, en effet, plus de quatre siècles avant

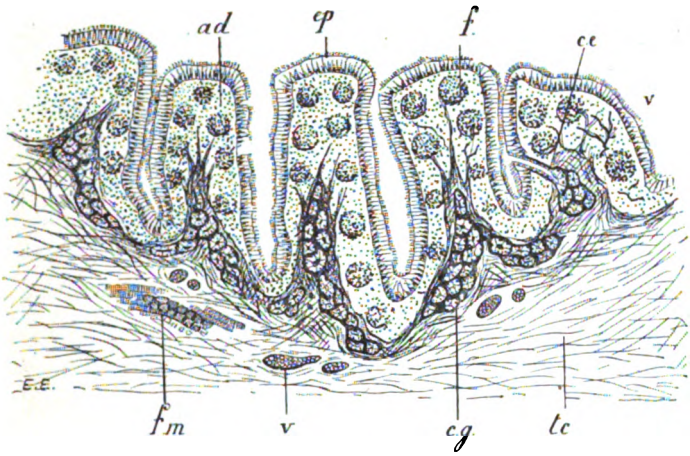

Fig. 68. — Coupe de l'amygdale pharyngée d'un enfant de 5 ans montrant la structure normale du tissu adénoïde.

ad : tissu adénoïde. — *f* : follicules lymphoïdes. — *ep* : épithélium. — *ce* : canal excréteur d'une glande. — *tc* : tissu conjonctif. — *cg* : couche glandulaire. — *v* : vaisseaux. — *fm* : fibres musculaires.

notre ère, Hippocrate lui-même aurait observé le facies adénoïdien (1). Dupuytren, Robert, Vidal de Cassis, Chassaignac, Guersent, Lambron reconnurent et décrivirent très bien les symptômes de la maladie, mais les attribuèrent par erreur à la seule hypertrophie des amygdales palatines, le voile du palais cachant encore à leurs yeux la lésion d'un organe dont ils ne soupçonnaient même pas l'existence.

(1) Hippocrate et le facies adénoïdien. *Presse médicale*, 5 mars 1898.

Digitized by Google

L'hypertrophie de la troisième amygdale fut cependant entrevue par Czermak (1860) Andrew Clarke (1862), Voltolini et Lœwenberg (1865). Mais Meyer de Copenhague eut seul l'honneur d'en donner une description complète et irréprochable, dans une étude basée sur cent deux observations avec examen histologique (1) (1873-1874).

L'étude de cette affection fut ensuite vulgarisée par de nombreux travaux, parmi lesquels nous citerons comme les plus connus en France ceux de Lœwenberg, de Chatellier (*Thèse,* Paris, 1886), de Moure (*Dict. encyclopédique,* article pharynx), de Balme (*Thèse,* Paris, 1888). Lubet-Barbon étudia ensuite les végétations adénoïdes chez les enfants du premier âge (*Revue des maladies de l'enfance,* novembre 1891) et Cuvillier celles de l'adulte (*Thèse,* Paris, 1891).

Parmi les travaux plus récents, nous citerons l'article de Ruault dans le traité de médecine et celui de Castex dans son manuel des maladies du nez, du larynx, et de l'oreille.

Comme particulièrement intéressant au point de vue thérapeutique, nous mentionnerons enfin le chapitre consacré à ce sujet par Lermoyez dans sa Thérapeutique des fosses nasales et enfin le remarquable rapport présenté par Helme en 1886 à la Société française de laryngologie.

Par ces quelques citations, nous n'avons pas la prétention de présenter un historique complet de la question, mais simplement de signaler les ouvrages de vulgarisation qui pourront servir à compléter l'étude nécessairement succincte que nous allons esquisser.

Anatomie pathologique. — La description macroscopique des végétations adénoïdes sera mieux à sa place dans l'étude des caractères objectifs qui sera faite à propos des signes de la maladie; nous nous bornerons ici à décrire les lésions histologiques.

---

(1) *Archiv für Ohrenheilk.* (1873-1874).

Digitized by Google

Ces lésions ont été étudiées en France par Cornil, Chatellier, Luc et Dubief, Cuvillier, Nicolle, Ruault et Gombault, Michel-Dansac.

D'après Brindel, dont les recherches microscopiques plus recentes portent sur 64 observations, voici les lésions qu'on observe :

L'épithélium cylindrique à cils vibratiles qui tapisse la surface de la tumeur et ses invaginations cryptiques se présente dans bon nombre de cas sous 5, 6 et même 10 rangées superposées ; on n'observerait pas de cellules caliciformes dans la moitié des cas. Les cellules des couches superficielles présentent des altérations vacuolaires ; le noyau se colore mal.

Sur un certain nombre de végétations, en particulier les plus volumineuses et celles de l'enfance, l'épithélium serait aplati, pavimenteux à la surface, mais non dans les cryptes ou très rarement.

L'aspect dermo-papillaire pris par la surface muqueuse serait, d'après Brindel, dû au frottement de la végétation sur les parois pharyngées.

Le tissu adénoïde est considérablement hypertrophié ; le réseau fibrillaire qui entoure les follicules et leur est sous-jacent est abondamment infiltré de cellules lymphatiques à gros noyau unique (Ruault).

D'après Brindel, on trouve peu d'éléments glandulaires sécrétant le mucus dans le corps de la masse végétante ; ils paraissent tous rejetés vers le pédicule de la tumeur, ce qui indique bien que l'hypertrophie constituant la végétation est toute superficielle.

Il résulte de ces dispositions que la sécrétion du mucus bactéricide est entravée et que la végétation est de ce fait mise en état de moindre résistance en face des infections secondaires.

Contrairement à ce qu'on pourrait croire, le tissu fibreux serait souvent plus abondant chez l'enfant que chez l'adulte ;

Digitized by Google

il est surtout développé à la base de la végétation. De là ses faisceaux se prolongent vers la surface et s'insinuent entre les follicules, qu'ils parviennent parfois à étouffer.

Ces faisceaux fibreux entourent les vaisseaux dont tout le réseau assez développé est atteint de sclérose périvasculaire. Sur une végétation dont l'ablation avait été suivie d'hémorragie secondaire, Brindel a observé, en outre de la sclérose périvasculaire, de l'endartérite.

Enfin, il existe quelquefois des kystes formés aux dépens des invaginations cryptiques dont les bords se sont soudés à la faveur d'un processus inflammatoire ; ces kystes avaient été signalés depuis longtemps par Ruault.

Brindel a observé de véritables foyers d'amygdalite lacunaire caséeuse enkystée, absolument identiques à ceux qui s'observent sur l'amygdale palatine ; ces foyers contiennent toutes les variétés de microbes qui s'observent à l'état normal sur la muqueuse pharyngée.

C'est par cette voie, d'après Brindel, que le bacille de Koch pourrait envahir l'amygdale pharyngée et constituer la végétation tuberculeuse ; il a, en effet, observé trois fois ces foyers d'amygdalite cryptique sur 7 cas de végétations tuberculeuses.

Étiologie. — L'étiologie des végétations adénoïdes se confond avec celle de l'adénoïdite pharyngée chronique. Ce que nous avons dit de l'hypertrophie des amygdales palatines lui est absolument applicable.

Chatellier a trouvé dans la profondeur de la trame des végétations divers microbes dont aucun n'est spécifique (staphylocoques divers, tétragène, bacille encapsulé, etc.).

On a trouvé depuis, à la surface des végétations *non tuberculeuses,* le bacille de Koch à côté de bien d'autres agents microbiens qui s'observent normalement dans le mucus nasal (Straus). On comprend aisément que le bacille de Koch emprisonné dans les cryptes profondes ait pu donner la tuberculose aux animaux inoculés avec des fragments de végétations

Digitized by Google

simplement bacillifères et non bacillaires (Cornil, Lermoyez, Helme).

Cette erreur expérimentale a pu faire croire un instant que les végétations étaient presque toutes de nature tuberculeuse (Dieulafoy) (Voir tuberculose du pharynx, p. 372).

Les angines aiguës ou subaiguës, non spécifiques ou spécifiques (rougeole, scarlatine, diphtérie, grippe, coqueluche, typhoïde, syphilis secondaire), provoquent l'hypertrophie de l'amygdale pharyngée avec d'autant plus de facilité que le terrain sur lequel elles évoluent est plus lymphatique.

L'hérédité du lymphatisme explique l'hérédité des végétations si souvent observée. Il n'est pas rare de voir plusieurs enfants d'une même famille atteints à un degré plus ou moins grand et de constater aussi chez leurs parents les otorrhées, la surdité et les déformations faciales consécutives aux végétations dont ils souffrent depuis leur enfance.

La fréquence des végétations a été signalée aussi chez les dégénérés; c'est ainsi que Balme les a rencontrées 56 fois sur les 113 arriérés de la colonie de Vaucluse qu'il avait examinés. On sait combien le lymphatisme est fréquent chez les dégénérés et combien, à son défaut, sont fréquentes toutes les tares constitutionnelles qui peuvent favoriser le développement des affections chroniques de la gorge, entre autres les malformations et l'atrésie congénitale des voies respiratoires supérieures (voir page 552).

Les végétations adénoïdes peuvent s'observer depuis les premiers mois de l'enfance jusqu'à l'âge adulte. Gouguenheim a enlevé des végétations chez un sujet de 65 ans; Ruault a vu une fois l'affection évoluer chez une femme de 47 ans; mais la plupart du temps, chez l'adulte, il s'agit de végétations dont le début remonte à l'enfance.

D'après Ruault, c'est de 3 à 6 ans que les végétations sont le plus fréquentes.

Cette affection est essentiellement une maladie de l'en-

Digitized by Google

fance : Meyer l'aurait observée 1 fois sur 1 000 enfants des écoles et Chappel, de New-York, 60 fois sur 2 000.

Symptômes. — Dans la symptomatologie, nous aurons surtout en vue le cas d'un enfant de 3 à 6 ans.

TROUBLES RESPIRATOIRES. — De l'obstruction du naso-pharynx par les végétations adénoïdes résulte l'insuffisance respiratoire nasale : au lieu de respirer par les fosses nasales, voie normale, l'enfant respire uniquement par la bouche. A l'état de veille, cette insuffisance se traduit par de l'essoufflement à l'occasion d'une course précipitée, de l'ascension d'un escalier, d'un effort quelconque. Pendant le sommeil, la bouche reste constamment ouverte pour suppléer l'insuffisance nasale ; on observe un ronflement sonore, le voile vibrant sous le courant inspiratoire et expiratoire.

Ce trouble respiratoire amène rapidement l'anoxhémie ; l'excès d'acide carbonique se traduit par un état sub-asphyxique qui réveille l'enfant en sursaut ; on observe alors un début de cyanose, des sueurs profuses, parfois même du refroidissement des extrémités, symptômes qui éveillent l'attention de l'entourage.

TROUBLES DE LA PHONATION. — Le naso-pharynx et les fosses nasales constituent des caisses de résonnance où viennent se former les consonnes *m* et *n*, et les diphtongues nasales *an, en, in, un, on.* Quand le passage de l'onde vocale dans ces cavités se trouve intercepté par la présence des végétations, ces sons ne peuvent être émis ; il y a alors *stomatolalie,* trouble inverse de la *rhinolalie ouverte,* qui s'observe dans les paralysies du voile et qui est caractérisée au contraire par un excès de résonnance nasale. L'enfant dont le pharynx est obstrué par les végétations remplace les nasales par des labiales ou des dentales, ou bien les supprime. Au lieu de dire : « Maman, je n'ai pas mal à mon nez », il dira : « Baba, je dai pas bal à bo dez » (Balme).

Au lieu de dire : « Enfant charmant », il dira : « Afa chaba » (Castex).

Digitized by Google

Chez les chanteurs, la voix de tête est compromise fortement par les végétations.

TROUBLES SENSORIELS. — L'*odorat* est considérablement amoindri par la suppression de la ventilation nasale indispensable à son fonctionnement.

Le goût est par suite considérablement diminué.

Mais *l'audition* est de toutes les fonctions sensorielles la plus éprouvée. La végétation obture mécaniquement le pavillon tubaire, et compromet d'une façon plus ou moins complète la ventilation tubo-tympanique indispensable au bon fonctionnement de l'appareil auditif. A ce trouble mécanique s'ajoutent par propagation des troubles congestifs et inflammatoires qui peuvent créer de véritables complications auriculaires que nous étudierons plus loin.

La surdité résultant de l'insuffisance d'aération tympanique peut être légère ou très accentuée, intermittente ou permanente.

TROUBLES RÉFLEXES. — Comme troubles de nature réflexe, on peut observer, surtout chez les sujets nerveux :

1° La *toux quinteuse,* souvent nocturne ;

2° Les accès de *laryngite striduleuse,* capables de céder à l'ablation des végétations (Moure, Coupard) ;

3° Les accès de *spasme glottique* (Ruault) ;

4° La *chorée,* les *attaques hystériformes,* l'*incontinence d'urine,* accidents souvent relevés chez les adénoïdiens, mais qui paraissent relever plutôt de la tare nerveuse, si souvent signalée chez ces sujets (Balme), que des végétations proprement dites, capables tout au plus de sonner le réveil de la diathèse névropathique.

A ces symptômes, nous ajouterons :

1° *La céphalée frontale* qui paraît déterminée par les sinusites simplement congestives ou catarrhales qui accompagnent le coryza chronique, complication constante des végétations ;

2° L'état mental spécial désigné sous le terme d'*aprosexie,*

Digitized by Google

caractérisé par une vraie torpeur intellectuelle qui rend l'enfant inapte au travail, en obnubilant son attention et sa mémoire ;

3° Enfin un état général de lassitude extrême, de langueur et d'anémie.

Signes physiques. — FACIES. — L'attitude du malade présente des caractères frappants qui permettent, dans grand

FIG. 69. — Facies adénoïdien.

nombre de cas, de faire le diagnostic à première vue : la bouche est constamment demi-ouverte ; la lèvre supérieure retroussée en accent circonflexe laisse voir les incisives supérieures, l'inférieure est inerte. Les pommettes sont peu saillantes, les joues pendantes, les ailes du nez atrophiées et immobiles, les sillons naso-géniens effacés ; la racine du nez est souvent empâtée, comme œdémateuse ; le front est parfois parcouru de veinules bleuâtres. Le teint est pâle et

Digitized by Google

blafard, la physionomie hébétée, et le regard sans expression.

Si on interroge le jeune adénoïdien pour lui demander son nom et son âge, il ne répond qu'à la deuxième ou à la troisième fois, car il est dur d'oreilles ; et quand il parle, c'est avec cette voix spéciale décrite plus haut. Il s'exprime avec peine, et après les plus courtes phrases, il est obligé de reprendre haleine, tant sa respiration nasale est entravée. Durant ce bref interrogatoire, l'observateur n'a pas eu de peine à soupçonner le mal dont souffre son petit client.

A ces quelques lignes doit se borner à notre avis, la description du facies adénoïdien. Certains observateurs se sont plu à surcharger cette peinture de traits inconstants particuliers au sujet qui servait de types à leur description ; c'est ainsi qu'on a décrit aux adénoïdiens tantôt un nez busqué, tantôt un nez retroussé, admettant nécessairement des formes intermédiaires. A ce compte, les caractères perdent leur netteté, et les traits du masque adénoïdien deviennent confus pour vouloir être trop précis.

Déformations des fosses nasales et des sinus. — Quand les végétations remontent à plusieurs années, on observe des déformations faciales d'ordre atrophique qui ajoutent de nouveaux stigmates au tableau clinique.

Les fosses nasales ne fonctionnant pas, en vertu d'une loi de physiologie générale bien connue, leur squelette s'atrophie ; l'arrêt de développement entraîne l'atrésie de ces voies respiratoires, atrésie augmentée quelquefois par l'incurvation de la cloison nasale qui, ne pouvant se développer librement, est obligée de s'incurver d'un côté.

Les sinus frontaux, sphénoïdaux, ethmoïdaux et maxillaires restent aussi rudimentaires ; l'atrophie des sinus maxillaires rend compte de l'affaissement des pommettes ; celle des sinus frontaux et des cellules ethmoïdales explique l'aplatissement des régions sourcilières et de la racine du nez.

Déformations palatines. — Le diamètre transverse de la

Digitized by Google

voûte palatine se rétrécit ; cette voûte s'élève, et au lieu de rester modérément concave, comme elle doit l'être normalement, elle se creuse comme une nef gothique.

Le bord inférieur du vomer fait quelquefois une légère saillie au fond de la gouttière palatine.

L'os incisif, projeté en avant ainsi que les incisives supérieures qu'il supporte, se traduit extérieurement par le *prognathisme supérieur*.

Quelquefois au contraire, on observe un retrait atrophique du maxillaire supérieur, qui se laisse déborder par le maxillaire inférieur, et donne lieu au *prognathisme inférieur*.

Ataxie et déformations dentaires. — De l'atrophie du maxillaire supérieur résulte pour les dents l'impossibilité de se développer et de se disposer librement ; se trouvant trop à l'étroit, elles sortent du rang, se dévient et chevauchent les unes sur les autres ; si leur croissance est troublée, on peut observer du *microdontisme*.

Déformations thoraciques. — Ces déformations, bien décrites par Dupuytren, Robert, Vidal de Cassis et Lambron, furent attribuées par ces auteurs à l'hypertrophie des amygdales palatines.

Chatellier, Balme, Grancher, Redard et Phocas ont repris cette étude et ont montré qu'elles relevaient en réalité des végétations adénoïdes.

On distingue deux types de déformations :

1° Le type Robert, type à dépression verticale, caractérisé par l'aplatissement latéral du thorax résultant de la diminution de courbure des côtes, avec projection en avant de la partie supérieure du sternum (thorax en carène) ;

2° Le type Lambron, type à dépression horizontale, caractérisé par un rétrécissement circulaire du thorax au niveau des attaches supérieures du diaphragme, comme si la poitrine avait été serrée dans un anneau (thorax en sablier).

D'après Phocas, ces deux types peuvent se combiner et créer un type mixte.

Digitized by Google

Enfin, Redard a souvent noté, en outre de ces déformations, de la scoliose.

PATHOGÉNIE DES DÉFORMATIONS. — Il n'est point douteux que l'obstruction du canal respiratoire nasal par les végétations adénoïdes ou tout autre obstacle mécanique puisse entraver le développement du squelette facial par défaut de fonction, et entraîner les déformations thoraciques par tirage chronique.

Mais la constatation si fréquente, relevée par Balme, de végétations adénoïdes chez les dégénérés a permis de se demander si ces déformations, loin d'être secondaires aux végétations, n'étaient pas primitives, dans quelques cas tout au moins. D'autre part, Phocas, s'appuyant sur l'analogie des déformations thoraciques des adénoïdiens avec celles des rachitiques, a voulu leur attribuer une pathogénie identique.

Il est incontestable que la dégénérescence héréditaire et le rachitisme peuvent reproduire des déformations analogues à celles qui ont été décrites comme caractéristiques des adénoïdiens; mais à notre avis, il est permis dans la plupart des cas de les distinguer de ces déformations soit par quelques traits morphologiques, soit par des différences dans leur répartition; nous étudierons ce point spécial.

DIAGNOSTIC DES DÉFORMATIONS. — Les déformations des adénoïdiens offrent ce caractère essentiel d'*être systématisées à un territoire physiologique déterminé, au squelette respiratoire* ; et j'entends par squelette respiratoire non seulement la cage thoracique, mais l'ensemble de toutes les parties anatomiques, osseuses, cartilagineuses ou fibreuses, qui s'étendent de l'orifice antérieur des fosses nasales aux insertions costales du diaphragme. Les déformations faciales d'origine adénoïdienne se limitent à ce département physiologique, c'est-à-dire aux parois des fosses nasales et aux sinus, à la voûte palatine et à l'arcade dentaire supérieure, sans jamais intéresser ni la boîte crânienne proprement dite, ni le maxillaire inférieur. En effet, l'aplatissement des

Digitized by Google

bosses sourcilières chez l'adénoïdien traduit simplement l'atrophie des sinus frontaux, et non l'arrêt de développement de la boîte crânienne proprement dite ; la déformation est ici extracrânienne, essentiellement faciale.

D'autre part, le prognathisme inférieur relevé souvent chez les adénoïdiens est toujours dû à une déformation du maxillaire supérieur, jamais du maxillaire inférieur; le développement exagéré de ce dernier, au même titre que son atrophie, est en effet toujours *relatif*. Il est naturel que cet os, absolument indépendant du squelette respiratoire, ne participe pas à l'atrophie systématisée de cet appareil.

Les déformations du rachitisme ont des caractères différents : j'entends par ce terme les déformations de la dystrophie osseuse acquise bien connue et bien définie aujourd'hui dans la nosographie, ayant garde de ne point les confondre avec les déformations congénitales des dégénérés, comme des auteurs trop simplistes ont eu le tort de le faire.

La dystrophie osseuse dans le rachitisme, loin d'être systématiquement cantonnée à la charpente des voies respiratoires comme chez l'adénoïdien, est au contraire généralisée, globale : le crâne proprement dit, le maxillaire inférieur, le bassin et les membres portent les stigmates de la maladie aussi bien que le squelette des fosses nasales et le thorax. On a bien admis un rachitisme localisé, mais la plupart des auteurs sont d'accord pour reconnaître que l'observation attentive peut toujours relever en bien d'autres points du squelette, à l'état fruste, chez les sujets appartenant à cette nombreuse catégorie, les stigmates pathognomoniques du rachitisme.

Mais la différence de répartition n'est pas le seul signe qui permette de différencier entre elles les déformations rachitiques et les déformations adénoïdiennes. On observe régulièrement chez le rachitique des déformations spéciales pathognomoniques : crâne natiforme, développement exagéré des bosses pariétales et frontales (ces dernières aplaties

Digitized by Google

chez l'adénoïdien), front olympien, persistance de la fontanelle antérieure, crânio-tabes (Elsässer-Comby); maxillaire inférieur polygonal (Fleischmann); rejet en dehors du bord alvéolaire supérieur, rejet en dedans de l'inférieur; saillie énorme des os malaires (aplatie chez l'adénoïdien), chapelet costal rachitique, bassin aplati ou oblique ovalaire, incurvation des os longs, nouures des attaches; poignet varus et et pied varus, genu varum et genu valgum, autant de signes qui manquent chez l'adénoïdien.

Il est enfin des signes qui permettent aussi de séparer des déformations adénoïdiennes la *dégénéresceuce héréditaire,* si bien connue par les travaux des aliénistes (Morel, Magnan, Féré, etc...).

Les dégénérés héréditaires peuvent présenter toutes les déformations relatées chez les adénoïdiens; mais chez eux, ces déformations sont rarement isolées; il est bien rare qu'à côté d'elles on n'observe pas quelques-uns des stigmates physiques de la dégénérescence: tels sont la macrocéphalie, la microcéphalie, l'acrocéphalie, la plagiocéphalie, la scaphocéphalie, l'asymétrie faciale crânienne, palatine ou thoracique, le bec-delièvre, le bégaîment, la blésité, l'émergence irrégulière de l'artère centrale de la rétine (Magnan); les déformations du pavillon de l'oreille; l'absence d'hélix, l'atrophie ou l'adhérence du lobule; la gynécomastie et le bassin féminin chez l'homme; les anomalies ou retards dans l'évolution des organes génitaux; la syndactylie et le pied-bot; les anomalies des organes internes; la cyanose congénitale, la transposition des viscères; le nanisme. A ces stigmates physiques doivent s'ajouter les stigmates psychiques, et au premier rang la débilité mentale.

Avant donc d'attribuer à la seule présence des végétations adénoïdes les déformations de la face et du squelette, il faudra éliminer le rachitisme et la dégénérescence; il est vrai de dire que quelquefois il faudra tenir compte de l'un ou l'autre de ces deux facteurs, qui peut précéder l'évolution

Digitized by Google

des végétations, et associer à leurs déformations celles qui lui sont propres.

On se trouvera alors en présence de cas complexes; ce sont ces cas précisément qui ont laissé indécise jusqu'à ce jour la distinction pourtant fort précise, au fond, de ces trois ordres de déformations.

On peut voir en effet chez un dégénéré atteint de végétations s'exagérer, sous l'influence de ces dernières, les déformations faciales et congénitales primitives. Les rachitiques à leur tour ne sont pas à l'abri des végétations et peuvent de même présenter une superposition identique de déformations.

Enfin, il n'est pas impossible de voir l'adénoïdien lui-même, condamné à une insuffisance respiratoire prolongée, subir, après de longues années, un véritable état de dystrophie squelettique généralisée.

Wachsmuth n'avait-il pas émis l'idée que le rachitisme résultait d'une intoxication oxy-carbonée chronique sorte d'asphyxie chronique de l'os en voie de développement? Si la théorie de Wachsmuth n'est pas applicable au rachitisme vrai, elle semble au moins donner la raison de la dystrophie osseuse secondaire généralisée des adénoïdiens, forme de pseudo-rachitisme.

Examen local. — La constatation des symptômes que nous avons énumérés suffit pour faire soupçonner l'existence de végétations, mais seul l'examen local permet de l'affirmer.

Rhinoscopie antérieure. — A l'examen rhinoscopique antérieur, on trouve chez un grand nombre d'enfants de la rhinite hypertrophique surtout apparente au niveau du cornet inférieur. La fente étroite qui sépare ce dernier de la cloison est comblée de mucosités opaques et blanchâtres, qui s'étendent souvent en arrière sur toute la longueur du plancher.

Quand on a fait moucher l'enfant, ce qui n'est pas toujours possible lorsque les végétations comblent complètement le

Digitized by Google

naso-pharynx, on peut, si la fosse n'est pas trop étroite, apercevoir quelquefois les végétations. Elles se présentent comme une masse formée de petits mamelons gris rosés sur lesquels les rayons du miroir frontal se réfléchissent sous forme de quelques points brillants.

L'emploi du stylet permet de reconnaître la consistance molle de la tumeur.

Cet examen est singulièrement facilité par l'emploi de la cocaïne qui, en faisant rétracter la muqueuse, augmente la largeur de la fosse nasale.

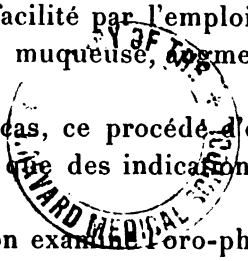

Dans le plus grand nombre des cas, ce procédé d'exploration ne donne malheureusement que des indications très insuffisantes.

Rhinoscopie postérieure. — Si on examine l'oro-pharynx avec l'abaisse-langue on constate quelquefois (1 fois sur 3 d'après Lermoyez) de l'hypertrophie des amygdales palatines, et dans presque tous les cas de l'hypertrophie des follicules adénoïdes de la paroi pharyngée postérieure ; enfin, sur cette même paroi, on voit souvent descendre du naso-pharynx, surtout chez les jeunes enfants, au moment du réflexe pharyngien, des mucosités plus ou moins épaisses et toujours opaques.

Il ne reste plus qu'à pratiquer la rhinoscopie postérieure.

Je n'ai pas à revenir sur la technique de ce procédé, sur lequel je crois avoir suffisamment insisté (voir page 26). Je me permettrai cependant de rappeler qu'il constitue le meilleur procédé d'exploration, bien que le plus difficile à pratiquer; il donne des renseignements d'une précision absolue; il n'est pas praticable dans tous les cas, c'est vrai, mais toutes les fois qu'il est possible, il doit être employé.

C'est à tort qu'on l'a dit inapplicable à l'enfant. A l'exemple de M. Chatellier, à qui j'ai vu manier avec une rare dextérité le miroir rhinoscopique, je me suis attaché, dès le début de mes études dans la spécialité, à tenter avec opiniâtreté et patience ce procédé d'exploration chez l'enfant, et maintes

Digitized by Google

fois j'ai réussi, à partir de l'âge de 4 ans, dans des cas où il paraissait *a priori* absolument impraticable.

La cocaïne, contre-indiquée chez l'enfant qu'elle ne fait qu'indisposer, facilite cet examen chez l'adulte, quand les réflexes pharyngés sont trop gênants.

Au besoin, on recourt au releveur de Mahu ou de Moritz-Schmidt.

La végétation peut être vue tout entière dans le miroir rhinoscopique si celui-ci est assez grand; mais le plus souvent on n'obtient qu'une image partielle; il suffit de varier rapidement les positions du miroir pour avoir une image complète.

Les végétations peuvent se montrer sous deux formes : *massive* ou *disséminée*.

La forme massive est la plus commune; dans ce cas, la masse végétante est limitée à la voûte du pharynx ; elle peut présenter dans son développement tous les degrés que nous réduirons à trois :

1er *degré* : la végétation cache simplement l'éperon vomérien; le bord supérieur arrondi des choanes paraît légèrement tronqué (fig. 70);

2e *degré* : la végétation cache la moitié des choanes, et ne laisse apercevoir que la queue des cornets inférieurs séparés par la moitié inférieure du bord postérieur de la cloison (fig. 71);

3e *degré* : la végétation remplit tout le cavum et sa surface repose sur le voile, masquant complètement les orifices postérieurs des fosses nasales (fig. 72).

Dans la forme disséminée ou diffuse on voit toute la surface muqueuse du naso-pharynx, voûte, parois latérales, et face supérieure du voile, mamelonnée de tissu adénoïde hypertrophié. Le bord externe des choanes est masqué par les végétations latérales (fig. 73).

Lermoyez reproche à la rhinoscopie postérieure de donner une image fausse de la végétation, et par conséquent

Digitized by Google

de nous mal renseigner sur son développement réel, il démontre avec figures à l'appui les causes physiques de cette illusion d'optique; sa remarque est absolument exacte: la rhinoscopie postérieure nous renseigne en effet

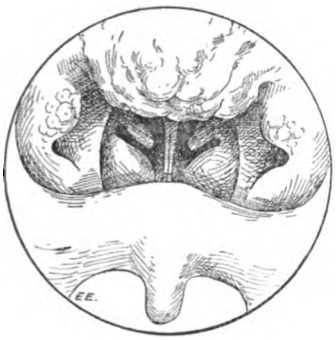

Fig. 70. — Image rhinoscopique postérieure montrant une végétation au 1er degré.

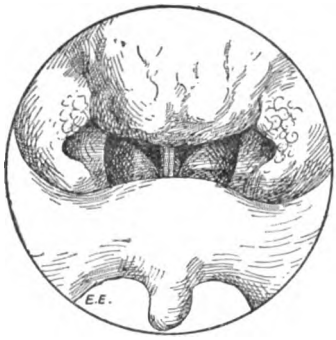

Fig. 71. — Image rhinoscopique postérieure montrant une végétation au 2e degré.

insuffisamment sur l'épaisseur de la végétation; celle-ci, pour employer une expression qui a cours chez les artistes, est vue *en raccourci,* au lieu d'être vue de face, aussi son

Fig. 72. — Image rhinoscopique postérieure montrant une végétation au 3e degré.

Fig. 73. — Image rhinoscopique postérieure montrant des végétations à forme diffuse.

développement rhinoscopique est-il toujours inférieur à son développement réel.

Mais l'erreur prévue est facile à redresser par la pensée: il suffit d'avoir exécuté 2 ou 3 curettages de la voûte, pré-

Digitized by Google

cédés d'une rhinoscopie postérieure consciencieuse, pour être à jamais familiarisé avec cette correction.

Toucher naso-pharyngien. — Le toucher naso-pharyngien complète les renseignements fournis par la rhinoscopie postérieure ; contrairement à l'opinion émise par Lermoyez nous ne croyons pas que ce procédé d'exploration soit indispensable quand les végétations ont été bien vues par la rhinoscopie postérieure ; car généralement il n'y a pas à notre avis de notion plus précise que celle fournie par le miroir. Je n'ai recours à ce procédé que lorsque la rhinoscopie postérieure est impossible, ou a donné, ce qui est bien rare, des renseignements douteux.

J'ai vu des spécialistes d'expérience confondre par le toucher des polypes muqueux des choanes avec des végétations ; la rhinoscopie postérieure ne peut conduire à pareille erreur.

Le toucher naso-pharyngien est incontestablement un excellent procédé d'exploration ; il offre l'avantage sur la rhinoscopie postérieure d'être à la portée de tout le monde, d'être toujours praticable ; il ne faudrait pas croire cependant qu'il soit vraiment si facile.

Introduire l'index dans la cavité naso-pharyngienne et bien juger ce qu'elle présente d'anormal sont deux choses bien différentes : le doigt inexpérimenté prend en effet facilement pour des végétations l'amygdale pharyngée normale qui présente dans les conditions physiologiques chez l'enfant 4 à 6 millimètres d'épaisseur.

L'index doit juger s'il y a ou non hypertrophie de l'amygdale pharyngée ; il doit apprécier le volume et la consistance de la végétation, reconnaître si sa surface est lisse ou lobulée.

La végétation donne habituellement à l'index la sensation d'un paquet de vers.

Le toucher naso-pharyngien permet encore de reconnaître si la queue des cornets inférieurs est hypertrophiée, et si

Digitized by Google

les parois latérales sont couvertes ou non de tissu adénoïde hypertrophié.

L'index sort souvent du naso-pharynx teinté de sang car les végétations très friables se laissent facilement dilacérer au cours de l'exploration.

Chez les enfants du premier âge le toucher est très difficile en raison de l'exiguïté de l'isthme naso-pharyngien ; il est même dangereux, car l'index introduit de force peut produire une déchirure du voile ; à cet âge l'exploration se fait avec la pince qui maniée avec prudence respecte la muqueuse si le naso-pharynx est libre et emporte au contraire les végétations qu'elle peut rencontrer.

Complications. — Les complications des végétations adénoïdes ont une grande importance ; c'est pour elles d'ailleurs que dans le plus grand nombre de cas le médecin est consulté.

C. PHARYNGÉES. — Si les poussées paroxystiques d'angine catarrhale engendrent l'hypertrophie de l'amygdale pharyngée, cette hypertrophie une fois créée prédispose à son tour aux infections aiguës : un cercle vicieux en résulte. L'enfant atteint de végétations est sujet tous les hivers à des angines diffuses ou à des angines localisées, soit à l'amygdale pharyngée soit aux amygdales palatines.

Il est rare aussi que la plupart du temps on ne constate pas un état chronique du pharynx tel que la pharyngite catarrhale chronique.

L'hypertrophie des amygdales palatines, celle de l'amygdale linguale et des follicules adénoïdes de la paroi pharyngée postérieure s'observent dans un tiers des cas et peut-être plus, mais ces états doivent être considérés comme des localisations différentes de la même maladie, c'est-à-dire de l'adénoïdite chronique hypertrophique et non comme des complications.

C. NASALES. — Les végétations prédisposent au coryza aigu et à la rhinite chronique hypertrophique ; cette dernière est à peu près constante.

Digitized by Google

C. LARYNGO-BRONCHIQUES. — Le catarrhe pharyngé aigu ou subaigu se propage facilement au larynx, à la trachée et quelquefois aux bronches ; aussi voit-on chez les adénoïdiens les laryngo-bronchites s'éterniser et résister à tout traitement symptomatique tant que les végétations n'ont pas été enlevées.

C. AURICULAIRES. — Ce sont les plus importantes, les plus graves et les plus fréquentes.

Meyer, ayant observé 130 cas d'otite moyenne sur 175 cas de végétations adénoïdes chez l'enfant, admettait que presque toutes les otites moyennes de l'enfance procédaient des végétations ; Hartmann, de Berlin, évalue la proportion à 74 pour 100.

L'obstruction mécanique des trompes que nous avons déjà signalée comme symptôme ne saurait être considérée comme une complication ; elle constitue le plus simple et le moins grave des troubles auriculaires observés chez l'adénoïdien ; mais le catarrhe propagé de la trompe constitue à vrai dire une réelle complication ; il se traduit par les signes habituels de l'insuffisance de ventilation tubo-tympanique : diminution de l'audition et bourdonnements, dépression de la membrane par raréfaction de l'air dans la caisse et disparition du triangle lumineux.

Toutes ces complications s'évanouissent après l'ablation des végétations, aussi bien chez l'adulte que chez l'enfant.

Mais si les végétations tardent trop à être opérées, le catarrhe tubaire persistant gagne souvent l'oreille moyenne et entraîne une otite sèche qui sera bien plus difficile à guérir ; elle pourra même à la longue entraîner la sclérose de l'oreille moyenne avec ankylose des osselets, état beaucoup plus grave, et en dernier ressort l'irrémédiable sclérose de l'oreille interne.

A côté de ces complications chroniques doivent figurer comme ayant une égale importance les otites moyennes aiguës.

Digitized by Google

On observe l'otite moyenne aiguë congestive, l'otite moyenne aiguë exsudative et l'otite moyenne aiguë purulente.

Ces accidents sont secondaires aux poussées aiguës toujours infectieuses d'adénoïdite pharyngée, spécifiques ou non spécifiques.

On trouve dans l'exsudat fibrineux ou dans le pus de ces otites, les agents infectieux les plus divers ; les plus fréquemment observés sont le pneumocoque, le staphylocoque et le streptocoque.

L'otite moyenne aiguë purulente négligée peut passer à l'état chronique et se transformer en otorrhée qui peut durer toute la vie.

L'auriste observe tous les jours des adultes au masque adénoïdien traînant depuis longues années une otorrhée qui a eu son origine dans des végétations adénoïdes de l'enfance.

Est-il utile de rappeler les graves complications de l'otite moyenne purulente ou chronique, mastoïdite, thrombose des sinus veineux, pyohémie et suppurations cérébrales qui sont trop souvent encore le terme ultime d'une otite mal soignée secondaire à des végétations adénoïdes méconnues.

A toutes ces complications auriculaires nous ajouterons la surdi-mutité adénoïdienne consécutive à la perte prématurée du sens de l'ouïe avant l'éducation du langage articulé.

COMPLICATIONS GANGLIONNAIRES. — Enfin comme dernière complication propre aux végétations adénoïdes nous citerons l'infection des ganglions lymphatiques tributaires du réseau lymphatique naso-pharyngien ; c'est ainsi qu'on observe des adénopathies cervicales consécutives surtout aux poussées aiguës d'adénoïdite.

En raison de leur évolution, parfois très lente, elles ont été prises trop souvent pour des adénopathies tuberculeuses.

Elles peuvent parfois suppurer.

L'adénite aiguë des ganglions rétro-pharyngiens peut se transformer en adéno-phlegmon et créer l'abcès rétro-pharyngien chez les enfants du premier âge.

Digitized by Google

Marche. — L'évolution des végétations adénoïdes est lente ou rapide : elle est lente quand l'hypertrophie se développe sous l'influence de poussées paroxystiques, insidieuses, non spécifiques, qui peuvent passer inaperçues ; dans ce cas, la végétation met deux, trois ou quatre ans à se constituer et les troubles qu'elle entraîne incommodant peu le sujet, l'attention n'est appelée que lorsque la lésion a atteint son complet développement.

L'évolution est au contraire rapide quand l'hypertrophie est secondaire à une infection spécifique, diphtérie, scarlatine, rougeole, grippe, typhoïde, syphilis, etc. ; à la fin de la convalescence de ces maladies, la végétation peut être définitivement constituée.

La marche de la végétation formée est toujours chronique, entrecoupée de poussées paroxystiques et accidentée par les complications diverses que nous avons signalées.

La régression spontanée d'une amygdale pharyngée normale commence à la puberté pour être complète à 18 ou 20 ans, mais toute autre est la régression spontanée d'une végétation adénoïde, amygdale pharyngée hypertrophiée ; elle est beaucoup plus lente et toujours partielle ; elle demande de longues années.

Les végétations que nous observons chez l'adulte remontent presque toujours à l'enfance ; Ruault a pu en enlever une chez un homme de 63 ans et Gougenheim chez un homme de 65 ans.

Quant aux végétations à évolution tardive, je les crois très rares. Ruault en a rapporté un cas observé chez une femme de 47 ans.

Formes cliniques. — La description qui précède s'applique aux sujets de 3 à 15 ans ; à côté de cette forme commune, il y a lieu de décrire deux formes spéciales : les végétations des enfants du premier âge et les végétations de l'adulte qui présentent quelques caractères particuliers.

VÉGÉTATIONS DES ENFANTS DU PREMIER AGE. — En 1891, notre

Digitized by Google

maître Lubet-Barbon a donné de cette forme une description restée classique et à laquelle les auteurs qui ont écrit après lui n'ont rien ajouté de nouveau.

Le symptôme prédominant chez le nourrisson est l'insuffisance respiratoire; on comprendra aisément pourquoi ce trouble chez lui acquiert une telle intensité si on veut bien se reporter aux notions d'anatomie normale que nous avons exposées plus haut. Le diamètre vertical des choanes ainsi que celui du naso-pharynx chez l'enfant du premier âge est très réduit, aussi les choanes sont-elles complètement circulaires, ayant comme hauteur 5 millimètres, à peine de quoi laisser passer une sonde urétrale n° 15. L'hypertrophie la plus légère de l'amygdale pharyngée n'a donc pas de peine à les barricader complètement, surtout quand leur lumière est diminuée par la rhinite concomitante. Le coryza, que les anciens observateurs prenaient pour la maladie elle-même, est constant; il se traduit par un enchifrènement permanent, par un jetage muqueux très épais irritant les narines et par des éternuements.

La respiration est très laborieuse; l'air franchissant avec peine les fosses nasales, pleines de mucosités, produit un râle bruyant qui traduit à distance le tirage nasal; le relèvement des ailes du nez et la lividité de la face feraient croire parfois à l'existence d'une lésion pulmonaire; il faut dire aussi que le trouble de la fonction respiratoire amène de l'emphysème pulmonaire.

Ces petits malades présentent encore une toux réflexe quinteuse, coqueluchoïde.

Enfin, et c'est là un des symptômes les plus inquiétants de la maladie, l'insuffisance nasale entrave l'allaitement; l'enfant, ne pouvant respirer que par la bouche, est obligé de quitter le sein à tout instant pour reprendre haleine; il déglutit de travers et parfois même est pris de vomissements.

La dénutrition par insuffisance alimentaire associée à

Digitized by Google

l'anoxhémie par insuffisance respiratoire, crée une véritable cachexie, connue sous le terme d'*athrepsie adénoïdienne*.

VÉGÉTATIONS CHEZ L'ADULTE. — De tous les symptômes des végétations, l'insuffisance nasale, surtout dominante chez l'enfant du premier âge, est au contraire très effacée chez l'adulte et pour des raisons de même ordre. Le diamètre vertical des choanes est chez lui très développé (voir page 2), aussi la respiration est-elle relativement peu entravée, quel que soit le développement des végétations. Ce sont les troubles auriculaires et les troubles de la phonation qui appellent ici l'attention.

L'adulte atteint de végétations depuis l'enfance présente en outre généralement les déformations caractéristiques de la maladie.

Diagnostic. — L'insuffisance respiratoire nasale, l'enchifrènement accusé par le malade, la stomatolalie, le ronflement nocturne bruyant, l'affaiblissement de l'ouïe et le facies dit adénoïdien chez un sujet de 3 à 15 ans représentent dans leur ensemble un faisceau de signes suffisants pour faire penser à l'existence de végétations adénoïdes.

Mais ce ne sont là que des signes de présomption : la rhinoscopie postérieure ou le toucher naso-pharyngien permettront seuls d'affirmer le diagnostic.

Chez tout sujet, enfant ou adulte, qui accuse soit des troubles d'obstruction nasale, soit des troubles auriculaires, on ne doit jamais manquer d'explorer le naso-pharynx.

Rien n'est plus facile, en somme, que le diagnostic des végétations adénoïdes, car ce diagnostic repose sur des signes absolument positifs.

Le diagnostic différentiel sera fait avec :

1° *L'amygdalite pharyngée aiguë (adénoïdite des auteurs).* — Cette affection a une marche aiguë, fébrile, s'accompagne de coryza et d'angine aiguë ; elle s'installe rapidement en deux ou trois jours et les signes physiques analogues à ceux des végétations acquièrent en un temps très court leur maximum.

Digitized by Google

A l'examen rhinoscopique supérieur, rarement possible, l'amygdale pharyngée est très augmentée de volume, mais sa surface est d'un rouge intense et lisse ; au toucher, elle est rénitente et ferme et non molle comme la végétation chronique ; toutefois la confusion a été souvent faite entre les deux affections. L'expectation en cas de doute permettra de poser un diagnostic sûr, car l'adénoïdite dure 8 jours environ et entre en résolution aubout de ce temps comme une amygdalite palatine ;

2° *L'adéno-phlegmon rétro-pharyngien* peut aussi, par ses signes physiques, rappeler chez l'enfant du premier âge le syndrome adénoïdien, mais ici l'évolution est extrêmement rapide et fébrile, la dyspnée est beaucoup plus intense et les signes fournis par l'examen du pharynx et le toucher sont tout à fait différents (voir page 156) ;

3° *La rhinite hypertrophique chronique*, en dehors des signes fournis par la rhinoscopie antérieure, sera facilement différenciée des végétations à l'aide des signes donnés par la rhinoscopie postérieure et le toucher naso-pharyngien, qui resteront négatifs ; rappelons à ce sujet combien il est nécessaire d'apprendre à différencier par l'index la sensation rénitente fournie par les queues de cornet de celle que donnent les végétations, rappelant au contraire un paquet de vers ;

4° *La sténose congénitale des fosses nasales* et du naso-pharynx se traduit habituellement par des signes externes rappelant le masque adénoïdien ; nous étudierons plus loin (page 552) les caractères qui différencient cette déformation des déformations adénoïdiennes ; il suffira, dans les cas de ce genre, de pratiquer soit la rhinoscopie postérieure, soit le toucher naso-pharyngien pour s'assurer qu'il n'existe pas de végétations ;

5° *Les polypes muqueux ou fibro-muqueux* des choanes, pendant dans le naso-pharynx, peuvent être facilement pris pour des végétations, même au toucher ; la rhinoscopie seule peut permettre de les bien distinguer des végétations dont

Digitized by Google

ils se différencient par une surface lisse et une teinte grise translucide. Les kystes du naso-pharynx présentent des signes analogues; il est vrai que l'erreur de diagnostic ne peut avoir ici aucune conséquence bien fâcheuse, car le traitement est le même dans les deux cas;

6° *Le fibrome naso-pharyngien des adolescents* se présente sous la forme d'une tumeur à surface unie et de couleur rouge et non tomenteuse, gris rosé, comme celle des végétations; de plus, et c'est là son signe différentiel le plus important, le fibrome présente au toucher une dureté ligneuse souvent chondroïde et une surface très lisse; rappelons aussi que le fibrome est aussi rare que les végétations sont fréquentes;

7° *Le sarcome naso-pharyngien,* dans sa forme banale peut se traduire par les mêmes signes que le fibrome; mais quelquefois, au contraire, il peut être végétant et ressembler fort aux végétations adénoïdes, comme nous en avons observé un cas chez un enfant de 10 ans (voir fig. 123). Son évolution, toutefois, est autrement accélérée que celle des végétations: la tumeur s'étend rapidement et devient envahissante, créant des douleurs locales et une dysphagie qui ne s'observent jamais dans les végétations.

En cas de doute, l'examen histologique d'un fragment de végétation enlevé à la pince permettrait de préciser le diagnostic;

8° *L'épithéliome ne s'observe que chez l'adulte* et rarement avant 45 ans, c'est-à-dire à un âge où les végétations adénoïdes deviennent rares.

La rhinoscopie postérieure permet de reconnaître une tumeur rapidement ulcéreuse à surface fongueuse, recouverte d'un exsudat fétide, ichoreux et sanieux.

On ne tarde pas à observer des adénopathies;

9° Le diagnostic des *Végétations adénoïdes tuberculeuses* ne se fait guère que par le microscope, après l'ablation (voir tuberculose).

Digitized by Google

Traitement

Prophylaxie. — La prophylaxie des végétations adénoïdes doit se borner à traiter avec un soin spécial les affections catarrhales aiguës et subaiguës des voies respiratoires supérieures chez les enfants lymphatiques particulièrement prédisposés à l'hypertrophie du tissu adénoïde.

Au cours du coryza, des angines non spécifiques, et des angines spécifiques (scarlatine, rougeole, diphtérie, etc.), il sera bon de prescrire l'usage de pommades nasales et de gargarismes antiseptiques. Quelquefois dans les adénoïdites aiguës prolongées de l'amygdale pharyngée, avec hypersécrétion, on pourra recourir, mais sans abus, aux douches nasales antiseptiques (résorcine à 1 pour 100, lysol à 1 ou 5 pour 1000, etc.)

Ce traitement pourra quelquefois prévenir le processus hypertrophique.

Impuissance du traitement médical. — Il n'y a pas de traitement médical des végétations bien constituées ; en effet, les végétations réductibles par un traitement médical local ou général ne sont pas à proprement parler des végétations ; les prétendues guérisons se rapportent à des cas d'adénoïdite aiguë ou subaiguë ayant reproduit un instant le syndrome adénoïdien.

Lermoyez raconte que les plus grosses végétations opérées par lui avaient été soumises pendant des mois aux badigeonnages résorcinés ; Brindel, de son côté, n'a pas eu de peine à démontrer l'absolue inefficacité de ce traitement en publiant l'examen microscopique d'une végétation dont l'ablation avait été faite après badigeonnages résorcinés : la trame de la tumeur ne présentait pas trace de ce processus sclérogène atrophique que la résorcine prétendait provoquer.

Le traitement général n'a pas plus d'efficacité que le traitement local.

Il en est de même du traitement thermal et du traitement

Digitized by Google

marin qui agissent seulement sur les poussées paroxystiques, et donnent pendant la saison d'été une simple amélioration suivie de rechute, l'hiver suivant.

Le traitement médical ne devient réellement efficace qu'après le traitement chirurgical.

Indications du traitement chirurgical. — L'ablation chirurgicale est le seul traitement vraiment rationnel.

Il va sans dire que ce traitement est seulement justifié lorsqu'il est bien démontré qu'il s'agit d'hypertrophie chronique de l'amygdale pharyngée, et non d'hypertrophie aiguë ou subaiguë.

En cas d'hésitation, le traitement médical local de l'adénoïdite lève tous les doutes, après une expectation de quelques semaines.

Ce sont les symptômes et les complications des végétations qui dictent les indications de l'exérèse.

Elle est urgente :

CHEZ LE NOUVEAU-NÉ :

1° Quand l'allaitement est entravé ;

2° Quand l'anxiété respiratoire est manifeste.

CHEZ L'ENFANT, quand il y a :

1° Insuffisance respiratoire nasale ;

2° Troubles auriculaires divers : surdité par simple obstruction tubaire ; otite moyenne aiguë purulente, prolongée ; poussées fréquentes d'otite moyenne aiguë exsudative, ou simplement congestive ;

3° Otorrhée, surdi-mutité, troubles de l'émission vocale (rhinolalie fermée) ;

4° Troubles réflexes (spasme glottique nocturne, laryngite striduleuse, toux coqueluchoïde d'origine pharyngée, céphalée) ;

5° Laryngo-trachéites et laryngo-bronchites aiguës ou subaiguës, à répétition ;

6° Troubles généraux : anoxhémie adénoïdienne, arrêt de développement du squelette facial et thoracique.

Digitized by Google

Chez l'adulte : Les indications sont les mêmes que chez l'enfant, toutefois ici, elles sont rarement posées par les troubles réflexes ; il en est de même des troubles généraux, plus souvent remplacés par les déformations atrophiques irréparables de la face, et du thorax ; l'insuffisance nasale plus facilement supportée, est aussi, plus rarement que chez l'enfant, une indication de l'ablation, cependant cette indication se pose quelquefois.

Les indications les plus spéciales à l'adulte sont donc :

1° Les troubles auriculaires qui tiennent le premier rang comme chez l'enfant ;

2° Les troubles de l'émission de la voix chantée ;

3° Le catarrhe naso-pharyngien chronique, accompagné de paresthésie gutturale, ou de laryngo-trachéite chronique.

En outre des indications précédentes, chez un enfant porteur de végétations volumineuses, sans symptômes apparents, cas bien rare, l'ablation, sans être vraiment urgente, est toutefois justifiée, et pour des raisons purement prophylactiques ; « car il vaut mieux, dit Lermoyez, prévenir les complications qu'avoir à les guérir. »

Contre-indications. — L'intervention chirurgicale est contre-indiquée :

1° Quand l'hypertrophie très légère ne s'accompagne d'aucun symptôme ;

2° Chez les hémophyles ;

3° Chez les sujets, enfants ou adultes, atteints d'une tare constitutionnelle, tuberculose pulmonaire, cardiopathie, albuminurie, diabète, etc.

Elle doit être ajournée :

1° Quand il existe une poussée aiguë d'adénoïdite ;

2° Quand il y a coexistence d'otite aiguë ou simplement de douleurs d'oreilles faisant pressentir cette dernière ;

3° En cours d'épidémie (rougeole, scarlatine, érysipèle, diphtérie, grippe, etc.).

Digitized by Google

Anesthésie. — D'accord avec le plus grand nombre des praticiens nous reconnaissons :

1° Que l'anesthésie est inutile chez les enfants au-dessous de deux ans, très facile à maintenir ;

2° Que l'anesthésie générale est indispensable chez l'enfant de 2 à 15 ans, pour faire sans brutalité un curettage complet ;

3° Que l'anesthésie locale à la cocaïne est suffisante au-dessus de 15 ans.

Ablation chez les enfants de 2 à 15 ans. — ANESTHÉSIE GÉNÉRALE AU BROMURE D'ÉTHYLE. — Bien que le bromure d'éthyle ne soit pas moins toxique que le chloroforme, nous le considérons en la circonstance moins dangereux et plus commode que ce dernier ; nous lui reconnaissons comme avantages :

1° D'avoir une action prompte et fugace suffisante pour une opération aussi courte que l'ablation des végétations (Lermoyez) ; la plupart des enfants peuvent même après l'opération regagner à pied leur domicile ;

2° De n'avoir qu'une phase d'excitation pour ainsi dire inappréciable, n'exposant pas par conséquent au laryngo-réflexe, et à la syncope initiale (Lermoyez) ;

3° De constituer, employé suivant certaines règles, plutôt un analgésique qu'un anesthésique ; son action sur le cerveau étant immédiate et presque foudroyante, son action sur la moelle étant au contraire tardive (Helme). En effet, pendant la première phase de son action, au cours de laquelle on opère, il y a plutôt apsychie qu'anesthésie (Texier) ;

4° D'autoriser, en raison de la congestion céphalique qu'il provoque, à opérer l'enfant dans la position assise, et de faciliter ainsi l'éclairage de la gorge, ce qui permet d'opérer avec rapidité et dextérité ; l'intervention n'est plus qu'un simple tour de main ;

5° De respecter les réflexes pharyngiens et de prévenir ainsi l'entrée du sang dans les voies respiratoires (Lermoyez).

Digitized by Google

Ces propriétés du bromure d'éthyle sont démontrées par l'expérience clinique (Calmette, Lubet-Barbon et Martin, Lermoyez, Helme, Sarremone, etc.) et par l'expérimentation physiologique (Dastre).

Le chloroforme, au contraire, en présentant tous les inconvénients du bromure d'éthyle, ne présente aucun des avantages précités.

Le bromure d'éthyle (C^2H^5Br), découvert en 1828 par Sérullas, ne doit pas être confondu avec le bromure d'éthylène ($C^2H^4Br^2$), produit très toxique.

Un bon bromure d'éthyle propre à l'anesthésie doit être absolument volatil, incolore, d'odeur éthérée, et non alliacée, ce qui indique la présence d'hydrogène phosphoré.

Le bromure d'éthyle anesthésique obtenu par l'action de l'acide sulfurique pur sur l'alcool éthylique, en présence du bromure de potassium, doit être rectifié par distillation sur l'huile d'amandes douces.

Il doit être conservé dans une ampoule colorée, scellé à la lampe, et maintenu à l'abri de la lumière.

Administration. — L'enfant doit être à jeun; les vêtements seront desserrés; et si l'enfant porte un corset, il sera délassé ou mieux enlevé.

Nous indiquerons, comme meilleur mode d'administration, la méthode suivie par nos maîtres, Lubet-Barbon et Martin, et bien décrite par Sarremone.

L'enfant étant assis, l'aide qui doit donner le bromure se place derrière lui, encadrant la tête dans son bras gauche, et maintenant dans la main correspondante un petit masque de flanelle; au fond de ce dernier, j'ai l'habitude de placer une légère couche de ouate hydrophile qui contient avantageusement le bromure utilisé, et permet de mieux juger la quantité dépensée.

Après avoir fait sentir deux ou trois gouttes au patient, pour éviter de le surprendre désagréablement, on administre d'emblée une dose massive : 5 à 10 grammes. Chez l'adulte,

Digitized by Google

il convient de donner 10 à 20 grammes (Lermoyez). Le bromure d'éthyle en effet ne doit pas être donné goute à goutte comme le chloroforme; en procédant ainsi, on aurait toutes les chances d'asphyxier son malade sans jamais parvenir à l'endormir (Sarremone).

Fig. 74. — Masque pour administrer le bromure d'éthyle.

Le patient est habituellement sidéré en moins d'une minute, les conjonctives s'injectent, la face devient vultueuse, les pupilles se dilatent, les muscles entrent en contraction, particulièrement ceux de la nuque qui raidissent la tête sur le tronc, ceux du thorax qui provoquent l'apnée, et les masticateurs, qui donnent de la contracture des mâchoires; mais cette phase de contracture est habituellement très courte; elle est suivie, au bout de 20 à 40 secondes, d'une phase de résolution : la respiration se rétablit et devient régulière, la tête fléchit par résolution des muscles de la nuque, et les mâchoires se laissent écarter.

C'est le moment d'opérer, sans perdre une seconde, avec célérité, mais toutefois sans précipitation.

Le point délicat dans l'anesthésie au bromure d'éthyle est de saisir exactement l'instant pour opérer; cet instant est marqué par un phénomène physiologique très facile à constater par l'aide qui administre le bromure, c'est la résolution complète des muscles de la nuque [signe de Sarremone].

Le masque est prestement enlevé et l'aide saisit la tête du patient par les deux tempes de façon à la mettre en extension, et à bien placer le pharynx face au jour. L'opérateur tenant l'abaisse-langue de la main gauche, l'introduit jusqu'au fond de la gorge de façon à provoquer le réflexe nauseux qui n'est pas aboli par l'anesthésie bromethylique, et à faire ouvrir la bouche toute grande.

Fréquemment, la contracture des mâchoires persiste :

Digitized by Google

dans ce cas on écarte ces dernières au moyen de l'ouvre-bouche rétro-molaire de Legroux qu'on dépose sitôt que l'abaisse-langue a pu être engagé jusqu'au fond du pharynx.

Mais quelquefois le trismus est irréductible. Certains l'attribuent à une administration trop prolongée du bromure.

J'ai quelque hésitation pour ma part à admettre cette interprétation, ayant remarqué d'une part que le trismus pouvait atteindre son maximum d'intensité dès le début de la nacrose, et d'autre part, qu'il suffisait de donner une nouvelle dose de bromure pour le voir cesser ; la nervosité excessive du sujet m'a paru être l'unique cause de cette complication.

Pour combattre, donc, cette contracture, quand l'ouvre-bouche de Legroux éprouve une certaine difficulté à la vaincre, si elle est le seul phénomène anormal, je pousse plus loin l'anesthésie, et j'obtiens constamment la résolution des muscles de la mâchoire.

Mais s'il y a cyanose et apnée, il faut ouvrir la bouche *quand même* et si cette manœuvre ne suffit pas pour voir se régulariser la respiration, il faut exercer une traction avec la pince à langue.

On a proposé pour prévenir la contracture des mâchoires l'emploi du bromure d'éthyle, mitigé par 1/10e d'éther sulfurique ; je n'ai peut-être pas eu de chance, mais je dois avouer que les deux plus beaux cas de contracture que j'ai observés ont été obtenus avec l'emploi de ce mélange ; aussi suis-je revenu depuis longtemps déjà au bromure d'éthyle pur.

L'anesthésie bromélhylique dure à peine une ou deux minutes, juste le temps nécessaire pour opérer.

Le réveil est brusque, ou tout au moins très rapide ; il est calme chez un grand nombre d'enfants ; chez quelques autres plus nerveux, il s'accompagne d'une légère dépression mentale avec anxiété et pleurs ; on peut observer quelquefois une légère ivresse, une douleur de tête, un certain malaise,

Digitized by Google

parfois même quelques vomissements. L'enfant n'a aucun souvenir de l'opération qu'il a subie, car l'apsychie a été bien complète; quelques-uns cependant croient avoir tout vu et tout entendu, mais sans souffrir, ce qui a fait admettre que le bromure d'éthyle pouvait agir simplement comme analgésique en respectant la conscience; il y a là, croyons-nous, une erreur d'interprétation : le sujet qui dit se souvenir de l'opération raconte tout simplement un cauchemar; il a rêvé son opération, comme il aurait rêvé autre chose, ce qui le prouve, ce sont les détails fantastiques qui accompagnent son récit et qui dévoilent bien la nature hallucinatoire de son souvenir.

Un grand nombre d'enfants sont très peu influencés par le bromure d'éthyle, à tel point qu'ils peuvent regagner à pied leur domicile.

Pendant un ou deux jours l'haleine peut présenter une odeur alliacée qui traduit l'élimination lente du bromure par la surface pulmonaire.

Accidents de la narcose bromét hylique. — Tout anesthésique est toxique, il n'y a donc pas lieu de s'étonner que le bromure d'éthyle, comme tous les autres anesthésiques, compte quelques cas mortels, mais ces cas malheureux sont extrêmement rares, et paraissent tous imputables à des fautes commises.

Voici les règles dont Lermoyez conseille de ne point s'écarter, si on veut se mettre en garde contre ces accidents :

« 1° Ne pas confondre bromure d'éthylène et bromure d'éthyle;

2° Employer du bromure d'éthyle pur et fraîchement préparé;

3° Administrer le bromure d'éthyle en masse et non à doses faibles et continues;

4° Ne pas prolonger son administration au delà d'une minute;

5° Ne faire, au plus, que deux reprises. »

Digitized by Google

CONTRE-INDICATIONS. — Les contre-indications du bromure d'éthyle sont exactement les mêmes que celles du chloroforme ; elles sont trop connues pour qu'il soit utile d'y insister.

Il faut avant tout s'assurer toujours de l'intégrité du cœur.



FIG. 75. — Pince de Chatellier.

Manuel opératoire. — 1° CHEZ L'ENFANT AU-DESSOUS DE 2 ANS. — Nous avons déjà dit que l'anesthésie à cet âge n'était pas nécessaire.

Il est absolument inutile de faire un lavage des fosses nasales et du naso-pharynx avant l'opération ; ce n'est pas avec des seringues et des arrosages médicamenteux que s'obtient la véritable antisepsie, mais avec des mains et des instruments aseptiques ; on ne peut avoir la prétention, par un lavage, de chasser de la dernière crypte de l'amygdale pharyngée le dernier microbe qu'elle peut récéler, tandis qu'on peut prétendre à introduire dans le pharynx un instrument rigoureusement stérilisé.



FIG. 76. — Pince de A. Martin pour enfants du premier âge.

Les cas d'infection observés à la suite de l'opération sont certainement d'origine exogène quand on n'opère pas sur un

Digitized by Google

pharynx déjà atteint d'angine; en me conformant à la ligne de conduite que je défends, je n'ai jamais observé le moindre accident d'infection locale ou générale.

A cet âge la méthode la plus employée est l'ablation à la pince; on peut utiliser à cet effet les pinces de Lövenberg, de Ruault ou de Chatellier (fig. 75).

Chez les enfants âgés de moins d'un an, on est obligé de recourir à un modèle de pinces très petit; celui de Martin (fig. 76) nous paraît fort commode.

L'usage de la pince a prévalu chez le jeune enfant en rai-

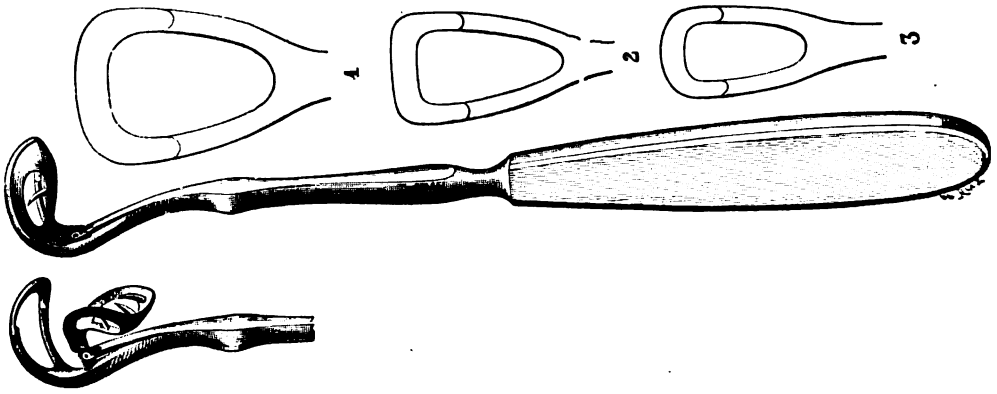

Fig. 77. — Adénotome à panier de Moure.

son de la sécurité qu'on a avec cet instrument de ne laisser dans la gorge aucun fragment de végétation capable de s'engager dans le larynx. Moure emploie un adénotome spécial à griffe (fig. 77), qui emporte avec lui la végétation, et donne la même sécurité; ce dernier instrument est vraiment très recommandable.

2° Chez l'enfant de 2 a 15 ans. — Au-dessus de 6 ans, l'enfant est assis sur une chaise, face au jour et face à l'opérateur; de 2 à 6 ans il faut le faire asseoir sur les genoux d'un aide dans la position déjà indiquée pour l'examen de la gorge chez l'enfant (fig. 78). Le jeune patient étant anesthésié, l'aide qui a donné le bromure lui fixe la tête, face au

Digitized by Google

jour, soit droite, soit en légère extension de façon que la lumière inonde son pharynx, et la maintient par ses deux mains appliquées sur les tempes, en évitant de gêner les mouvements du maxillaire inférieur.

Le chirurgien placé face à l'enfant est prêt à opérer.

L'écarteur de Legroux, tenu de la main droite et placé dans

Fig. 78. — Position de l'enfant pour l'ablation des végétations.

l'espace rétro-molaire gauche, abaisse le maxillaire inférieur. L'abaisse-langue tenu de la main gauche est porté jusqu'au fond du pharynx de façon à provoquer le réflexe pharyngien qui va augmenter la béance de la bouche.

La main droite qui a abandonné l'ouvre-bouche saisit l'adénotome ; le plus en vogue est celui de Moritz-Schmidt (fig. 80).

Les auteurs sont partagés sur la manière dont on doit tenir cet instrument.

Digitized by Google

Lermoyez conseille de le tenir à pleine main, comme un couteau à découper.

J'ai le regret de ne point partager l'opinion de notre éminent confrère ; cette façon de tenir l'instrument met, il est vrai, plus de force dans la main, mais est-il bien utile de déployer une grande vigueur dans cette opération ?

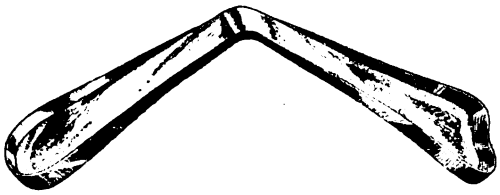

Fig. 79. — Abaisse-langue creux de Vacher permettant de recueillir les végétations au moment de leur chute.

Je suis persuadé du contraire, l'expérience de mes maîtres A. Martin et Lubet-Barbon et la mienne, m'ont conduit à reconnaître que l'ablation des végétations réclamait plus de dextérité que de force : or si l'excès de force n'est jamais gênant, le manque de dextérité est toujours nuisible, et je prétends qu'avec l'adénotome, tenu comme un couteau, la main n'a jamais l'aisance, la mobilité et l'agilité qu'elle est capable de déployer en tenant l'instrument comme une plume à écrire.

Dans la position conseillée par Lermoyez le mouvement est

Fig. 80. — Adénotome de Moritz-Schmidt.

commandé par le coude et par l'épaule ; la main, contracturée et fixée à l'instrument comme un étau, n'a qu'un rôle servile ; dans celle qui a nos préférences au contraire, on opère presque exclusivement avec le poignet et avec les doigts, il en résulte que la main commande seule le mouvement et sent bien ce qu'elle fait, le sens du toucher se trouvant pour ainsi dire transporté jusqu'à l'extrémité active de l'instrument comme à l'extrémité d'un stylet explorateur.

La main assiste ainsi à toutes les phases de l'opération,

Digitized by Google

adaptant par des mouvements complexes dont elle est seule capable la position de l'instrument aux courbures anatomiques; on opère en un mot plus artistiquement.

L'adénotome est introduit dans le pharynx: l'anneau couché de côté sur l'abaisse-langue est d'abord glissé derrière le voile jusqu'à la paroi postérieure du pharynx; puis faisant exécuter au manche une rotation de 90°, on ramène dans la verticale le grand diamètre de l'anneau qui disparaît complètement derrière le voile (1er temps). On exerce sur ce dernier

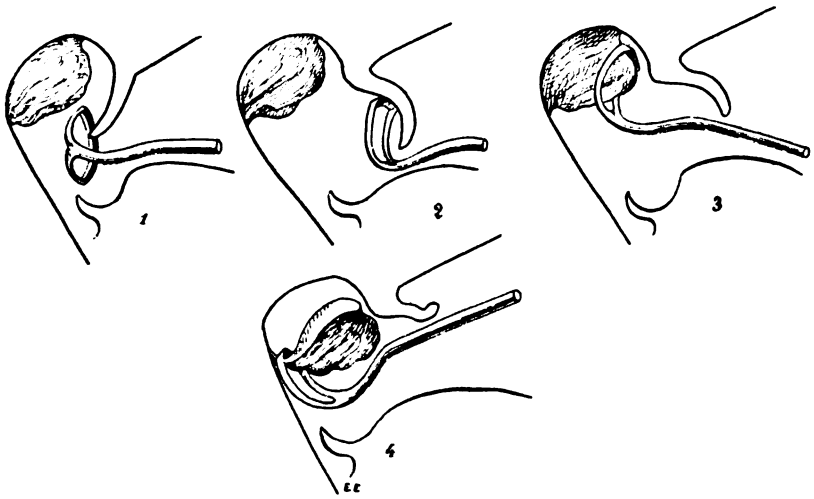

Fig. 81. — Schéma des 4 temps de l'adénotomie.

une forte traction (2e temps) qui va permettre à l'anneau de s'insinuer entre la végétation et les choanes; il peut alors dans un deuxième mouvement ascensionnel gagner le bord antérieur de la voûte (3e temps).

Le manche de l'instrument abaissé jusqu'aux incisives inférieures n'a plus qu'à raser la voûte d'avant en arrière et de haut en bas par un mouvement de levier qui s'exécute autour d'un point géométrique situé sur le manche, au niveau de l'extrémité de l'index et qui rapproche le manche des incisives supérieures (4e temps).

Digitized by Google

La végétation tombe alors sur l'abaisse-langue qui la recueille comme une pelle, de là on peut la faire sauter au dehors d'un coup d'adénotome.

Le premier coup d'adénotome suffit pour enlever la masse médiane principale de la tumeur ; mais les parties latérales

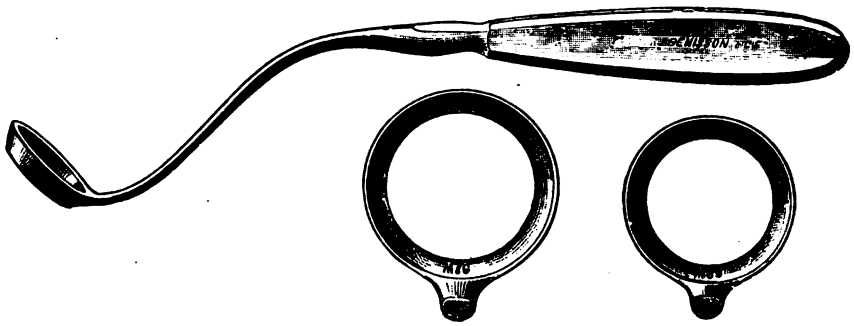

Fig. 82. — Curette annulaire de Ruault.

de la voûte demandent à leur tour à être curettées, surtout si on a employé un petit adénotome.

On recommence par conséquent la même manœuvre une fois pour le côté gauche, et une fois pour le côté droit, mais cette fois en se rapprochant le plus possible de la paroi latérale, au lieu de rester sur la ligne médiane.



Fig. 83. — Adénotome latéral de Hartmann.

On peut même, pour parachever le curettage, donner deux ou trois autres coups d'adénotome.

Les fragments enlevés sur les parties latérales sont généralement trop peu volumineux pour qu'il soit utile de chercher à les recueillir : ils sont expectorés ou avalés ; quelquefois

Digitized by Google

ils passent par les fosses nasales. Le curettage terminé, l'opérateur place l'abaisse-langue en travers comme un bâillon entre les deux mâchoires du côté droit, et pratique le toucher naso-pharyngien avec l'index de la main droite.

S'il persiste encore des végétations, il donne un nouveau coup d'adénotome sur le point incomplètement curetté, c'est généralement du côté gauche (Lermoyez), en arrière des choanes ; le meilleur adénotome pour compléter le curettage est celui d'Albert Colin (fig. 84), dont la pointe s'insinue facilement dans les choanes.

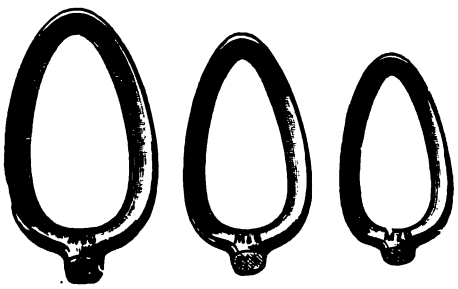

Fig. 84. — Adénotome d'Albert Collin.

Les végétations complètement détachées et pendantes sont enlevées avec la pince de Chatellier.

L'opération est terminée.

Elle est accompagnée d'une hémorragie généralement assez abondante, tant par les fosses nasales que par la gorge ; il n'y a pas lieu de s'en effrayer, elle s'arrête d'habitude avec le réveil. Pour débarrasser les fosses nasales des caillots, si l'enfant est assez grand pour se moucher on peut le faire moucher, mais la plupart du temps il ne sait pas. Quelques praticiens recourent à la douche nasale ; je n'en suis guère partisan pas plus avant qu'après l'opération, sauf le cas d'hémorragie persistante.

Le meilleur moyen et le plus simple pour débarrasser les fosses nasales des caillots qu'elles contiennent est de faire avec la poire de Politzer une insufflation dans chaque narine, *la narine opposée et la bouche restant ouvertes*.

Je suis étonné de voir Lermoyez condamner ce procédé, prétendant qu'il expose à l'introduction du sang dans les trompes ; cet accident pourrait se produire si on fermait la

Digitized by Google

bouche et la narine opposée pendant la pression ; mais on laisse précisément ces orifices ouverts pour permettre l'expulsion des caillots ; celui qui se mouche au contraire, l'enfant en particulier qui se mouche mal, ferme instinctivement la bouche et les deux narines ; on peut bien lui donner une leçon de moucher, mais le moment ne me paraît pas très bien choisi. Je suis donc persuadé que le coup de poire expose moins que le simple moucher à l'introduction du sang dans les trompes.

Je l'ai, comme mes maîtres Martin et Lubet-Barbon, pratiqué jusqu'à ce jour et jamais je n'ai observé à sa suite le moindre accident du côté des oreilles.

L'opération terminée, avant d'abandonner son opéré, on examine une dernière fois le pharynx pour s'assurer de l'arrêt de l'hémorragie.

On peut pratiquer par la voie nasale antérieure une insufflation de poudre antiseptique dans le cavum (aristol, iodol, iodoforme, etc.), mais cela n'est pas indispensable.

Soins consécutifs. — Il sera bon de faire mettre dans les narines deux fois par jour une pommade antiseptique ; chez les enfants d'un certain âge on pourra prescrire un gargarisme antiseptique au phénosalyl à 2 pour 1000, non pour agir sur la plaie qu'il n'atteint pas, mais pour assurer l'asepsie de l'isthme pharyngien.

Si l'enfant est fatigué après l'opération ou éprouve du mal de tête, il suffit de le laisser dormir quelques heures pour voir disparaître ces symptômes.

Quelques sujets plus impressionnés par le bromure d'éthyle peuvent quelques instants après l'opération ou dans la journée présenter quelques vomissements, rendre le sang qui a coulé dans les voies digestives pendant le curettage. Ce sang altéré par le suc gastrique est très noir ; il sera bon d'avertir les parents de ce petit événement dont ils ne devront pas s'effrayer. Il faudra aussi les avertir de la possibilité d'une hémorragie par voie nasale ou pharyngée, pen-

Digitized by Google

dant la veille ou pendant le sommeil, tout en leur disant pour ne pas les effrayer inutilement combien cet accident est rare et qu'il y a toutes chances pour qu'il ne se produise pas; en raison toutefois de cette éventualité on se tiendra à leur disposition pendant les premières 24 heures.

Avant de laisser rien prendre à l'enfant, il sera bon de tâter la susceptibilité de son estomac en lui donnant une tasse de thé une ou deux heures après l'opération ; s'il ne vomit pas, on lui fera prendre simplement du lait ou du bouillon le premier jour ; en cas de vomissements, on aurait recours à la glace.

Le pharynx buccal contusionné au cours de l'opération peut rester douloureux et donner un peu de dysphagie ; ce symptôme cédera aussi à l'usage de la glace.

Dès le lendemain l'enfant peut manger comme d'habitude ; je ne vois aucune utilité à lui faire garder le lit, il suffit de lui faire garder simplement la chambre si le temps est froid ou humide pendant quatre ou cinq jours, et de l'isoler pendant dix ou quinze jours de tout milieu suspect d'infection, de ne pas surtout le laisser visiter par d'autres enfants convalescents d'affection aiguë, qui pourraient le contagionner, car ayant une plaie dans la gorge il aurait peu de chance d'échapper à la contamination.

Je connais l'histoire d'un enfant qui opéré de végétations fut imprudemment renvoyé 3 ou 4 jours après l'opération dans son collège où venait de sévir une épidémie de scarlatine : il la contracta et en mourut.

La cicatrisation complète de la plaie demande une vingtaine de jours ; après ce délai seulement on peut bien juger le résultat opératoire.

Accidents immédiats ou consécutifs. — CHUTE DE VÉGÉTATIONS DANS LE LARYNX. — Redoutable surtout chez les enfants au-dessous de 2 ans, cet accident est évité si on se sert uniquement à cet âge soit des pinces, soit de l'adénotome à griffe de Moure.

Digitized by Google

Chez les enfants plus âgés il y a intérêt autant que possible à retirer les fragments de végétation au cours de l'opération.

La plupart du temps l'accident n'a pas eu de gravité, et il a suffi de tirer sur la langue et de dégager du vestibule laryngien d'un coup d'index le fragment de végétation.

Mais l'accident a pu quelquefois devenir inquiétant, tel le cas rapporté par Bar au congrès de la Société française de laryngologie de l'année 1899.

Hémorragie. — Elle n'est pas bien fréquente; elle a en outre l'avantage d'être généralement peu grave.

Elle est primitive ou secondaire.

L'hémorragie primitive passe pour n'avoir aucune gravité sauf chez les hémophiles (Lermoyez). Je l'ai observée deux fois, la première fois elle céda à des injections chaudes, la seconde fois, elle ne céda qu'au tamponnement après échec de tous les hémostatiques.

L'hémorragie secondaire précoce se montre dans les 24 heures qui suivent l'opération ; elle est plus à redouter que le première pour cette seule raison qu'elle se produit loin de nous.

L'hémorragie secondaire tardive se manifeste plusieurs jours après l'opération ; elle ne présente généralement aucune gravité.

Les causes de l'hémorragie sont diverses :

a) Vascularisation inflammatoire aiguë quand on a commis la faute d'opérer en pleine adénoïdite ;

b) Vascularisation exagérée de végétation scléreuse chez l'adulte ;

c) Opération incomplète ; l'hémorragie dans ce cas provient des fragment restés dans le cavum (cas le plus fréquent) ;

d) Blessure du voile ou de l'extrémité postérieure des cornets inférieurs ;

e) Section de l'éperon du vomer par l'adénotome (cas as-

Digitized by Google

sez fréquent signalé par Helme, cause de l'hémorragie dans nos deux cas);

f) Section du tubercule pharyngien anormalement saillant;

g) Présence d'une branche artérielle superficielle anormale sur la paroi pharyngée postérieure (Gellé);

h) Hémophilie.

Contre les hémorragies, si les injections nasales d'eau chaude, l'insufflation d'antipyrine ou de ferropyrine dans le naso-pharynx ont échoué, il faut recourir au tamponnement (Voir: Hémorragies du pharynx).

Complications septiques. — Ces accidents sont:

1° La fièvre;

2° L'otite moyenne aiguë qui survient vers le second ou le troisième jour;

3° Les angines infectieuses;

4° Les adénites cervicales et l'adéno-phlegmon rétro-pharyngien;

5° Le réveil d'une otorrhée cicatrisée.

Les quatre premiers accidents seront sûrement évités si:

1° On évite d'intervenir en pleine adénoïdite;

2° Si on opère avec une asepsie absolue;

3° Si on isole l'opéré de tout milieu infecté.

Traitement post-opératoire. — 1° Des lésions nasales. — Si, au bout d'un mois après l'ablation des végétations, la rhinite catharrale hypertrophique n'a point cédé, il faut la réduire par des cautérisations au galvanocautère.

2° Du pharynx. — Si les amygdales palatines sont trop hypertrophiées on en pratique l'ablation; mais il est mieux, à notre avis, de les traiter avant les végétations ou simultanément. On peut à la rigueur opérer les trois amygdales dans une seule séance. On enlève rapidement les deux amygdales palatines avec le morcelleur ou avec l'amygdalotome après une prise légère de bromure d'éthyle et on remet ensuite le masque pour l'ablation des végétations.

Digitized by Google

J'ai ainsi procédé en maintes circonstances sans la moindre suite fâcheuse, je ne saurais toutefois conseiller systématiquement cette méthode à l'exclusion de la méthode en deux temps qui est certainement très bonne.

3° Des oreilles. — Il arrive souvent surtout chez l'enfant que l'audition recouvre toute son intégrité immédiatement après l'opération; j'attribue ce résultat immédiat au dégorgement subit des plexus veineux de la trompe consécutifs à la saignée locale. Plus souvent l'amélioration se produit seulement après cicatrisation de la plaie pharyngée; mais les troubles auriculaires peuvent quelquefois persister et nécessiter surtout chez l'adulte quelques séances de cathétérisme.

Les suppurations auriculaires devront être traitées, cela va sans dire, par les moyens classiques.

4° De l'état général. — Le traitement médical inutile avant le traitement chirurgical devient au contraire très efficace quand ce dernier a été appliqué.

L'huile de foie de morue, les préparations iodées, en particulier l'iodure de fer se trouvent indiqués.

Le traitement thermal général et local, dans une station sulfurée-sodique ou chlorurée-sodique, complète le bon résultat du traitement chirurgical.

Mais, si le sujet a été atteint d'otorrhée cicatrisée, on doit proscrire rigoureusement les injections d'oreilles qui ne manquent presque jamais de réveiller la suppuration.

Le séjour au bord de la mer a le même effet favorable, toutefois, selon Lermoyez, il est contre-indiqué quand le malade est sujet à des poussées d'otite.

Bienfaits de l'opération. — Dès l'opération on peut dans quelques cas voir cesser la surdité, l'insuffisance nasale et les troubles réflexes. Mais le plus souvent la cessation de ces symptômes demande quelques semaines.

L'état général s'améliore considérablement, surtout au bout de quelques mois.

Digitized by Google

Chez l'enfant on voit se développer normalement le squelette facial et thoracique, et disparaître les déformations ; l'intelligence semble s'ouvrir. Chez l'adulte au contraire ces troubles s'atténuent plus difficilement, aussi les résultats sont-ils parfois peu brillants, toutefois on peut en observer d'excellents.

Un certain nombre d'enfants malgré le rétablissement de la perméabilité nasale, continuent à garder la bouche béante, parce qu'ils n'ont jamais su respirer par les fosses nasales, ils ont à faire une nouvelle éducation respiratoire ; l'entourage devra donc s'appliquer à combattre chez eux cette mauvaise habitude.

Après s'être bien assuré de la perméabilité nasale on pourra pendant la nuit leur maintenir la bouche close à l'aide d'une mentonnière élastique (Lermoyez).

Si l'orbiculaire des lèvres est atrophié, l'électrisation de ce muscle sera indiquée.

Les troubles de la voix peuvent aussi persister très longtemps par parésie ou par insuffisance vélo-palatine, la rhinolalie ouverte remplaçant la rhinolalie fermée qui a disparu avec les végétations.

On aura recours dans ce cas à des exercices de diction et de solfège et à l'électrisation du voile (Chervin, Helme, Lermoyez).

Enfin il est quelques enfants chez lesquels l'ablation des végétations donne peu de résultats, surtout au point de vue du rétablissement de la respiration nasale. Cette catégorie fort heureusement ne constitue qu'une infime minorité, ce sont d'une part les enfants atteints de sténose congénitale des fosses nasales et du naso-pharynx antérieure aux végétations, d'autre part, les enfants chez lesquels les végétations au lieu d'être circonscrites affectent la forme diffuse très difficilement réductible par le traitement chirurgical.

Chez ces derniers on en sera réduit à insister sur le traitement médical.

Digitized by Google

Récidives. — Une amygdale pharyngée radicalement, extraite ne peut pas plus renaître qu'une amygdale palatine énucléée.

Les récidives des végétations simples, non tuberculeuses ne sont qu'apparentes, elles sont uniquement constituées par la prolifération du tissu adénoïde incomplètement curetté.

Quand nous constatons une récidive chez un de nos malades, cela signifie, non point que les végétations ont repoussé mais que notre curettage n'a pas été assez radical, pour si consciencieusement qu'il ait été conduit : c'est nous qui sommes coupables et non les végétations : il faut que nous en prenions notre parti.

Ablation chez l'adulte avec le releveur de M. Schmidt. ANESTHÉSIE LOCALE. — Chez l'adulte, on est rarement obligé d'avoir recours au bromure d'éthyle, l'anesthésie locale à la cocaïne suffit dans presque tous les cas.

Pour obtenir une bonne anesthésie, indispensable pour supporter le releveur, je fais d'habitude une pulvérisation de solution au vingtième sur la face dorsale du voile du palais renouvelée 2 ou 3 fois, avec le pulvérisateur de Reuter introduit profondément dans les deux narines, puis j'agis de même façon sur la face inférieure du voile par voie buccale, et sur la paroi pharyngée postérieure. Pour compléter, au bout de 5 minutes, je dirige sur la voûte du naso-pharynx une insufflation de poudre de chlorhydrate de cocaïne et de sucre de lait à $\frac{1}{5}$, et j'attends encore 10 minutes, ce qui fait en tout un quart d'heure d'attente ; ce délai est nécessaire pour obtenir le maximum d'anesthésie ; cette anesthésie n'est jamais complète, mais elle est suffisante pour rendre l'opération supportable.

MANUEL OPÉRATOIRE. — Chez l'adulte, dont le naso-pharynx est anesthésié à la cocaïne, on place le releveur du voile de Moritz Schmidt (voir page 30).

Digitized by Google

On peut aussi utiliser le releveur de Mahu ; celui-ci est plus facilement toléré que le premier, mais il maintient moins bien le voile; je me suis, cependant dans quelques cas, bien trouvé de son emploi.

Le releveur étant placé, un miroir rhinoscopique à grand diamètre, introduit de la main gauche dans le naso-pharynx, donne une fort belle et fort complète image de la végétation.

Immédiatement après lui, un adénotome grand modèle, tenu de la main droite, est conduit sur la voûte, sous le contrôle du miroir, qui permet de le placer très correctement de façon à lui faire encadrer complètement la végétation.

Le miroir rhinoscopique est alors retiré hors de la bouche et, sans perdre de temps à le poser, on le maintient avec les doigts de la main gauche, restés libres, pendant que l'index et le médius de cette main prennent point d'appui sur l'arcade dentaire inférieure, de façon à empêcher le malade de reculer au moment où va agir l'adénotome.

Il ne reste plus qu'à manœuvrer l'adénotome qui, d'un seul coup, abaisse la végétation.

L'hémorragie est bien moins abondante que dans le curettage sous le bromure d'éthyle.

Quand elle a cessé, on examine la voûte avec le miroir et s'il reste quelque fragment de végétation, on l'enlève lestement d'un coup de pince.

L'opération terminée, on fait sur la voûte une insufflation d'aristol.

Dans cette méthode, il faut se rappeler que si l'action vaso-constrictive de la cocaïne peut modérer considérablement l'hémorragie immédiate, elle peut aussi, une fois dissipée, exposer à une hémorragie secondaire.

Il est bon, par conséquent, de garder, par prudence, le malade près de soi pendant une heure environ.

Les soins consécutifs sont les mêmes que chez l'enfant.

Digitized by Google

HYPERTROPHIE DE L'AMYGDALE LINGUALE

Historique. — Lennox-Browne, en 1880, paraît être le premier auteur qui se soit occupé de l'hypertrophie de l'amygdale linguale.

Swain, en 1886, étudia l'anatomie normale et l'anatomie pathologique de cet organe ; après lui, Gleitsmann (1887) publia une intéressante étude sur le même sujet.

Ruault est le premier en France dont l'attention ait été attirée par l'hypertrophie de l'amygdale linguale (1888).

La même année, Balme, dans sa thèse sur l'hypertrophie des amygdales, consacra une étude à celle de l'amygdale linguale.

Puis vinrent les publications de Rice (1886), de Ralph. W. Seiss (1889), de Teulières (*Thèse,* Bordeaux, 1889), de Joal (1890), de Noguet (Liège, 1890), de Shœde (Kœnigsberg, 1892), de Cl. Chauveau (1892-1893), de Scheppegrel (1892), de Wingrave (1892), d'Andrew Clarke (1892), de Boulenger (1893), de Hamilton (1893), de Robertson (1893).

En 1893, Seifert et Simanowski, chacun dans une étude d'ensemble sur la pathologie de la quatrième amygdale, consacrent une part à l'hypertrophie.

Sallard met au point la question dans son traité de l'hypertrophie des amygdales (1894). Puis paraît une revue de Steinfelden en 1895. Nous citerons encore la thèse d'Aymé (1895), diverses publications de Lennox-Browne, une communication de Bar, de Nice, à notre Société, une revue de G. Didsbury (1897), enfin un article posthume de Michael, de Hambourg, dans le traité de P. Heymann.

En étudiant divers points de cette intéressante question, nous aurons encore à citer bien des auteurs qui ont porté leur contribution à l'étude de l'hypertrophie de la quatrième amygdale.

Digitized by Google

Anatomie pathologique. — L'anatomie pathologique de l'hypertrophie de l'amygdale linguale rentre dans celle plus générale de tout le tissu adénoïde de l'anneau de Valdeyer. Swain et Schœde ont montré l'identité parfaite des modifications anatomiques de cette lésion avec celles que l'on observe dans l'hypertrophie des amygdales palatines et pharyngées. Elle a été étudiée depuis par Brindel.

L'hyperplasie porte sur tous les éléments des follicules; le tissu réticulé est infiltré par une abondante production de cellules lymphatiques; la lésion est surtout marquée au niveau des nodules lymphoïdes; le tissu conjonctif est aussi atteint, ainsi que les glandules et la tunique conjonctive des vaisseaux.

Étiologie. — L'incertitude qui règne sur l'étiologie de l'hypertrophie des amygdales palatines et de l'amygdale pharyngée s'applique à celle de l'amygdale linguale. Il semble que l'hypertrophie des follicules de la base de la langue soit consécutive aussi à des séries de poussées inflammatoires paroxystiques.

Les angines catarrhales répétées, les angines aiguës, grippale, rubéolique, scarlatineuse, typhoïdique, rhumatismale, peuvent avoir quelque part dans l'étiologie.

La syphilis secondaire provoque une hypertrophie spécifique que nous étudierons dans un autre chapitre, mais elle peut, la période passée, laisser après elle un état d'hypertrophie chronique qui n'a rien de spécifique et rentre dans le cadre de l'hypertrophie vulgaire.

Il faut accorder une action réellement effective à l'usage du tabac et surtout de l'alcool et des aliments épicés qui, dans la déglutition, se mettent en contact direct avec l'amygdale linguale. C'est sur elle, en effet, véritable « palier d'attente », que se rassemblent les particules alimentaires pour former le bol alimentaire pendant le premier temps de la déglutition, inconvénient dont ne souffrent guère les amygdales palatines et auquel l'amygdale pharyngée n'est pas exposée.

Digitized by Google

Ajoutons à ces facteurs l'action irritante des sécrétions pathologiques de la muqueuse buccale dans les stomatites, les gingivites et la carie dentaire (Raoult).

L'usage professionnel de la voix chantée et même de la voix parlée a été invoqué chez les chanteurs et chez les orateurs.

Les congestions gutturales liées à la grossesse, à l'aménorrhée, aux affections utérines, à la ménopause, ont été incriminées; ce facteur, de plus, peut, à notre avis, à titre de cause occasionnelle, expliquer la plus grande fréquence de l'affection chez la femme, mais il ne saurait être considéré comme une cause vraiment effective.

On a essayé de démontrer qu'il y avait une relation physiologique chez la femme entre les organes génitaux et l'amygdale linguale (Semon). Mais quel est l'organe pour lequel pareil rapport n'a pas été invoqué? Il s'agit là d'une relation commune à tous les organes de l'économie et dont l'amygdale linguale n'a certes pas le monopole; il n'y a pas d'organe, en effet, qui ne puisse être le siège de quelque retentissement des troubles physiologiques de l'âge critique.

J'ajouterai, de plus, qu'on voit se manifester, à l'occasion de la ménopause, des paresthésies de la base de la langue dont les symptômes sont presque identiques à ceux de l'hypertrophie, et qui coïncident pourtant avec une aplasie complète de l'amygdale linguale.

Les troubles dyspeptiques ont été signalés comme cause d'hypertrophie de l'amygdale linguale.

Enfin le lymphatisme et l'arthritisme ont été aussi accusés.

Je crois certainement qu'un état constitutionnel peut favoriser l'éclosion de l'affection, l'entretenir ou l'exagérer; mais je ne pense pas que nous ayons le droit de faire retomber sur lui seul toute la responsabilité de la maladie. J'avoue qu'une étiquette diathésique donnée à une lésion aussi banale que l'hypertrophie de la quatrième amygdale ne me satisfait que très incomplètement et ne m'éclaire nullement sur son étiologie.

Digitized by Google

Symptômes. — Nous aurons surtout en vue dans ce chapitre l'hypertrophie de l'amygdale linguale chez l'adulte ; la symptomatologie de cette affection, en effet, est dominée presque exclusivement par des troubles subjectifs dont l'adulte peut seul se plaindre.

Sur le terrain anatomo-pathologique, il y aurait lieu peut-être de ne pas borner ainsi notre étude ; mais si l'hypertrophie de l'amygdale linguale peut exister chez l'enfant, elle semble ne se traduire chez lui par aucun symptôme spécial, par aucune complication capable d'attirer l'attention.

L'hypertrophie de l'amygdale linguale chez l'enfant, n'étant jamais isolée, s'efface complètement comme une lésion accessoire devant celle des amygdales palatines et pharyngée, dont les symptômes, plus éclatants, dominent le tableau clinique ; or, une lésion accessoire, qui n'a ni symptômes propres ni complications, ne saurait être élevée au rang d'entité morbide.

Nous aurions tort cependant de la négliger complètement, car il y a peut-être lieu de se demander si certaines toux rebelles et certaines laryngites de l'enfance, qui dans quelques cas exceptionnels ne cèdent pas au traitement des végétations adénoïdes et des amygdales palatines, ne relèveraient pas de cette lésion.

Cette affection, communément observée chez l'adulte entre 18 et 55 ans (Ruault), paraît plus fréquente chez la femme que chez l'homme ; cette notion ressort clairement de la plupart des statistiques rapportées. Toutefois quelques auteurs sont d'un avis contraire, Seifert, par exemple, qui sur 106 cas compte 58 hommes et 48 femmes.

S'il m'était permis de donner mon opinion sur ce point, je dirais que l'hypertrophie considérée comme lésion est aussi fréquente chez l'homme que chez la femme ; mais que la réaction névropathique, plus fréquente chez la femme, appelle plus souvent le praticien à constater chez elle la lésion.

En dépouillant les observations publiées, j'ai pu me con-

Digitized by Google

vaincre aussi que beaucoup de paresthésies de la base de la langue chez la femme, à la ménopause, coïncidant avec une hypertrophie très légère et parfois nulle de l'amygdale linguale, étaient classées à tort parmi les cas d'hypertrophie proprement dite.

Les partisans de la plus grande fréquence de l'affection chez la femme auraient donc raison sur le terrain clinique, les défenseurs de l'opinion adverse sur le terrain anatomo-pathologique.

Mon interprétation a l'avantage de mettre tout le monde d'accord.

Signes physiques. — L'examen avec le miroir laryngien permet de constater en cas d'hypertrophie plusieurs aspects de la base de la langue pouvant être ramenés à trois types : hypertrophie disséminée, hypertrophie massive, hypertrophie en nappe.

HYPERTROPHIE DISSÉMINÉE. — La forme la plus simple et la plus fréquente est l'hypertrophie isolée de quelques follicules parsemés çà et là sur la base de la langue. Ces follicules, réduits normalement aux proportions d'une lentille, peuvent acquérir les dimensions d'un gros pois, quelquefois d'un noyau de cerise; leur couleur varie du rose jaunâtre au rouge intense, au rouge vif en cas d'inflammation. L'orifice cryptique est quelquefois marqué par une coloration plus sombre ou par un bouchon d'exsudat blanchâtre.

La plupart des follicules sont dispersés, surtout sur les côtés de la base de la langue ; quelquefois on peut cependant en voir quelques-uns sur la ligne médiane.

Entre les follicules et sur une étendue variable, la muqueuse est lisse, grisâtre, laissant voir par transparence les veines bleuâtres de la base de la langue, qui rampent dans les rigoles et qui vont en divergeant du ligament glosso-épiglottique médian au V lingual.

HYPERTROPHIE MASSIVE. — Il est une deuxième forme, forme massive (Sallard), dans laquelle les follicules s'agglomèrent

Digitized by Google

par groupes pour former de petites tumeurs, le plus souvent peu élevées, de la dimension d'une petite amande, plus rarement constituant une petite masse surélevée, sessile, framboisée, de la grosseur d'une noisette.

La répartition de ces agglomérations sur la base de la langue peut être très variable.

Généralement on aperçoit deux masses latérales en avant des fosses épiglottiques, extrêmement épaisses, mamelonnées sur le bord même des fossettes, allant s'amincissant d'arrière en avant et de dehors en dedans (fig. 85).

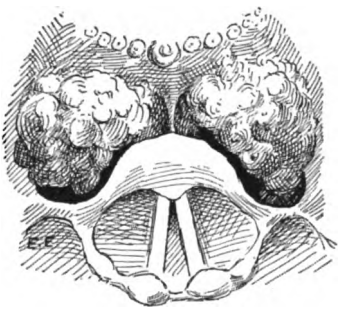

Fig. 85. — Hypertrophie de l'amygdale linguale vue dans le miroir laryngien.

Quand l'hypertrophie est considérable, les fossettes glosso-épiglottiques sont comblées par la tumeur qui peut ainsi s'élever au-dessus du rebord de l'épiglotte et s'étendre jusqu'aux gouttières latérales du pharynx.

Les deux collines ainsi formées sont séparées sur la ligne médiane par une vallée allant du foramen cæcum au ligamen glosso-épiglottique médian, dans laquelle courent les veines médianes de la base, ce qui a fait dire à Brady qu'il existe non pas une mais deux amygdales linguales.

Quelquefois, au lieu des deux masses latérales, l'hypertrophie est localisée, au contraire, sur la ligne médiane, formant une tumeur sessile isolée, au-devant de l'épiglotte, alors que les parties latérales ne sont nullement hypertrophiées.

Hypertrophie en nappe. — Enfin, on observe parfois l'amygdale hypertrophiée, sous forme d'une nappe ininterrompue, mamelonnée, qui enchatonne l'épiglotte au point de dépasser son bord libre.

Dans ce cas on n'aperçoit plus les veines superficielles qui rampent au-dessous de la nappe adénoïde. Ricci signale

Digitized by Google

même la disparition des veines comme un signe permettant d'apprécier le degré de l'hypertrophie.

Lorsque l'examen est pratiqué au moment d'une poussée aiguë ou subaiguë, la muqueuse est d'un rouge plus vif; les intervalles et les rigoles qui séparent les follicules enflammés sont couverts d'exsudat muco-purulent blanchâtre ou jaune verdâtre.

Le degré de l'hypertrophie est facile à évaluer quand la lésion est circonscrite, mais lorsqu'on a affaire à une hypertrophie généralisée, il faudra, pour apprécier le développement, se baser sur la réplétion plus ou moins complète des fossettes épiglottiques qui, à l'état normal, doivent être découvertes; une amygdale linguale normale ne doit jamais affleurer le bord libre de l'épiglotte.

L'enchatonnement de l'épiglotte est toujours un signe d'hypertrophie notable de l'amygdale linguale. Si on observe le malade pendant un état catarrhal aigu ou subaigu de la gorge, il faudra réserver le diagnostic jusqu'à disparition de ce dernier.

Signes fonctionnels. — Suivant les symptômes par lesquels se manifeste l'affection, on peut lui reconnaître trois formes cliniques : une forme latente, une forme normale, une forme fruste.

1° FORME LATENTE. — On peut constater quelquefois un état hypertrophique manifeste de l'amygdale linguale, sans que le sujet en ait été averti par le moindre signe fonctionnel; il existe donc une forme latente de l'hypertrophie de la quatrième amygdale.

C'est souvent à l'occasion d'un examen de la gorge, nécessité par une affection laryngée sans rapport nécessaire avec elle, que l'hypertrophie est découverte ; il m'est arrivé, dans ce cas, de ne relever aucun symptôme subjectif chez le malade atteint de cette lésion ; et je ne crois pas qu'on puisse me contredire sur ce point.

2° FORME NORMALE. — Dans la forme classique de cette

Digitized by Google

affection, celle, en somme, qui est la plus banale et que nous appellerons forme normale, les signes subjectifs, au contraire, sont bien caractérisés.

Sensation de corps étranger. Ténesme pharyngé. — Le plus constant de ces signes est la sensation de corps étranger arrêté dans la gorge ; les malades localisent la sensation en un point qu'ils désignent extérieurement en marquant avec l'index la grande corne de l'os hyoïde, généralement plus prononcée d'un seul côté.

Cette sensation revêt toutes les modalités ; c'est tantôt une boule, un cheveu, un fil, une membrane, tantôt un aliment, une miette de pain, un petit os, une arête de poisson ; la plupart des malades emploient ces termes pour donner une idée de la sensation qu'ils éprouvent sans croire à la présence du corps étranger ; cependant, chez quelques-uns plus névropathes, l'illusion est parfois complète.

Généralement, mais pas constamment, cette sensation est moins forte pendant la déglutition des aliments solides, ne se manifestant que pendant celle des liquides et surtout pendant la déglutition de la salive.

Les malades accusent, en outre, le besoin incessant d'avaler à vide, ce qui justifie l'expression de *ténesme pharyngé* donnée par Lennox-Browne à ce symptôme.

La raison de cette sensation organique peut s'expliquer par l'irritation des filets du glosso-pharyngien qui innerve la base de la langue et qui a précisément pour rôle de présider à la déglutition et de commander cette fonction.

Guinier a montré, en effet, que les fossettes glosso-épiglottiques constituaient un vrai « palier d'attente » pour le bol alimentaire pendant le premier temps de la déglutition.

C'est lorsque ces fossettes sont remplies par le bol alimentaire que le besoin de déglutir se fait sentir et que le second temps de la déglutition s'exécute.

Quoi d'étonnant, par conséquent, à ce que le même besoin se manifeste lorsque la réplétion des fossettes est due, non

Digitized by Google

plus au bol alimentaire, mais à l'amygdale linguale hypertrophiée qui usurpe sa place ? Aussi le malade fait-il des efforts incessants et toujours vains pour dégager les fossettes glosso-épiglottiques du pseudo-bol alimentaire qu'elles contiennent.

Douleur. — Bien des malades n'accusent pas seulement la sensation de corps étranger, mais aussi une véritable douleur répondant extérieurement à l'os hyoïde, exagérée par la pression, toutefois supportable et bien moins intense que celle observée dans l'amygdalite linguale aiguë.

Toux. — Si la toux n'est pas une particularité séméiotique de l'hypertrophie de l'amygdale linguale, nous pouvons affirmer néanmoins qu'elle constitue un symptôme des plus importants (Didsbury).

Il s'agit bien ici de cette toux pharyngée décrite depuis quelques années et qui a des caractères spéciaux; elle est petite, sèche, quinteuse, convulsive, opiniâtre.

Les malades sentent très bien que l'irritation qui la fait éclater n'a pas son siège dans les voies respiratoires, mais plutôt dans la gorge.

Pour Gleitsmann et Hamilton, cette toux serait due à l'irritation de l'épiglotte qui, constamment frôlée par l'amygdale hypertrophiée, participerait elle aussi à l'inflammation.

Rice et Didsbury l'attribuent à l'excitation directe des filets laryngés et pharyngés du nerf laryngé supérieur par la lésion amygdalienne.

Dans les deux interprétations, c'est bien toujours par l'intermédiaire du laryngé supérieur que se produirait le phénomène.

État nauséeux. — Nous avons déjà vu le glosso-pharyngien en cause dans le ténesme pharyngé : l'exaspération de ce nerf, sans cesse excité et fatigué de ne pouvoir provoquer l'acte physiologique qui doit répondre normalement à ses appels, se traduit parfois par un phénomène inverse, la nausée.

Digitized by Google

L'état nauséeux n'est pas rare dans l'hypertrophie de l'amygdale linguale : il a ceci de particulier, qu'il se produit presque spontanément à l'occasion d'une tentative infructueuse de déglutition à vide.

Hemmage. — Lorsque l'affection s'accompagne d'une hypersécrétion assez considérable des glandules de la muqueuse, le malade, pour se débarrasser des exsudats qui s'accumulent dans les fossettes glosso-épiglottiques, « racle » de la gorge. Ce raclement, analogue au hemmage naso-pharyngien, mériterait ici le nom de « hemmage glosso-pharyngien »; il se distingue du hemmage naso-pharyngien par une tonalité beaucoup plus basse et par un timbre spécial qui le rapproche de l'éructation.

Troubles de la phonation. — Beaucoup de malades semblent peu affectés de ce côté; mais, chez les orateurs, et surtout chez les chanteurs, on constate souvent des troubles très manifestes.

C'est dans la voix chantée principalement que ces troubles méritent d'attirer notre attention.

L'hypertrophie de l'amygdale linguale, s'il faut en croire Curtis, Seifert, B. Frœnkel et Schœch (de Munich), entrave les mouvements de l'épiglotte et spécialement son soulèvement et son abaissement et, par suite, la formation des tons de la voix de tête.

Dans le registre de tête, en effet, l'épiglotte se renverse de plus en plus sur la base de la langue à mesure que la voix monte.

On peut donc comprendre qu'une hypertrophie considérable, surtout quand elle enchatonne l'épiglotte, puisse entraver ce mécanisme.

On a d'ailleurs observé ces troubles plus particulièrement chez les ténors et les soprani, ce qui viendrait à l'appui de la théorie précédente.

Cependant, en dehors des troubles de la voix chantée produits par ce mécanisme, une place doit être réservée aux

Digitized by Google

enrouements qui surviennent chez les orateurs après de longs efforts de parole et qui paraissent relever d'une congestion laryngée sous la dépendance directe de l'hypertrophie de l'amygdale linguale.

3° Formes frustes. Troubles réflexes. — Nous venons de décrire les symptômes habituels de l'hypertrophie de la quatrième amygdale; ces symptômes les plus constants peuvent être considérés comme les signes réguliers de la maladie dont le groupement constitue la forme normale de l'affection.

A côté d'eux, une place doit être consacrée à un groupe de phénomènes plus rares, mais plus intéressants que les précédents, je veux parler des troubles réflexes, troubles qui sont manifestement liés à la lésion amygdalienne puisqu'ils disparaissent généralement par le traitement de la lésion locale. Un de ces troubles peut exister seul à l'exclusion de tout autre signe; durant sa manifestation, on peut donc, et le fait arrive encore tous les jours, ne pas songer à le rapporter à une affection de l'amygdale linguale; il existe donc des formes frustes de la maladie.

Les *névralgies à distance* constituent parmi eux les phénomènes nerveux les plus communs ; il n'est pas rare, en effet, de voir les sujets atteints d'hypertrophie de l'amygdale linguale accuser des douleurs à localisation étrange, en l'absence de toute lésion des régions où elles se manifestent.

Les malades, en effet, accusent des points douloureux, non plus dans la région cervicale, au niveau de l'os hyoïde, siège du mal, mais aussi au niveau de la fourchette sternale, derrière le sternum lui-même, au creux épigastrique, à l'épaule, dans l'espace inter-scapulaire et dans d'autres régions.

L'*asthme bronchique* vrai a été signalé comme complication possible par Heymann et Seifert.

L'*ictus laryngé* a été observé par Cartaz.

L'*œsophagisme* relevé par Joal dans deux observations

Digitized by Google

fort intéressantes d'hypertrophie de l'amygdale linguale serait dû, d'après cet auteur, à cette lésion dans un grand nombre de cas.

Des *crises syncopales,* à forme grave, rapportées par Chauveau, se produisaient chez une dame dès que l'amygdale hypertrophiée subissait la moindre excitation, par exemple au commencement du repas, à l'occasion de la première déglutition, ce qui fit penser, d'ailleurs, à examiner la gorge, dont la malade ne se plaignait pas.

Des phénomènes convulsifs ont été enfin observés dans un autre cas et dans des conditions analogues par le même auteur. Chez un homme de 50 ans, se produisaient des crises spasmodiques dans tout le côté du corps et dans la face : ces phénomènes, rappelant des accès jacksoniens, se répétaient jusqu'à 10 fois dans une heure ; un simple mouvement de déglutition ou bien l'excitation de la base de la langue avec le stylet pouvaient suffire à les provoquer. La cautérisation de l'amygdale linguale amena la cessation complète des accès.

La plupart des auteurs qui ont écrit sur la pathologie de l'amygdale linguale n'hésitent pas à classer ces manifestations nerveuses parmi les symptômes de l'hypertrophie de cet organe. Nous avons cru pouvoir en faire une classe distincte des signes réguliers de la maladie, les considérant plutôt comme des épisodes accidentels appelant l'attention sur une lésion de l'amygdale linguale, latente jusque-là. Un symptôme, à notre avis, est une manifestation directement liée à la lésion anatomique ou au trouble dynamique qui constitue le substratum d'une maladie et a pour condition expresse d'être provoqué de toute pièce par la lésion elle-même sur un sujet vierge de toute tare diathésique. Est-ce le cas pour les troubles réflexes? Évidemment non. Ces troubles, en effet, semblent plutôt exprimer la réaction accidentelle d'une lésion banale sur un terrain névropathique. Pour employer une expression depuis longtemps consacrée, nous pouvons

Digitized by Google

dire : la lésion de l'amygdale linguale est un agent provocateur qui sonne le réveil de la névrose.

Les partisans les plus convaincus des névroses réflexes nous fournissent eux-mêmes des arguments : M. Joal, dans ses deux observations d'œsophagisme dû à l'hypertrophie de l'amygdale linguale, signale que le premier malade était un névropathe accompli et que la seconde malade était nerveuse.

Voici, d'ailleurs, les arguments sur lesquels on peut étayer la doctrine que je défends :

1° Ces phénomènes réflexes sont contingents ; j'ajouterai qu'ils sont rares eu égard à l'excessive fréquence de l'hypertrophie de l'amygdale linguale qui, en fait de lésion gutturale, est tout ce que l'on peut voir de plus banal ;

2° Il n'y a pas parallélisme entre le degré de l'hypertrophie et l'intensité de la réaction névropathique ; c'est l'opinion de Ruault, de Cl. Chauveau et de Lermoyez.

D'une part, on observe, en effet, des hypertrophies énormes qui n'ont jamais entraîné le moindre réflexe (forme latente) ; d'autre part, on constate des manifestations nerveuses très bruyantes, comme dans le cas de tics convulsifs relatés par Cl. Chauveau, chez des sujets dont l'amygdale linguale n'a qu'un faible développement, peut-être même normal ;

3° L'hypertrophie de l'amygdale linguale n'a pas seule le privilège de les faire éclore, puisqu'on les a observés au cours des affections de la pituitaire, des végétations adénoïdes et des lésions des amygdales palatines ;

4° La cautérisation de l'amygdale linguale n'est pas fatalement suivie de leur disparition ; j'aurais des insuccès personnels à invoquer ;

5° Enfin, dans beaucoup d'observations, on signale chez le sujet une tare nerveuse.

Le moment est venu de discuter sur la nature de la névrose à invoquer dans ces manifestations nerveuses. Puisque nous refusons de reconnaître dans ces troubles nerveux une entité morbide spéciale, au moins devons-nous les rattacher à titre

Digitized by Google

de symptômes épisodiques à une espèce nosographique décrite en neurologie. Le choix n'est pas grand, il faut nécessairement les classer dans l'hystérie ou la neurasthénie.

Hystérie. — Je crois que, dans beaucoup de cas, l'hystérie est à invoquer. Les crises syncopales observées par Cl. Chauveau offrent tous les caractères des attaques hystériques syncopales décrites par Pitres. Il y a des formes larvées de l'hystérie qui peuvent rester latentes pendant de longues années et ne se manifester incidemment que par des accidents peu bruyants, souvent éphémères et qui constituent le petit mal hystérique ; l'absence de stigmates et en particulier de l'hémi-anesthésie sensitivo-sensorielle n'exclut pas nécessairement cette névrose ; l'hystérie a ses formes anomales qui revêtent toutes les modalités.

Il est enfin de ces malades chez lesquels on observe, au début de la crise nerveuse, la sensation de la boule hystérique, sensation qu'il serait ridicule de rapporter à la lésion locale, souvent si peu marquée. Chez la malade de Chauveau, la base de la langue, dont la moindre excitation (passage du bol alimentaire, contact du stylet) provoquait une crise, n'était, à vrai dire, qu'un point hystérogène entretenu par la lésion locale.

Ce que nous disons des crises syncopales peut s'appliquer à l'ictus laryngé, à l'œsophagisme, à l'asthme, aux accès convulsifs.

Neurasthénie. — Chez d'autres sujets, au contraire, le trouble nerveux paraît plutôt relever de la neurasthénie. J'entends ici par neurasthénie la névrose bien définie de Béard, et non ce faisceau incohérent et confus où les spécialistes trop étrangers à la neurologie entassent pêle-mêle et sans discernement tous les troubles névropathiques.

Ce sont surtout les névralgies à distance, telles que les douleurs rétro-sternales, épigastrique, inter-scapulaire, etc., qui m'ont paru devoir être rattachées à cette névrose. L'œsophagisme également, dans un cas que j'ai observé, paraissait

Digitized by Google

relever de la neurasthénie. Le malade accusait des douleurs variées dont il donnait volontiers d'interminables descriptions, qui seules étaient suffisantes pour le classer parmi les neurasthéniques.

Marche, complications et pronostic. — La marche est lente ; elle peut durer des années ; elle est entrecoupée généralement de poussées paroxystiques. L'affection ne rétrocède guère sans traitement ; elle expose à des complications aiguës, telle que la péri-amygdalite phlegmoneuse.

Joal a observé deux fois des hémorragies simulant des hémoptysies tuberculeuses.

En cas de troubles mécaniques simples, le pronostic est favorable ; la réduction par le galvanocautère ou l'ablation ont facilement raison du mal.

En cas de phénomènes réflexes, le diagnostic doit être réservé. Il me paraît téméraire d'assurer la guérison complète à un malade par un traitement local, surtout quand on a affaire à un névropathe bien caractérisé ; on pourrait s'exposer à quelque mécompte; c'est l'opinion de Botey de Barcelone.

En ce qui concerne les troubles de la voix chez les chanteurs, je conseille la même réserve ; j'ai vu des artistes dont l'amygdale linguale avait été maintes fois cautérisée et qui n'ont pas retrouvé leur voix, dont la perte était plutôt due à une mauvaise éducation vocale ou à une impéritie artistique dont ils n'avaient pas conscience.

Diagnostic. — En présence des symptômes que nous avons décrits, l'examen laryngoscopique s'imposera et permettra de faire un diagnostic.

Nous avons suffisamment insisté sur les signes laryngoscopiques, nous n'y reviendrons pas ; qu'il nous soit seulement permis de rappeler que le diagnostic devra porter :

1° Sur l'appréciation du degré de l'hypertrophie ;

2° Sur le rapport qui existe entre cette hypertrophie et les troubles nerveux, en particulier les troubles réflexes ;

Digitized by Google

3° Sur la relation qui peut exister entre l'hypertrophie et les troubles vocaux chez les chanteurs.

Le diagnostic différentiel avec la paresthésie pharyngée *sine materia* sera de la plus haute importance ; de lui découlent, en effet, le pronostic et le traitement ; nous n'insisterons pas sur ce dernier, qui sera étudié dans un autre chapitre.

Traitement. — Le traitement doit avoir pour but la réduction de l'hypertrophie.

Résolutifs. — Le seul médicament dont l'action locale puisse être utilisée à titre de résolutif est l'iode sous forme de solution iodo-iodurée ou d'un mélange de teinture d'iode et de glycérine d'abord à $\frac{1}{3}$, puis à $\frac{1}{2}$, enfin à $\frac{2}{1}$ en badigeonnages.

Ce traitement longtemps continué peut donner une amélioration dans les cas où l'hypertrophie est légère et surtout quand elle est due à un processus plutôt subaigu que chronique.

Caustiques. — On a employé à cet effet les cautérisations chimiques au chlorure de zinc, au nitrate d'argent, à l'acide chromique, pour ne citer que les principaux caustiques vantés.

Au premier de ces médicaments je reproche d'être insuffisant, au nitrate d'argent d'agir trop superficiellement et d'exiger des attouchements répétés : en effet, ce sel en contact avec les muqueuses donne un précipité avec l'albumine des sécrétions, qui en fait une combinaison inefficace puisqu'elle est incapable de pénétrer la profondeur des tissus.

Enfin, à l'acide chromique, je ferai le reproche inverse, d'être trop diffusible et d'étendre son action bien au delà des limites dans lesquelles doit être circonscrite la cautérisation ; au voisinage du larynx, cela a une très grosse importance ; enfin, ce caustique, en outre de ses dangers, a encore l'inconvénient de provoquer des douleurs très vives qui peuvent se prolonger plusieurs jours.

Digitized by Google

Galvanocautère. — Cet agent a une supériorité incontestable sur tous les moyens chimiques. Il a l'avantage de pouvoir être manié avec une extrême facilité par quiconque est habitué aux manœuvres laryngoscopiques.

Avec lui, en outre, on peut limiter la cautérisation aussi rigoureusement que possible en étendue et en profondeur.

Après une pulvérisation ou un attouchement avec une solution de cocaïne à $\frac{1}{10}$, on procèdera, sous le contrôle du miroir, à la cautérisation avec un cautère plat, de surface assez large, de façon à n'être pas obligé de faire une série trop longue de cautérisations.

Il faudra, en outre, prolonger le contact du cautère avec la muqueuse assez longtemps pour obtenir une véritable destruction du tissu adénoïde.

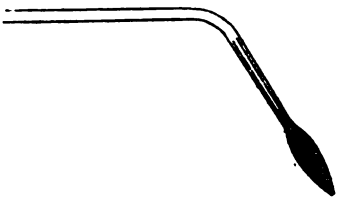

Fig. 86. — Couteau galvano-caustique pour l'amygdale linguale.

Ruault conseille les cautérisations linéaires profondes avec le couteau galvano-caustique (fig. 86).

Il est bon, je crois, de cautériser un seul côté dans une première séance et de ne recourir à la cautérisation de l'autre côté que lorsque la dysphagie consécutive à la première cautérisation aura disparu ; je me suis toujours bien trouvé de cette conduite.

D'accord avec la plupart des auteurs, je suis d'avis que la cautérisation galvanocaustique est une bonne méthode ; cependant, lorsque l'hypertrophie atteint de fortes proportions, sa réduction complète peut nécessiter plusieurs séances de cautérisation ; dans ce cas, il y a lieu de se demander si l'ablation ne vaudrait pas mieux ; c'est là un point à discuter.

Ablation. — On a tenté d'enlever l'amygdale linguale par tous les procédés mis en usage dans l'ablation des amygdales palatines.

Digitized by Google

a) Bistouri. — Quinlan a conseillé l'ablation avec le bistouri ; ce procédé nous paraît d'une exécution difficile.

b) Ciseaux. — Heymann fixe l'amygdale linguale avec une pince de Museux et sectionne ensuite l'amygdale avec de fins ciseaux; nous ferons à ce procédé le même reproche qu'au précédent, et, en outre, celui d'exiger un aide.

c) Tonsillotome. — Porcher, Chapell, plus récemment Brady ont vanté l'emploi d'une guillotine analogue au tonsillotome ; le dernier de ces auteurs a pratiqué quarante-trois fois sur

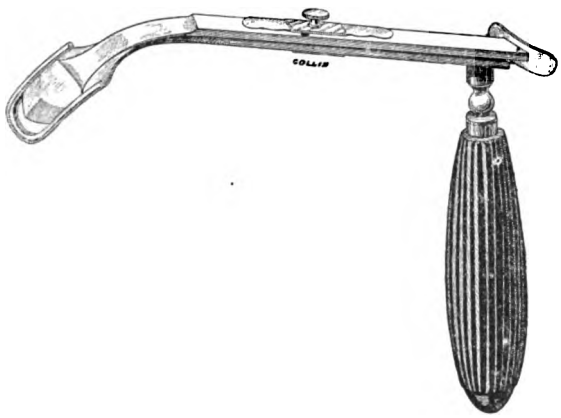

Fig. 87. — Tonsillotome de Lennox-Browne.

cent onze malades cette opération, au moyen d'un tonsillotome analogue à celui de Mackenzie, mais adapté à la courbure de la langue.

Lennox-Browne n'emploie que cet instrument.

Il opère séparément les deux moitiés symétriques de l'amygdale linguale qu'il considère comme deux amygdales indépendantes ; sur un nombre considérable de cas, il n'a jamais eu d'hémorragie. Sur ses conseils, j'ai employé cet instrument et j'avoue que j'ai été très satisfait de ses services ; il est surtout d'un maniement très commode (fig. 87).

d) Adénotome. — Winckler préfère à tous ces procédés l'ablation au moyen d'une curette qui, d'après sa description, serait plutôt un adénotome, et dont le principe serait le

Digitized by Google

même que celui de l'adénotome de Gottstein employé pour les végétations adénoïdes. Cet instrument a une courbure adaptée à celle de la langue.

e) Anse froide et anse galvanique. — L'ablation par l'anse froide et surtout l'ablation par l'anse galvanique vantées par Aymé seraient certainement de bonnes méthodes, la dernière surtout ; mais il est nécessaire que la tumeur soit pédiculée ou tout au moins assez saillante pour être enlacée par le fil. Ce procédé compte des succès certains ; malheureusement, il ne peut être appliqué qu'à un nombre de cas très restreint.

f) Morcellement. — Notre ami Furet, paraît avoir appliqué

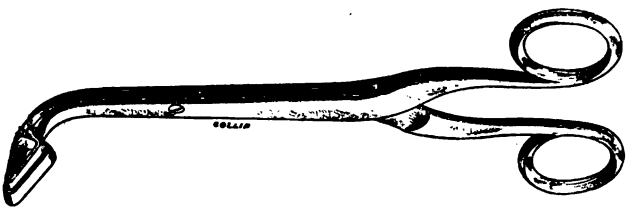

Fig. 88. — Pince de Furet modifiée par l'auteur.

le premier à l'amygdale linguale le morcellement préconisé par Ruault pour les amygdales palatines.

M. Moure utilise un instrument analogue à celui de Furet.

Depuis cinq ans, je me suis mis moi-même à pratiquer le morcellement de l'amygdale linguale. J'ai d'abord procédé avec le premier modèle de Furet, puis j'ai abandonné ce modèle, dont le principe était évidemment très bon, en raison seulement de la petitesse des mors qui m'obligeait à trop multiplier les prises, et j'ai fait faire par Simal une nouvelle pince, à mors plus grands, permettant de saisir une portion plus considérable d'amygdale.

Les mors de la pince que j'ai ainsi modifiée sont constitués par deux fenêtres triangulaires, dont le sommet plonge dans le sillon glosso-épiglottique et dont un des grands côtés, rectiligne, répondant à la concavité de l'instrument, vient s'appliquer à la surface de l'amygdale (fig. 88)

Digitized by Google

Autant que j'ai pu m'en assurer par ma pratique, je crois pouvoir affirmer que le morcellement est une bonne méthode, moins douloureuse que la cautérisation, n'étant pas suivie comme cette dernière d'une vive réaction inflammatoire qui, dans quelques cas, provoque une dysphagie très intense.

Le résultat thérapeutique m'a toujours paru très bon ; cette méthode toutefois présente dans son exécution quelques difficultés qui méritent une critique.

1° La base de la langue par sa texture musculaire forme un véritable sommier élastique qui cède sous la pression de la pince et met souvent obstacle à la prise : l'amygdale se dérobe alors sous la pince, surtout quand le malade n'a pas l'énergie nécessaire pour bien maintenir sa langue ;

2° L'application intime des deux mors de la pince sur la surface à morceler n'est pas toujours aisée, car le mors mâle est toujours éloigné de cette surface de toute l'épaisseur du mors femelle ; il est difficile de les maintenir tous les deux simultanément tangents à l'amygdale linguale.

Pour obtenir une bonne application et réduire à son minimum cet inconvénient, je crois qu'il est préférable de tenir la pince, la main en supination et non en pronation.

Chaque moitié symétrique de l'amygdale linguale demande, suivant le degré de l'hypertrophie, un nombre de prises variables.

Dans les cas moyens, trois ou quatre coups de pince suffisent pour chaque côté.

L'ablation totale demande deux ou trois séances.

L'hémorragie immédiate est légère.

Actuellement dans ma pratique, j'emploie indifféremment le morcellement, et la tonsillotomie avec l'instrument de Lennox-Browne.

Digitized by Google

AMYGDALITE ULCÉRO-MEMBRANEUSE

Synonymie : Angine diphtéroïde de Vincent.

Définition. — Sous le titre d'amygdalite ulcéro-membraneuse Brindel et Raoult viennent de donner la description d'un nouveau type d'angine dans leur rapport présenté à la Société française de laryngologie (mai 1900) sur les ulcérations de l'amygdale, travail auquel nous avons fait les plus larges emprunts pour la rédaction de ce chapitre.

Ces auteurs considèrent cette affection comme une localisation à l'amygdale de la stomatite ulcéro-membraneuse.

Elle constitue pour eux un type clinique bien défini, caractérisé par la production d'une fausse membrane escharotique due à la pullulation d'un bacille spécifique, le bacille de Vincent.

Historique. — D'après Lesueur (*Thèse* Paris, 1900), Van Swieten aurait observé le premier la propagation de la stomatite ulcéro-membraneuse à l'amygdale, sous forme d'épidémie dans les armées de Marie-Thérèse.

Après lui, Bergeron rapporte quelques cas démonstratifs.

Mais *l'amygdalite ulcéro-membraneuse sans stomatite* a été signalée pour la première fois par Ruault, en 1894, dans ses conférences de la clinique laryngologique des sourds-muets. Au mois de juin de la même année, cet auteur a fait sur ce sujet, à la société de laryngologie de Paris, une communication restée inédite, dont voici le résumé tel qu'il avait été remis après la séance à la rédaction des *Annales des maladies de l'oreille* :

Sur l'amygdalite gangréneuse bénigne primitive, par M. Ruault.
L'auteur décrit sous ce nom une affection dont il a observé 4 cas, 3 chez des

Digitized by Google

jeunes gens de 19 à 21 ans, et le 4e chez une femme de 28 ans. Ce dernier s'étant développé chez une malade qui avait été atteinte, 3 mois auparavant, de stomatite ulcéro-membraneuse, avec propagation à l'amygdale, et ayant évolué d'une façon identique au niveau de l'amygdale seule après guérison de la stomato-amygdalite antécédente, Ruault pense que l'affection qu'il décrit ne diffère pas, par sa nature, de la stomatite ulcéro-membraneuse, et qu'elle est à cette dernière ce que la gangrène maligne du pharynx est au noma.

L'affection débute par de la dysphagie douloureuse modérée, unilatérale, avec tuméfaction douloureuse d'un ou deux ganglions sous-angulo-maxillaires. Il y a parfois un peu de prostration, mais la fièvre est nulle et l'appétit est à peu près conservé. La langue est propre, mais l'haleine est fétide, et il y a perception d'un mauvais goût dans la bouche ; le sommeil est également conservé. Parfois légère salivation. L'urine n'est pas albumineuse.

La lésion siège au niveau du tiers supérieur d'une amygdale. On y constate une perte de substance à fond anfractueux, grisâtre, avec des lambeaux sphacélés de dimensions variables, qu'on peut souvent détacher par le frottement avec un stylet ouaté ; après le nettoyage, le fond de l'ulcère saigne légèrement. Les bords sont taillés obliquement, nets, sans décollements ; ils ne sont pas entourés de halo inflammatoire, mais il y a toujours un peu de catarrhe diffus de la gorge. L'amygdale, à peine augmentée de volume, n'est nullement indurée.

L'ulcère augmente d'étendue et de profondeur pendant trois à cinq jours ; il conserve une forme irrégulièrement polygonale, mais il s'y produit des cratères de profondeur variable ; la lésion reste cantonnée à la moitié supérieure de la glande. Après un état stationnaire de deux à trois jours de durée, la lésion marche vers la réparation et la guérison arrive après une douzaine de jours au plus, huit jours au moins.

La seconde amygdale peut être atteinte avant que la première soit guérie, ou seulement plus tard, ou encore rester indemne. Jamais la lésion ne s'étend au delà de la tonsille.

La durée de la maladie est variable, car elle procède par poussées successives. C'est une affection à rechutes, mais le pronostic est évidemment bénin.

Le diagnostic peut être assez délicat ; il doit être fait avec les diverses lésions syphilitiques (chancres, ulcérations, gommes), et aussi avec l'amygdalite tuberculeuse.

Le traitement a consisté en lavages répétés et abondants avec des lotions boriquées ou légèrement phéniquées chaudes, et en applications topiques antiseptiques (iode, phénol, sublimé). On y a joint l'administration à l'intérieur du naphtol, de façon à tenter de réaliser l'antisepsie intestinale.

Vincent en 1894, 1896 et 1898 décrit un bacille spécial, le bacille fusiforme qu'il aurait trouvé dans certaines angines diphtéroïdes et qu'il croit identique à un bacille semblable observé par lui dans la pourriture d'hôpital ;

Bernheim (1898) retrouve ce même micro-organisme dans la stomatite ulcéro-membraneuse ;

Lemoine le décèle aussi dans 5 cas d'amygdalite ulcéreuse ;

Lermoyez et Helme en rapportent une observation ;

Raoult et Thiry observent enfin des cas analogues et dé-

Digitized by Google

crivent la maladie sous le terme d'*amygdalite ulcéro-membraneuse chancriforme* ; ils séparent cette affection de l'amygdalite cryptique ulcéreuse, admettant que le processus ulcéreux est différent dans les deux affections, d'origine externe, infectieuse dans le premier cas, d'origine endo-amygdalienne dans l'autre.

La forme diphtéroïde et la forme ulcéreuse ne sont pour eux que les deux stades d'une même maladie.

Puis viennent les observations de Bernheim et Pospischill au nombre de 50, d'Abel, Rispal (*Thèse* de Freyche, Toulouse, 1899), Dopter, Lichtwitz et Sabrazès, Nicolle, Lacoarret, Sacquepée, Stœcklin, Bosquier, Jacques, Richardière et Tollemer, Schneider, Brindel, une nouvelle étude de Vincent (*Annales de l'Institut Pasteur*, 1899), la thèse de Panoff (Nancy, 1899) inspirée par Raoult et Thiry, enfin le rapport de Raoult et Brindel déjà cité.

Étiologie. — Raoult et Brindel n'hésitent pas à considérer le bacille fusiforme de Vincent comme pathogène de l'amygdalite ulcéro-membraneuse ; ils admettent cependant qu'il peut exister aussi à l'état de saprophyte dans la cavité bucco-pharyngée comme le pneumocoque, le streptocoque et le bacille de Koch qui sont pourtant considérés comme des organismes spécifiques.

L'amygdalite ulcéro-membraneuse s'observe surtout chez les sujets débilités et chez les personnes atteintes de carie dentaire étendue, elle éclaterait souvent à l'occasion de l'évolution de la dent de sagesse.

Elle coexiste fréquemment avec la stomatite ulcéro-membraneuse dont elle n'est qu'une localisation.

Elle est contagieuse (Thiry, Brindel) ; elle offre enfin une grande similitude avec la pourriture d'hôpital.

Bactériologie. — Dans l'exsudat on rencontre le bacille fusiforme de Vincent associé à des spirilles et à des micro-organismes divers, streptocoques, coli-bacilles, diplocoques, etc., etc.

Digitized by Google

Le bacille de Vincent a la forme très nette d'un fuseau renflé au centre, effilé à ses deux extrémités; il contient des espaces vacuolaires et des granulations (fig. 89).

Il y a des formes longues, courtes et moyennes.

Les uns sont rectilignes, les autres en croissant; parfois ils sont soudés bout à bout en diplocoques; quelquefois on peut les voir disposés parallèlement.

Le bacille fusiforme d'après Vincent est plus gros et plus long que le bacille diphtérique.

Il se colore bien par le bleu de Löffler, surtout après

Fig. 89. — *Bacille fusiforme de Vincent et Spirilles.* (Photomicrographie faite par M. Polier, externe des hôpitaux, d'après une préparation de M. Charles Morel. — $d = \frac{1\,200}{1}$. — Objectif apochromatique à immersion de $0^{m},002$ de foyer et oculaire compensateur n° 4.

avoir été traité par l'éther; on le colore aussi avec la fuchsine, le liquide de Ziehl à 1/5, le violet de méthyle, le violet de gentiane, etc.

Il se décolore incomplètement par la méthode de Gram.

Les auteurs n'ont pas pu s'accorder encore pour savoir

Digitized by Google

s'il est mobile ou non ; dans tous les cas il le serait très peu.

Il ne se cultive sur aucun milieu.

Enfin l'inoculation aux animaux n'a donné que des résultats négatifs.

Il est généralement associé à des spirilles fins, minces et ondulés, présentant 3 ou 4 tours de spire, bien colorés par la fuchsine phéniquée de Ziehl.

Ces spirilles s'observent surtout dans les formes fétides.

Il peut être associé aussi très fréquemment au streptocoque et au pneumocoque, plus rarement au coli-bacille et au bacille de Löffler.

La fausse membrane est formée d'une trame fibrineuse analogue à la fausse membrane diphtérique ; dans les couches superficielles on trouve le bacille fusiforme mêlé aux autres micro-organismes ; dans les couches profondes, au contraire, on le trouve à l'état pur.

Symptômes. — L'amygdalite ulcéro-membraneuse s'observe surtout entre 18 et 30 ans (Brindelet Raoult), mais on l'a rencontré quelquefois chez l'enfant (Richardière et Tollemer).

Elle débute par une fièvre habituellement légère, 38° 5, 39° au maximum, état saburral, inappétence, malaise, courbature, gêne gutturale peu prononcée.

Brindel et Raoult lui reconnaissent deux périodes :

1° PÉRIODE PSEUDO-MEMBRANEUSE. — Sur l'amygdale apparaît une pseudo-membrane, rappelant une tache crayeuse (Vincent), une tache de bougie (Raoult) à bords irréguliers, unique dans la plupart des cas, affectant quelquefois cependant deux points séparés de l'amygdale ou même les deux amygdales.

Sa consistance est molle ; par un léger raclage on peut la détacher.

Au-dessous d'elle la muqueuse est érodée et saignante, et se recouvre assez vite d'une nouvelle membrane.

La tache pseudo-membraneuse est entourée d'une auréole inflammatoire rouge ou violacée.

Digitized by Google

Le voile et le palais participent dans une certaine mesure à l'état inflammatoire.

La fausse membrane ne se dissocie pas dans l'eau.

La salivations est abondante et l'haleine fétide.

Enfin les ganglions sous-angulo-maxillaires sont tuméfiés, mais assez légèrement.

Traitée à cette période, l'amygdalite ulcéro-membraneuse peut guérir en 8 ou 15 jours ; abandonnée à elle-même, elle marche vers l'ulcération et la seconde période est constituée.

2° Période ulcéreuse. — Le processus s'étend en profondeur ; à l'érosion succède l'ulcération qui peut devenir très profonde ; la perte de substance affecte des contours ovalaires ; les bords sont taillés à pic ; l'excavation est remplie d'un exsudat moitié pseudo-membraneux, moitié putrilagineux, de densité plus compacte à la profondeur qu'à la superficie.

Au-dessous de lui la paroi cavitaire est granuleuse et bourgeonnante.

Malgré l'état inflammatoire généralisé à l'amygdale il n'y a pas d'induration des tissus (Brindel et Raoult).

C'est à cette période que l'ulcération peut être confondue avec le chancre syphilitique ou avec une gomme.

Avec un traitement antiseptique énergique la cavité ulcérée ne tarde pas à se déterger, à se combler et enfin à cicatriser.

La durée de cette période oscille entre 8 jours et 3 semaines (Brindel et Raoult).

Malgré la cicatrisation le malade reste déprimé et très anémié.

Pronostic. — Le pronostic de l'amygdalite ulcéro-membraneuse est généralement bénin ; cependant Richardière a pu citer trois cas de mort observés à l'hôpital Trousseau.

L'ulcération enfin est une porte ouverte aux infections secondaires, en particulier à la syphilis (cas de Barbier et Liaras) à la diphtérie et à la streptococcie.

Diagnostic. — Les signes que nous avons énumérés dans la symptomatologie permettront de penser à l'amygdalite ulcéro-

Digitized by Google

membraneuse ; mais seul l'examen sur frottis décelant le bacille fusiforme autorisera à formuler le diagnostic.

Ce bacille sera trouvé *en très grande quantité et à l'état de pureté dans la partie profonde de la fausse membrane.*

Ce signe seul permettra de distinguer l'affection de l'amygdalite cryptique ulcéreuse non spécifique.

A la période pré-ulcéreuse il peut être possible en effet de se prononcer cliniquement entre les deux maladies ; car d'une part l'amygdalite cryptique ulcéreuse débute par l'inflammation d'un kyste lacunaire qui peut être reconnu à travers la muqueuse avant l'ulcération, d'autre part l'amygdalite ulcéro-membraneuse débute par un processus escharotique superficiel qui marche de la surface vers la profondeur et se traduit d'emblée par une fausse membrane.

A la période d'ulcération au contraire toute distinction clinique devient impossible.

Le diagnostic différentiel de l'amygdalite ulcéro-membraneuse à la période pseudo-membraneuse, avec la diphtérie et toutes les angines diphtéroïdes sera facilement fait par l'examen bactériologique.

Quant au diagnostic différentiel clinique entre l'amygdalite ulcéro-membraneuse et les autres lésions ulcéreuses de l'amygdale : tuberculose ulcéreuse, lupus, chancre et gomme, etc., il y a lieu de se reporter au diagnostic différentiel entre ces mêmes affections et l'amygdalite cryptique ulcéreuse que que nous avons étudiée dans le chapitre précédent ; il lui est en tout point superposable.

Traitement. — Contre une affection parasitaire comme l'amygdalite ulcéro-membraneuse il était rationnel de recourir à une médication locale antiseptique, c'est ce qui a été fait.

Tous les antiseptiques ont réussi.

Les traitements préconisés contre l'amygdalite cryptique ulcéreuse se trouvent donc indiqués :

Badigeonnages au chlorure de zinc à 1/30, à la solution

Digitized by Google

glycérinée iodo-iodurée (Moure), à la glycérine résorcinée ou mentholée ;

Gargarisme au phéno-salyl à 2 pour 1000, au permanganate de potasse à $0^{gr},20$ pour 1000.

Attouchements 3 ou 4 fois par jour avec la solution suivante préconisée par Raoult :

Formaldéhyde.	VI à X gouttes.
Glycérine.	20 grammes.

Brindel a obtenu de bons résultats en prescrivant 3 ou 4 comprimés de chlorate de potasse par 24 heures.

Ce traitement sera complété par un régime tonique et le séjour loin de l'atmosphère hospitalière qui a paru jusqu'ici préjudiciable (Moure).

Digitized by Google

SYPHILIS

ACCIDENT PRIMITIF

La syphilis a une prédilection marquée pour le pharynx ; de tous temps les accidents secondaires et tertiaires de cette région furent connus, mais il n'en fut point de même de l'accident primitif dont la description appartient tout entière aux temps modernes.

Le chancre a été observé dans les trois étages du pharynx, nasal, oral et laryngien.

Chancre du pharynx nasal (chancre des auristes). — Ce chancre, dit *chancre des auristes,* provient de l'inoculation du pavillon tubaire par une sonde contaminée. Nous aimons à croire qu'il n'est point fréquent et qu'avec l'asepsie chirurgicale moderne on ne l'observera plus.

Son diagnostic est à peu près impossible. Il se traduit par des symptômes de catarrhe naso-pharyngien intense, enchifrènement, céphalalgie, otalgie, affaiblissement de l'ouïe, qui n'ont rien de pathognomonique, aussi le diagnostic est-il seulement établi rétrospectivement quand éclatent dans le délai régulier les accidents secondaires, et qu'ayant observé le malade pendant deux mois environ on est certain qu'il n'a pas présenté de chancre sur un autre point.

Chancre de l'amygdale palatine. — Le chancre peut s'observer sur les diverses régions de l'oro-pharynx, mais sa localisation la plus fréquente et la plus intéressante à étudier est incontestablement celle de l'amygdale.

Digitized by Google

A peu près ignoré il y a une trentaine d'années, le chancre amygdalien a été bien étudié par Le Gendre en 1884.

Sur 260 chancres de la cavité bucco-pharyngienne, Nivet, dans sa thèse (Paris, 1897), compte 29 chancres de l'amygdale. Fournier, Dieulafoy, Bœck tendent à le considérer comme le plus fréquent des chancres extragénitaux.

En 6 années dans ma pratique de laryngologiste, soit dans ma clientèle, soit à l'hôpital, j'en ai observé 8 cas, dont le diagnostic, cela va sans dire, fut nettement confirmé par les manifestations secondaires.

Le chancre de l'amygdale est essentiellement polymorphe, il a été particulièrement décrit sous toutes ses formes par Fournier.

Nous passerons successivement en revue les formes, érosive, ulcéreuse, végétante, diphtéroïde, gangréneuse et angineuse sous lesquelles il peut se présenter.

A. Chancre érosif. — Cette forme se traduit par une tuméfaction localisée de l'amygdale; le point culminant de la tuméfaction est recouvert d'une érosion légère vernissée, livide, grise ou simplement opaline.

Les phénomènes subjectifs sont insignifiants, la douleur est à peu près nulle et la dysphagie très modérée. Cette forme assez fruste est d'un diagnostic difficile.

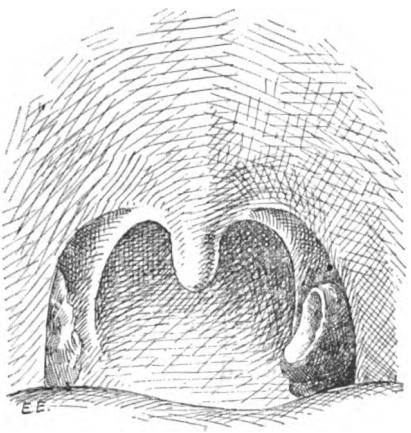

Fig. 90. — Chancre ulcéreux de l'amygdale gauche.

B. Chancre ulcéreux. — Dans ce cas la lésion est constituée par une ulcération généralement assez étendue, de la dimension d'une pièce de cinquante centimes à celle d'une pièce de deux francs, l'excavation est profonde, ses bords

Digitized by Google

sont ravinés, son fond est tapissé d'une sécrétion grise ou jaunâtre. Cette forme est plus douloureuse que la précédente (fig. 90).

C. Chancre végétant. — Ce troisième type dérivé de la forme précédente est caractérisé par une tuméfaction bourgeonnante de la surface ulcérée qui donne à la lésion l'aspect d'un épithéliome au début.

D. Chancre diphtéroïde. — Dans cette forme on observe sur la surface ulcérée ou simplement érodée du chancre une véritable fausse membrane grisâtre qui lui donne l'aspect d'une manifestation diphtérique.

E. Chancre gangréneux. — C'est un chancre ulcéreux profond et étendu qui, en raison de la couleur brune ou noirâtre de la surface de l'amygdale, des sécrétions qui la recouvrent et des bords de la plaie, et aussi en raison de la fétidité de l'haleine prend les caractères d'une plaque de gangrène localisée. L'état général est assez grave et on assiste à un véritable orage infectieux (Fournier).

F. Chancre a forme angineuse. — Nous voici arrivé à la forme la plus insidieuse, la plus intéressante et qui était la moins connue il y a quelques années.

Le sujet est pris, comme dans une amygdalite, de symptômes généraux aigus : frissons, fièvre, courbature, céphalalgie et de symptômes locaux : dysphagie et douleur intense.

A l'examen on observe une amygdale tuméfiée, très rouge, douloureuse au toucher rappelant l'aspect d'une amygdalite cryptique aiguë, ou d'une amygdalite phlegmoneuse. Ce n'est qu'en explorant avec soin l'amygdale qu'on retrouve le chancre plus ou moins dissimulé dans ce terrain inflammatoire.

Il semble que cet état clinique complexe doit relever d'une infection septique banale due à un des agents infectieux qui vivent normalement dans la bouche et dont la virulence se sera exagérée sous l'influence du chancre.

Digitized by Google

Signes communs à toutes les formes. — Quelle que soit sa forme, le chancre de l'amygdale s'accompagne constamment d'induration perceptible au toucher et d'adénopathie sous-angulo-maxillaire.

Le ganglion de Chassaignac est le siège d'une hypertrophie chondroïde caractéristique. On peut observer en outre autour et au-dessous de lui dans la région cervicale une pléiade ganglionnaire, on pourrait même, d'après Dieulafoy, l'observer du côté opposé.

Diagnostic. — D'après Fournier le diagnostic du chancre de l'amygdale n'est point difficile : il suffit de penser à lui pour savoir le reconnaître.

Les caractères qui permettraient d'affirmer le diagnostic, suivant Dieulafoy seraient : l'unilatéralité, l'induration de la base de la lésion et l'adénopathie chondroïde sous-maxillaire entourée d'une pléiade.

Mais étant donné que l'unilatéralité peut s'observer dans l'amygdalite cryptique aiguë, affection très fréquente, que l'induration spécifique de la base souvent difficile à percevoir peut être simulée par une induration inflammatoire ou néoplasique, enfin que les caractères objectifs qui différencient de l'adénopathie syphilitique presque constante, l'adénopathie sous-maxillaire septique ou épithéliomateuse, peuvent manquer de netteté, nous croyons que cette triade sans rien perdre de sa valeur diagnostique n'est pas suffisante pour permettre au médecin d'affirmer d'emblée à son malade qu'il est atteint de chancre de l'amygdale.

A notre avis la conviction de l'observateur est permise, mais la déclaration du diagnostic à l'intéressé doit être réservée jusqu'à l'apparition des accidents secondaires.

Bien des affections, en effet, peuvent simuler le chancre de l'amygdale :

1° La forme végétante chez un sujet âgé peut être simulée par un épithéliome au début, l'adénopathie métastatique de ce dernier offrant une certaine analogie avec l'adénopathie

Digitized by Google

du chancre. Mais l'ablation à l'emporte-pièce d'un fragment de la tumeur permet de reconnaître le tissu épithéliomateux;

2° La forme érosive peut simuler un début d'amygdalite lacunaire aiguë avant l'ulcération, mais dans cette dernière on n'observe ni l'induration de la base de la lésion, ni l'adénopathie chondroïde ; en cas de doute on doit réserver son diagnostic ;

3° La forme ulcéreuse peut être confondue avec la tuberculose de l'amygdale, l'angine ulcéreuse à baçilles fusiformes de Vincent, enfin avec l'amygdalite lacunaire ulcéreuse chronique.

La tuberculose ulcéreuse de l'amygdale ne s'observe guère que chez des sujets déjà atteints de tuberculose pulmonaire, la lésion a généralement une couleur grisâtre pâle, spéciale aux lésions tuberculeuses, caractères qui tranchent avec la couleur plutôt rouge et livide du chancre; sur la marge du foyer principal on peut quelquefois observer des tubercules isolés jaunes ou grisâtres.

Toutefois ces caractères distinctifs n'ont rien d'absolu. La recherche du bacille de Koch et l'examen d'un fragment des bords de l'ulcération enlevé au morcelleur peuvent seuls autoriser le diagnostic différentiel.

L'angine ulcéreuse à bacilles fusiformes de Vincent se reconnaît à la présence du bacille fusiforme qui est très facilement constatée dans l'exsudat.

Mais il faut savoir que si le bacille fusiforme est spécifique de l'angine de Vincent auquel il peut se superposer, il n'exclut pas le chancre.

Nous avons en effet observé ce bacille sur une ulcération de l'amygdale gauche qui avait tous les caractères objectifs du chancre. Ce cas dont le diagnostic fut confirmé par l'apparition des accidents secondaires a été cité dans la thèse de Freyche (Toulouse, 1899).

L'amygdalite lacunaire ulcéreuse ou amygdalite chancri-

Digitized by Google

forme bien étudiée par Moure, Delie, Mendel, constitue enfin la lésion qui présente le plus d'analogie avec le chancre.

Cette affection est fréquente, je dirai même banale, aussi est-elle une de celles qui ont le plus de chances d'être confondues avec l'accident primitif et inversement le chancre peut être pris pour une amygdalite chancriforme.

Nous avons suffisamment insisté sur les caractères différentiels de cette affection (page 222) pour n'avoir pas à y revenir; nous nous contenterons de rappeler que ce diagnostic différentiel est souvent fort délicat et que bien souvent on sera obligé d'attendre le délai d'éclosion des accidents secondaires pour se prononcer.

4° La forme diphtéroïde ne saurait être confondue avec la diphtérie dont le diagnostic précis pourra être fait par la recherche extemporanée du bacille de Klebs ou par la culture;

5° Le diagnostic de la forme gangréneuse ne sera ni plus ni moins difficile que celui des autres formes. On sait en effet que la gangrène est généralement secondaire et que sans les lésions sphacéliques il faut toujours rechercher une lésion primitive; le doute est de rigueur dans les cas de ce genre, aussi faudra-t-il réserver sagement son diagnostic et attendre la manifestation des accidents secondaires;

6° La forme angineuse est enfin de toutes les formes celle qui expose le plus à l'erreur, non qu'une angine puisse en imposer pour un chancre; mais plutôt qu'un chancre risque de passer inaperçu sous le masque d'une angine vulgaire, c'est là certainement l'erreur le plus souvent commise.

Cette forme, en effet, paraît d'après les statistiques être la plus fréquente, nous savons aussi qu'elle est la plus insidieuse; si le chancre de l'amygdale palatine est resté inconnu pendant tant de siècles, c'est uniquement parce que ses symptômes ont toujours été confondus avec ceux des simples angines.

Combien de syphilis à porte d'entrée méconnue ont dû avoir pour accident initial un chancre de l'amygdale!

Digitized by Google

Chez un malade qui a vu éclater brusquement chez lui des accidents secondaires sans avoir eu un chancre génital et qui se présente au médecin avec des plaques muqueuses pharyngées et une roséole affirmant que son mal de gorge a précédé d'un mois et demi et deux mois l'éruption cutanée, on est autorisé à porter le diagnostic rétrospectif de chancre du pharynx, les plaques muqueuses ayant pris sans interruption la succession du chancre.

Le diagnostic différentiel du chancre de l'amygdale devra être fait encore avec :

1° Les plaques muqueuses ulcérées.

Ici la lésion est toujours plus superficielle, sa topographie varie d'un jour à l'autre ; elle est généralement bilatérale et s'étend souvent jusqu'au voile ; la couleur est violacée et opaline ; elle peut disparaître rapidement après une simple cautérisation au nitrate d'argent ; la chronologie des accidents peut enfin dans la plupart des cas donner de précieuses indications ;

2° La gomme ulcérée de l'amygdale chez un ancien syphilitique qui méconnaît ou nie sciemment sa syphilis peut simuler un chancre, mais dans la gomme il n'y a pas trace d'adénopathie, toutefois par infection secondaire non spécifique on a pu quelquefois en constater. En outre la gomme est très rarement limitée à l'amygdale ; enfin elle est capable de céder très rapidement au traitement ioduré simple sans mercure.

En résumé, dans tous les cas douteux, seule l'éclosion des accidents secondaires autorisera un diagnostic affirmatif. Jusque-là on tiendra le malade en observation et on l'avertira simplement du caractère contagieux de son mal afin qu'il prenne des précautions pour ne point contaminer son entourage.

Chancre du laryngo-pharynx (chancre de l'amygdale linguale). — L'amygdale lynguale peut être atteinte de chancre au même titre que l'amygdale palatine, mais la situation

Digitized by Google

cachée de la lésion que le miroir laryngien peut seul découvrir fait que les observations n'abondent pas.

Schiffers, de Liège, en a observé un cas : il s'agissait d'un jeune homme de 27 ans qui se plaignait de vives douleurs à la déglutition sans lésion apparente de l'isthme du gosier, le miroir laryngien fit découvrir sur la partie gauche de la base de la langue une tumeur irrégulière grisâtre, présentant une ulcération de 5 à 6 millimètres de diamètre.

Il existait, en outre, sous la mâchoire et au-dessous du sterno-mastoïdien un gros ganglion indolent qui avait apparu en même temps que la dysphagie.

15 jours après la découverte de cette lésion qui remontait déjà à plusieurs semaines, se développait sur les membres et sur le tronc une roséole qui levait tous les doutes.

Je crois inutile d'insister sur la portée clinique de cette observation qui nous montre une infection syphilitique dont la porte d'entrée passait fatalement inaperçue sans l'intervention du miroir laryngien.

Bien que n'ayant pas à traiter ici les maladies du larynx nous croyons utile de rappeler en passant que le chancre a pu être observé plus profondément encore; c'est ainsi que Krishaber et Mauriac en France, Gerhardt en Allemagne, Morell Mackenzie en Angleterre ont rapporté des cas de chancre de l'épiglotte.

Sarremone enfin a communiqué à la Société française d'otologie (1899) une observation de chancre laryngien.

Durée et pronostic. — Le chancre a une durée de un mois environ.

On a longtemps soutenu que le chancre amygdalien comme tous les chancres céphaliques donnait une syphilis plus grave que les autres; Fournier en doute fort. Ce qui semble expliquer en effet la gravité spéciale de cette localisation, c'est que la nature du mal est encore souvent méconnue ou reconnue trop tard, pour être traitée avec la même efficacité que les syphilis à porte d'entrée génitale plus promptement diagnostiquées.

Digitized by Google

ACCIDENTS SECONDAIRES

Syphilides muqueuses. — Après la vulve, le pharynx est le meilleur terrain d'évolution des syphilides muqueuses. Ces accidents se manifestent immédiatement après la roséole, c'est-à-dire 5 semaines environ après l'apparition du chancre, quelquefois simultanément. Je les ai même vu précéder l'apparition de la roséole quand l'infection avait débuté par un chancre de l'amygdale.

Ces syphilides atteignent les trois étages du pharynx; elles affectent plusieurs formes : 1° énanthème simple; 2° plaques muqueuses érosives; 3° plaques muqueuses ulcérées; 4° plaques muqueuses diphtéroïdes; 5° plaques muqueuses hypertrophiques, végétantes, condylomateuses.

L'énanthème simple est pour ainsi dire constant et précède les autres formes.

La muqueuse pharyngée est d'un rouge vif et pourpré; l'énanthème peut être localisé et former de vastes plaques irrégulières se terminant quelquefois assez brusquement sur les parties restées normales; il s'accompagne d'un léger état catarrhal qui dans le naso-pharynx gagne la trompe d'Eustache, provoque de la surdité et des bourdonnements.

D'après Lermoyez, les troubles de l'oreille moyenne pourraient même être suivis de troubles labyrinthiques précoces.

Les plaques muqueuses atteignent spécialement les amygdales palatines pharyngées ou linguales.

Les plaques des amygdales palatines les plus connues et les plus faciles à constater débutent souvent discrètement par la fossette sus-amygdalienne au-dessous du point où le pilier postérieur se réunit au pilier antérieur : en cette région la muqueuse prend une couleur violacée, grisâtre; les bords des piliers qui se rejoignent en capuchon au-dessus de la fossette sus-amygdalienne sont légèrement tuméfiés et forment un bourrelet de couleur lilas très pâle.

Digitized by Google

Cet aspect est caractéristique, toutefois la lésion est parfois si discrète que l'œil du plus fin coloriste pourrait avoir de la peine à la déceler, mais dans la plupart des cas les syphilides sont assez étendues pour être facilement reconnues : de vastes plaques grisâtres ou lie de vin s'étalent sur les amygdales et le voile, et tranchent par leur couleur spéciale sur les taches plus étendues d'érythème ; elles peuvent gagner tout le voile et la voûte palatine.

A l'examen avec la lumière artificielle la couleur des plaques érosives est bien moins nette qu'avec la lumière solaire, aussi dans les cas douteux est-il bon, toutes les fois que la chose sera possible, d'examiner le malade avec la lumière solaire réfléchie par le miroir frontal, c'est le plus bel éclairage qu'on puisse désirer.

Les plaques muqueuses peuvent se recourir d'une véritable fausse membrane rappelant la membrane diphtérique, mais beaucoup plus adhérente que cette dernière et sans tendance à l'extension.

Enfin, elles peuvent chez les malades qui n'ont subi aucun traitement, devenir végétantes et former sur les amygdales de véritables végétations condylomateuses, molles et violacées, comme sur les organes génitaux de la femme.

L'examen de l'oro-pharynx dans la syphilis secondaire est chose classique, celui du naso-pharynx et du laryngo-pharynx l'est moins, n'étant guère pratiqué que par les laryngologistes ; il ne faut cependant pas le négliger, car en présence de lésions oro-pharyngées douteuses il peut donner d'utiles renseignements ; le miroir rhinoscopique peut en effet faire découvrir des plaques muqueuses sur la face supérieure du voile, le pavillon de la trompe et l'amygdale pharyngée. Le miroir laryngien peut enfin éclairer sur l'état de l'amygdale linguale où les syphilides s'observent comme sur les trois autres, ainsi que Zeissl (1877) et Julien (1886) l'ont montré les premiers.

A la clinique de dermato-syphiligraphie de la faculté de

Digitized by Google

Toulouse où j'examine systématiquement tous les syphilitiques au miroir, j'ai pu me convaincre que les altérations syphilitiques secondaires de l'amygdale linguale étaient aussi banales que celles de l'amygdale palatine.

Hypertrophie spécifique des amygdales. — L'infection syphilitique secondaire se traduit sur le tissu adénoïde du pharynx par une réaction hypertrophique. Cette hypertrophie peut atteindre les quatre amygdales, sans qu'elles soient nécessairement recouvertes de syphilides, et peut atteindre chez les sujets lymphatiques et déjà porteurs de grosses amygdales des proportions considérables.

L'hypertrophie des amygdales palatines est d'observation banale ; nous n'insisterons pas davantage sur cette localisation ; l'hyperplasie spécifique de l'amygdale pharyngée est moins connue ; il faut croire d'ailleurs qu'elle est moins fréquente, car cette amygdale est physiologiquement atrophiée à l'âge habituel où la syphilis se contracte ; mais si par hasard elle persiste, elle peut s'hyperplasier et donner lieu au tableau symptomatique des végétations adénoïdes ; on l'observe surtout chez les enfants hérédo-syphilitiques.

L'hypertrophie de l'amygdale linguale a été signalée la première fois par Lancereaux dans son traité d'anatomie pathologique (1866), par Julien (1886), par Baümler, Breda (1887), Campana (1889), par Krieg et Newcomb. Elle fut de nouveau étudiée en France par Labit en 1891 ; à la même époque, Moure et Raulin publièrent une étude complète des accidents secondaires de l'amygdale linguale.

Enfin, récemment, Ricci (de Trévise) est venu apporter une nouvelle contribution à cette question par une étude fort intéressante.

Moure et Raulin insistent presque exclusivement sur l'hypertrophie spécifique dont ils décrivent deux formes :

1° *L'amygdalite pré-épiglottique secondaire folliculaire* ;

2° *L'amygdalite pré-épiglottique secondaire folliculo-interstitielle.*

Digitized by Google

Dans la première, le follicule lymphoïde est seul en cause.

Dans la deuxième la couche interstitielle, sous-muqueuse participe au processus.

La folliculite proprement dite peut se présenter au point de vue clinique sous deux aspects différents ; tantôt les follicules atteints, groupés sur la ligne médiane, forment une petite tumeur qui vient affleurer l'épiglotte et donner la sensation de corps étranger ; tantôt, au contraire, les follicules tuméfiés siègent latéralement et provoquent plutôt de la douleur à la déglutition, surtout pendant la déglutition à vide et la déglutition des liquides.

Michaël (de Hambourg) a vu l'hypertrophie assez considérable pour rabattre l'épiglotte et provoquer une sorte de cornage. L'examen avec le miroir laryngien montre une hypertrophie mamelonnée ; la surface peut être divisée par des rigoles assez profondes ; certains follicules forment parfois de véritables condylomes ; la muqueuse a une couleur violacée grisâtre ; sur certains points on peut apercevoir des plaques érosives, quelquefois exulcérées ; on a enfin observé de véritables rhagades à bords ravinés souvent longues à guérir.

L'hypertrophie spécifique des amygdales se réduit lentement sous l'influence du traitement général ; mais souvent il arrive que cette réduction reste incomplète ; on est alors obligé de recourir au traitement chirurgical.

Dysphagie syphilitique secondaire. — Les accidents secondaires de la gorge se traduisent subjectivement par un symptôme presque constant et qui semble avoir été signalé la première fois par Ambroise Paré, c'est la *dysphagie*.

Ce symptôme a été étudié dans ces dernières années par Augagneur et par Garel. Il présente comme caractère particulier d'être *unique, constant* et *très tenace*.

Augagneur l'attribue surtout à l'hypertrophie spécifique de l'amygdale linguale ; il est incontestable que la plus large

Digitized by Google

part appartient bien à la quatrième amygdale, en raison de sa situation anatomique.

Mais il est rationnel de supposer que l'anneau adénoïde de Waldeyer totalement infecté y prend part tout entier.

Diagnostic. — Dans le plus grand nombre des cas les syphilides muqueuses du pharynx se reconnaissent facilement par leurs signes objectifs.

Quand leur physionomie est douteuse, il est bon de ne pas se contenter de l'examen à la lumière artificielle et de les examiner soigneusement à la lumière solaire réfléchie.

Une plaque muqueuse isolée, érosive ou légèrement diphtéroïde de l'amygdale a pu être prise pour un *chancre*. Elle s'en distingue par l'absence d'induration et d'adénopathie ; elle est plus fugace et disparaît rapidement par quelques simples cautérisations, tandis que le chancre se prolonge un mois environ.

Elle se distingue aussi, par sa couleur grisâtre ou violacée, des *aphtes* dont le fond est jaune serin.

L'herpès du pharynx a pu donner lieu à confusion : il s'en distingue cependant assez nettement ; les vésicules d'herpès, opalines au début prennent une couleur blanchâtre au moment où elles sont affaissées, simulant une très fine membrane ; si la vésicule est isolée, le contour de la tache est microcyclique, entouré d'une auréole rouge ; si au contraire il s'agit de vésicules confluentes, l'érosion qui succède à la macération des pellicules affecte des contours polycycliques, aspect caractéristique qui ne s'observe jamais dans les syphilides muqueuses.

Les plaques diphtéroïdes pourraient à la rigueur en imposer pour une *diphtérie,* mais l'examen bactériologique permettra un diagnostic sûr.

Quels que soient les aspects anormaux que peuvent revêtir les syphilides muqueuses du pharynx, le diagnostic de ces accidents puisera toujours sa force dans la constatation simultanée des autres accidents secondaires, au premier rang des-

Digitized by Google

quels nous citerons la roséole, la céphalalgie profonde et continue, la dysphagie tenace disproportionnée avec les lésions gutturales, l'ecthyma du cuir chevelu, l'alopécie, l'onyxis, les nodosités périostiques douloureuses sur le front et les tempes, l'engorgement des ganglions cervicaux postérieurs, etc.

Ces stigmates eux-mêmes seront parfois très frustes ou très discrets, mais leur réunion constituera un faisceau d'éléments précieux.

ACCIDENTS TERTIAIRES

Étiologie. — Le pharynx est sans contestation possible la région où la vérole à sa phase tertiaire exerce le plus de ravages. L'étiologie de ces manifestations tardives se confond, il est vrai, avec celle du tertiarisme en général ; mais au risque de faire une incursion sur le terrain de la pathologie générale, nous nous sentons obligés de nous arrêter un instant sur ce point clinique si important.

Il est certain que l'influence du terrain lymphatique entre pour une large part dans l'éclosion de ces accidents, mais leur facteur étiologique le plus important est sans contredit l'insuffisance du « traitement de garantie » après la disparition des accidents secondaires. Sans parler des sujets qui ont eu la syphilis sans le savoir, et leur nombre certes est plus considérable qu'on ne croit, nous pouvons affirmer que tous les malades chez lesquels nous avons découvert des accidents tertiaires de la gorge, avaient tous été insuffisamment traités.

Pour le malade, et cela se conçoit, une maladie qui n'a point de symptôme n'est pas une maladie, et par conséquent n'a pas à être traitée ; le mal, pour lui, cesse avec la disparition des symptômes ; il se sent guéri, il le sent mieux que personne, pourquoi prendrait-il des drogues ?

Il passera ainsi plusieurs années sans se soigner, et au bout

Digitized by Google

de ce temps il sera très fier de dire, croyant prouver sa guérison qu'il est resté 10, 15 ou 20 ans sans éprouver le moindre accident.

Il ignore, l'imprudent, que le mal ne fait que sommeiller, que souvent même il évolue sourdement et insidieusement à son insu, sans bruit et sans fracas, et que brusquement il pourra éclater comme un coup de théâtre, faisant parfois d'irréparables dégâts. Mais le malade n'est pas le seul coupable ; les médecins le sont aussi. Un trop grand nombre, sourds à la bonne parole, pourtant prêchée depuis longtemps par Fournier et presque tous les syphiligraphes, ne font pas suivre assez longtemps à leur malade le traitement hydrargyrique ; j'ai toujours observé que la plupart des sujets atteints d'accidents tertiaires avaient cessé l'usage du mercure trop hâtivement après la disparition des accidents secondaires et s'étaient contentés, comme traitement de garantie, de prendre de l'iodure. On ne saurait trop répéter que l'iodure tout en étant un excellent médicament et un adjuvant précieux du mercure ne peut en aucune façon le remplacer. Il agit admirablement sur l'accident tertiaire, quelquefois peut seul suffire à le guérir, mais il n'a qu'une action prophylactique douteuse sur son éclosion, et cela parce qu'il s'attaque plutôt à l'infiltration plastique, œuvre du virus, qu'au virus lui-même.

Le mercure, au contraire, semble attaquer directement le virus syphilitique. Les foyers d'agents virulents disséminés dans les plus fins réseaux de l'appareil circulatoire à la faveur de la généralisation de la période secondaire constituent sous forme d'endopériartérite localisée des colonies latentes prêtes à sortir de leur sommeil, pour édifier le syphilome tertiaire le jour où une influence favorable le leur permettra. L'action prolongée du mercure, non seulement pendant la période secondaire, mais pendant la phase latente qui la sépare de la période tertiaire peut seule prétendre à étouffer dans leurs repaires cachés ces colonies endormies ; ce qui

Digitized by Google

revient à dire que si l'iodure est le résolutif par excellence de l'infiltration gommeuse constituée, le mercure reste le seul médicament prophylactique essentiel et fondamental du tertiarisme.

Description des diverses formes de la syphilis tertiaire. — La syphilis tertiaire de la gorge comme celle des autres régions peut, dans les formes malignes ou non traitées, se manifester quelques mois après le chancre.

Généralement cependant son apparition ne s'observe guère avant la 4e année. On peut enfin l'observer de longues années après l'accident primitif; Fournier a cité des cas survenus 50 et 55 ans après le chancre.

Les manifestations tertiaires du pharynx peuvent affecter 3 formes qui atteignent également les 3 étages du pharynx:

1° *Ulcération serpigineuse;*

2° *Gomme circonscrite;*

3° *Syphilome diffus (ou infiltration gommeuse diffuse).*

Ulcérations serpigineuses. — Cette forme est spéciale à la syphilis tertiaire précoce; la lésion est constituée par des ulcérations qui peuvent s'étendre à toutes les parties du pharynx. La muqueuse affecte une rougeur vive et pourprée commune à toutes les lésions spécifiques tertiaires, mais elle n'est que superficiellement tuméfiée; on n'observe pas à proprement parler d'infiltration plastique profonde et hypertrophique comme dans les deux autres formes, les ulcérations semblent donc se produire d'emblée; le chorion de la muqueuse du voile en particulier est à découvert, la couleur gris-jaunâtre des

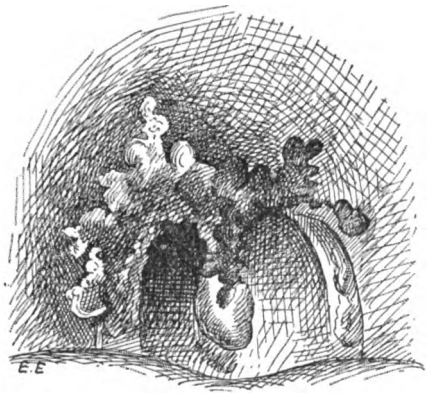

Fig. 91. — Ulcérations serpigineuses précoces.

Digitized by Google

ulcérations tranche avec la couleur pourprée des parties non ulcérées ; les bords sont nets, découpés, quelquefois circulaires, quelquefois irréguliers et comme géographiques ; lorsque la base de la luette est envahie cette dernière se tuméfie (fig. 91) et peut même être détachée.

J'ai vu plusieurs fois cette forme chez des sujets qui avaient eu le chancre 5 ou 6 mois auparavant et qui n'avaient encore subi aucun traitement.

Ces accidents, à vrai dire, propres aux syphilis malignes, servent de trait d'union entre les syphilides secondaires et les manifestations tertiaires proprement dites.

Gomme circonscrite. — Les gommes du pharynx sont



Fig. 92. — Gomme ulcérée du voile.

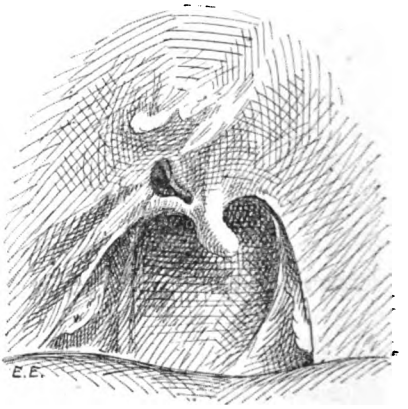

Fig. 93. — Perforation et cicatrices du voile consécutives à une gomme.

uniques ou multiples. Elles se localisent de préférence sur le voile, mais on peut les observer sur la voûte du pharynx, sur le pli salpingo-pharyngien, la paroi postérieure du pharynx et enfin sur la base de la langue dans la région de l'amygdale linguale.

Les amygdales palatines sont rarement le point de départ d'une gomme circonscrite, elles sont plus communément envahies par l'infiltration gommeuse diffuse du voile. Nous avons pu cependant avec Audry en observer un cas qui a été publié par Iversenecq.

Digitized by Google

Au pharynx comme dans les autres régions la gomme parcourt trois phases : infiltration, ramollissement et ulcération.

Nous prendrons comme type la gomme développée dans le voile.

Elle évolue lentement et insidieusement ne provoquant aucune douleur.

C'est à peine si le sujet se plaint de quelque gêne, quand elle a atteint un certain développement ; beaucoup de malades ne songent à venir nous consulter que lorsque la perforation du voile a amené des troubles graves de la déglutition et de la phonation.

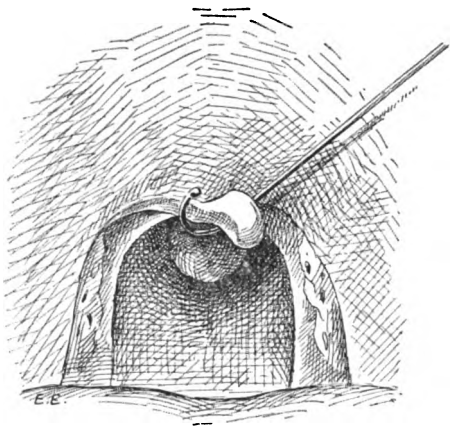

Fig. 94. — Ulcération tertiaire de la paroi postérieure du pharynx.

A la période d'infiltration le voile est bombé, sa muqueuse est d'un rouge pourpre très sombre. Quand le ramollissement s'est accompli, l'ulcération est prompte à se produire ; à cette période le processus jusque-là très lent s'accélère considérablement ; la perforation se fait de préférence sur la face buccale du voile (Fournier).

A cette phase la lésion présente un aspect typique, l'ulcération est d'abord très petite, et derrière elle on aperçoit souvent du vide, la cavité gommeuse en partie évacuée ressemble à une petite caverne, véritable géode, puis l'ulcération s'agrandit et met à découvert le foyer gommeux ; les bords de l'ulcération sont nets, taillés à pic ; le fond de la caverne gommeuse est recouvert d'un exsudat jaunâtre, crémeux, muco-purulent et filant.

Il y a parfois des ulcérations multiples, plus ou moins

Digitized by Google

rapprochées, ce qui donne au voile l'aspect d'une écumoire.

Ces ulcérations peuvent se réunir et former une ulcération unique mettant à découvert un vaste foyer plus ou moins bourbillonneux, la muqueuse de la face dorsale du voile finit à son tour par être perforée.

Ces phénomènes ulcéreux peuvent se produire avec une extrême rapidité.

SYPHILOME DIFFUS. INFILTRATION GOMMEUSE DIFFUSE. — C'est la forme la plus commune de la syphilis tertiaire. La lésion

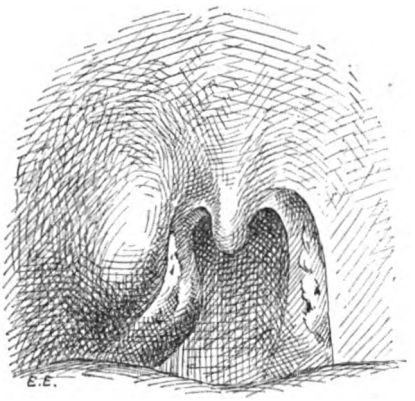

FIG. 95. — Infiltration gommeuse diffuse du côté droit du pharynx simulant une périamygdalite phlegmoneuse.

FIG. 96. — Infiltration gommeuse ulcérée du côté gauche du pharynx.

au point de vue anatomo-pathologique est exactement la même que celle de la gomme, comme cette dernière elle présente les trois périodes d'infiltration, de ramollissement et d'ulcération. Elle peut s'étendre à toutes les parties du pharynx et à ses trois étages, sans respecter aucune limite. Elle se traduit objectivement par des hyperplasies diffuses, plus ou moins localisées et asymétriques.

On voit ainsi se produire sur le pharynx des infiltrations sous-muqueuses étendues progressives.

A leur niveau la muqueuse est toujours d'un rouge sombre et pourpré, comme dans une angine phlegmoneuse.

Puis vient la période d'ulcération; les ulcérations ne tar-

Digitized by Google

dent pas à s'étendre à toutes les parties infiltrées et à devenir plus ou moins térébrantes, présentant exactement les mêmes caractères que celles de la gomme circonscrite.

Aspect des lésions. — La gomme circonscrite et l'infiltration gommeuse diffuse représentent à vrai dire les deux formes banales de la syphilis tertiaire. Ces deux formes se combinent fréquemment, aussi est-il souvent difficile, pour ne pas dire impossible, de les distinguer.

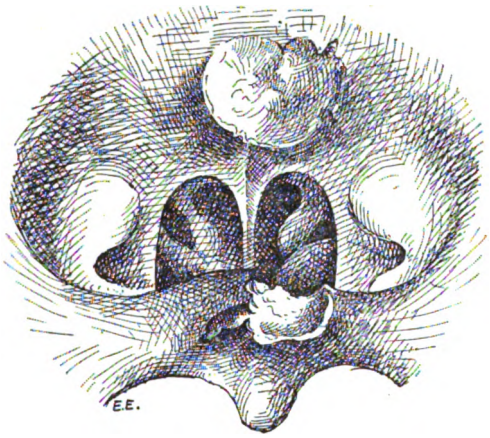

Fig. 97. — Ulcérations tertiaires de la voûte pharyngée et de la face supérieure du voile.

En dehors de l'examen direct de l'oropharynx, l'examen rhinoscopique du naso-pharynx et laryngoscopique du laryngo-pharynx sont indispensables si on veut bien se rendre compte des lésions.

On pourra très facilement se faire une idée des aspects de la syphilis tertiaire dans les trois étages du pharynx en examinant les figures d'après nature que je joins à cette description.

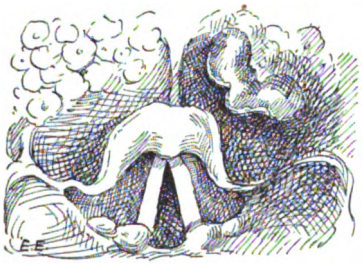

Fig. 98. — Ulcération gommeuse de la partie gauche de la base de la langue.

Diagnostic. — Nous avons déjà dit que la syphilis tertiaire avait une marche lente, insidieuse et indolente et que le malade ne s'apercevait bien souvent de son mal que lorsque les dégâts étaient irréparables : il est donc de toute nécessité de faire un diagnostic aussi précoce que possible.

Digitized by Google

En présence d'une lésion gutturale présentant les caractères objectifs de la syphilis tertiaire, il est toujours bon d'interroger le malade sur ses antécédents. L'aveu du chancre et des accidents secondaires dûment constatés, constitue certainement un commémoratif précieux et permet d'établir quelques présomptions sur la nature syphilitique des accidents que l'on observe, mais dans aucun cas il ne saurait être considéré comme un élément positif de diagnostic.

Un ancien syphilitique peut présenter, en effet, dans son pharynx aussi bien que tout autre sujet des lésions absolument étrangères à cette affection.

D'autre part un grand nombre de malades nient l'antécédent de bonne ou de mauvaise foi; parmi les nombreux sujets chez lesquels j'ai observé des accidents tertiaires je n'ai pu obtenir l'aveu de l'antécédent en moyenne qu'*une fois sur trois*; c'est dire combien il serait naïf d'écarter le diagnostic de syphilis sur un simple désaveu.

Je dis là des choses bien banales, mais qu'il n'est pas inutile de répéter, car j'observe couramment des sujets dont le pharynx est ravagé depuis des mois et des années par la syphilis et qui seraient guéris depuis longtemps s'ils n'avaient sciemment ou inconsciemment égaré par leurs négations le diagnostic de leur médecin traitant.

Trop nombreux est malheureusement encore le nombre des praticiens qui écartent le diagnostic de syphilis sur la foi d'un simple désaveu.

En l'absence d'aveu, la recherche des stigmates, en particulier des cicatrices des téguments, surtout des membres inférieurs peuvent fournir quelques indications.

Chez la femme les fausses couches ou la naissance d'un fœtus macéré constituent de sérieuses présomptions en faveur de la syphilis; mais dans tous les cas il faut s'attacher à reconnaître la lésion pharyngée par ses caractères objectifs: une affection de gorge ayant évolué sourdement, sans fièvre, sans douleur vive, sans gêne bien appréciable de la

Digitized by Google

déglutition, qui se traduit objectivement par une hyperplasie sous-muqueuse circonscrite ou diffuse et par des ulcérations profondes à bords nets et à fonds jaunâtre, découpées sur une muqueuse rouge sombre, doit toujours faire penser à la syphilis tertiaire, que la lésion soit constatée dans l'oro-pharynx, le naso-pharynx ou le laryngo-pharynx.

Le diagnostic différentiel présentera parfois de sérieuses difficultés.

Les gommes circonscrites peuvent en effet avant la période de ramollissement simuler le fibrome naso-pharyngien, le sarcome, le phlegmon péri-amygdalien et l'abcès tuberculeux.

Le fibrome naso-pharyngien n'atteint que les adolescents et les jeunes gens et n'attend jamais la vingtième année pour se manifester par les signes qui lui sont propres; il donne souvent lieu à des hémorragies nasales et naso-pharyngiennes; il présente au toucher une dureté ligneuse que n'atteint jamais la gomme.

Le sarcome naso-pharyngien ou oro-pharyngien présente les mêmes caractères physiques que la tumeur précédente; il est beaucoup plus rare que la syphilis tertiaire; comme elle, il ne s'accompagne point d'adénopathie et peut longtemps tenir le diagnostic en suspens; l'essai du traitement spécifique pourra seul permettre de différencier les deux affections.

Le phlegmon péri-amygdalien par ses caractères objectifs simule à s'y méprendre l'infiltration gommeuse unilatérale de l'oro-pharynx, mais sa marche est essentiellement aiguë, tandis que celle de la gomme est très lente, en outre le phlegmon s'accompagne d'une dysphagie presque complète et très douloureuse, tandis que le même symptôme est toujours supportable quand il relève d'une gomme.

Deux signes essentiels permettent de bien le différencier de la syphilis : c'est 1° l'*adénopathie sous-angulo-maxillaire,* qui n'existe jamais dans la syphilis tertiaire, sauf peut-être

Digitized by Google

après ulcérations par infection secondaire ; 2° *la douleur très vive au toucher*, en appuyant avec l'index sur le centre du foyer phlegmoneux, signe qu'on n'observe jamais dans la gomme.

J'ai pu par ces signes différentiels affirmer le diagnostic de phlegmon péri-amygdalien chez deux anciens syphilitiques.

L'abcès froid tuberculeux du voile ou de la voûte pourrait simuler aussi une gomme ; même marche lente, même indolence, mais le tuberculome généralement développé sous une muqueuse plutôt pâle que pourprée, devient rapidement fluctuant. L'incision de la collection, les caractères du pus séreux et grumeleux et la recherche du bacille de Koch permettront seuls un diagnostic précis.

L'infiltration gommeuse diffuse ulcéreuse peut surtout rappeler l'épithéliome, le lupus, la tuberculose, l'actinomycose ou la morve ; pour éviter toute confusion avec l'épithéliome, il suffira de prélever à la pince coupante un petit fragment de tumeur dont on fera l'examen histologique.

La lésion tertiaire se distingue généralement du lupus et de la tuberculose pharyngée par sa couleur rouge pourpre intense et par les caractères de ses ulcérations dont le fond est jaunâtre et dont les bords sont nets, circulaires, taillés à pic ou en falaise.

Dans le lupus, au contraire, la muqueuse environnant la lésion est plutôt pâle et anémiée ; la surface des taches de lupus est granuleuse, gaufrée, rosée, parcourue par des crevasses simulant parfois les sillons d'un champ de labour et s'avançant à la périphérie jusque sur la muqueuse en apparence saine. Les bords des sillons et des taches lupiques sont souvent marqués d'un liséré livide et violacé.

La tuberculose proprement dite se montre aussi comme le lupus sur une muqueuse pâle ; s'il est vrai qu'au cours d'une poussée aiguë cette muqueuse puisse prendre une couleur inflammatoire, il est hors de doute que la syphilis tertiaire ne se montre jamais entourée d'une muqueuse anémiée. La

Digitized by Google

tuberculose se traduit par des fongosités grisâtres qui s'observent surtout sur les amygdales palatines.

Dans cette affection, enfin, et c'est là un de ses meilleurs signes différentiels avec la syphilis, on observe constamment l'adénopathie sous-angulo-maxillaire.

L'examen biopsique d'une fongosité enlevée à la pince viendra appuyer solidement le diagnostic ; mais il faudra se mettre en garde contre la confusion possible du follicule tuberculeux avec le follicule syphilitique, qui présente avec lui de grandes analogies histologiques (Brissaud).

Dans tous les cas, la constatation du bacille de Koch dissipera tous les doutes ; si cet examen reste négatif, le traitement spécifique de la syphilis, qui doit toujours être institué en cas de doute, confirmera ou infirmera le diagnostic.

Il est encore une affection rarement observée dans le pharynx, mais qui peut surtout résulter de l'extension à cette région d'une lésion primitive de l'angle de la mâchoire, c'est l'actinomycose. Cette maladie donne lieu à la formation d'ulcérations et de clapiers qui ont de grandes analogies avec les lésions gommeuses ; la recherche des grains jaunes et la constatation de l'actinomyces sous le microscope permettront le diagnostic. Le traitement ioduré, qui peut guérir l'actinomycose aussi bien que la syphilis, ne saurait être ici utilisé comme pierre de touche.

Les ulcérations de la morve, surtout dans la forme chronique, peuvent simuler les ulcérations syphilitiques, symptomatiques de syphilis maligne dont la marche est rapide.

Les ulcérations de la morve peuvent occuper tout le nasopharynx, les amygdales palatines, la base de la langue et même le larynx ; les principaux éléments de diagnostic qui permettront de différencier la morve de la syphilis tertiaire sont :

La profession du malade et les commémoratifs relatifs au contage, l'intensité des phénomènes généraux, les troubles articulaires, l'existence des adénopathies qui n'existent jamais

Digitized by Google

dans la syphilis tertiaire, les caractères tout à fait spéciaux du jetage morveux, d'une abondance extrême et d'une fétidité toute spéciale, enfin et surtout la recherche du bacille de Capitan et Bouchard.

Disons enfin que la morve chez l'homme est aussi rare que la syphilis est fréquente.

Pour terminer ce qui a trait au diagnostic de la syphilis tertiaire, nous rappellerons que dans tous les cas difficiles, il y a nécessité à demander la solution du problème au traitement spécifique.

Pronostic. — On a vu exceptionnellement des lésions tertiaires du pharynx, abandonnées à elles-mêmes, étendre profondément leurs ravages, ulcérer les gros vaisseaux, détruire les corps vertébraux, perforer le canal médullaire, envahir le crâne par la région basilaire et produire des accidents foudroyants; mais la syphilis tertiaire du pharynx guérit toujours avec le traitement spécifique ; toutefois, quand ce dernier est institué trop tardivement, le sujet conserve souvent, après cicatrisation, d'irréparables délabrements, tels que la perforation, la destruction partielle ou totale du voile, son adhérence à la paroi postérieure et enfin les rétrécissements du naso-pharynx et du laryngo-pharynx que nous étudierons dans un autre chapitre.

Le pronostic de la syphilis tertiaire, traitée en temps opportun, est en principe toujours favorable ; l'intolérance stomacale au traitement ioduré peut seule l'assombrir.

SYPHILIS HÉRÉDITAIRE DU PHARYNX

Syphilis héréditaire précoce. — La syphilis héréditaire précoce a autant de prédilection pour le pharynx que la syphilis acquise. Elle se traduit, dans cette région, chez le nouveau-né et l'enfant du premier âge, par des manifestations semblables aux accidents secondaires de l'adulte. Le voile et le

Digitized by Google

pharynx se recouvrent de syphilides muqueuses, sur la description desquelles nous n'avons pas à revenir.

Dans le cas où ces lésions présentent un aspect douteux, le diagnostic est généralement facilité par les signes extra-pharyngés ; nous nous contenterons simplement de rappeler les principaux :

Exagération du volume du foie, érythème jambonné maculo-papuleux de Zeissl sur les fesses et les cuisses, syphilides psoriasiformes cuivrées de la paume des mains et de la plante des pieds, fissures et rhagades au pourtour des orifices naturels (narines, lèvres, anus), pemphigus de la paume des mains et de la plante des pieds, coryza spécifique sanieux et séro-purulent avec syphilides des narines, etc.

Syphilis héréditaire tardive. — Cette forme s'observe surtout dans la deuxième enfance et dans l'adolescence. Les lésions pharyngées ne diffèrent en rien des lésions pharyngées tertiaires de l'adulte.

Le diagnostic différentiel de cette forme avec la syphilis tertiaire acquise ne peut s'établir que par la constatation des stigmates de la syphilis héréditaire et des commémoratifs.

Les stigmates les plus pathognomoniques sont : les déformations du crâne, crâne natiforme de Parrot, l'affaissement des os propres du nez (nez en lorgnette), la perforation de la cloison nasale, la déformation des tibias en lame de sabre (Fournier), les cicatrices cutanées polycycliques, surtout des régions lombo-sacrée, crurale postérieure, de la commissure labiale et de l'aile du nez.

Enfin la triade de Hutchinson ; kératite interstitielle, otite labyrinthique avec perte rapide de l'audition et déformations dentaires (échancrures semi-lunaires du bord inférieur et microdontisme).

Les commémoratifs les plus précieux seront fournis par l'enquête sur les antécédents et l'état actuel des générateurs, sur la mortalité des autres enfants, les avortements successifs et les naissances d'enfants macérés.

Digitized by Google

TRAITEMENT

Traitement local. — 1° Du chancre. Le traitement local du chancre du pharynx ne pouvant prétendre ni à éteindre la lésion, ni à atténuer l'infection, doit se borner à des attouchements à la teinture d'iode, à quelques cautérisations des bords de l'ulcération avec du nitrate d'argent à $\frac{1}{5}$ et à prescrire des gargarismes au chlorate de potasse en solution saturée.

Dans les formes angineuse et gangréneuse, en raison des infections secondaires qui semblent le compliquer et qui pourraient lui donner une allure phagédénique, on doit surtout recourir aux gargarismes antiseptiques, au sublimé à $\frac{1}{5\,000}$, au phénosalyl à $\frac{2 \text{ ou } 3}{1\,000}$.

Dans la forme gangréneuse, il serait même bon de recourir à des badigeonnages du chancre au chlorure de zinc à $\frac{1}{30}$, à la glycérine phéniquée à $\frac{1}{50}$ répétés plusieurs fois par jour.

2° Des accidents secondaires. — Le traitement général peut certainement suffire pour guérir la plupart du temps ces accidents, surtout lorsqu'ils sont discrets. Mais il y a avantage à les traiter localement si on veut les voir disparaître plus rapidement en raison surtout de la contagion à laquelle ils exposent.

Les plaques muqueuses pourront être touchées tous les deux jours avec le crayon de nitrate d'argent ou bien avec un pinceau d'ouate imbibée de nitrate acide de mercure bien exprimé.

Les badigeonnages à la teinture d'iode ou à la glycérine iodée sont certainement efficaces, mais leur action est bien inférieure à celle des deux médicaments précédents.

Digitized by Google

Dans l'intervalle, le malade se traitera lui-même par des gargarismes iodés répétés deux ou trois fois par jour (une cuillerée à café d'un mélange d'une partie de teinture d'iode pour deux parties de glycérine, dans un demi-verre d'eau).

Ce même traitement s'appliquera à l'hypertrophie spécifique amygdalienne.

Si après la disparition des syphilides muqueuses cette hypertrophie ne se résout pas, on la traitera par les moyens chirurgicaux (voir traitement chirurgical des amygdales).

Le tabac irrite violemment le pharynx des sujets qui sont sous le coup d'accidents secondaires, aussi sera-t-il utile de conseiller aux intéressés de ne point fumer, sous peine de voir les syphilides muqueuses s'éterniser ;

3° Des accidents tertiaires. — Les lésions tertiaires du pharynx cèdent habituellement avec une telle facilité et une telle rapidité au traitement général qu'il est inutile dans la plupart des cas d'instituer un traitement local, toutefois il sera bon de faire faire des gargarismes antiseptiques ou iodés comme pour les accidents secondaires, de déterger les cavités gommeuses des sécrétions bourbillonneuses qu'elles contiennent, et de badigeonner leur surface intérieure ainsi que celle des ulcérations avec de la teinture d'iode.

Quelques spécialistes pratiquent des cautérisations ignées dans l'épaisseur des infiltrations gommeuses avec le thermo ou le galvanocautère ; je suis peu partisan de cette méthode qui a sûrement pour résultat d'accroître outre mesure la tendance sclérogène naturelle du tissu syphilomateux et d'augmenter ainsi les sténoses consécutives cicatricielles.

Traitement général. — 1° Des accidents secondaires. — Le diagnostic du chancre ne pouvant être précisé que par l'apparition des accidents secondaires, il ne saurait être question de son traitement général qui doit se confondre avec celui de la période secondaire.

Les préparations mercurielles doivent constituer la base de ce traitement.

Digitized by Google

Elles s'administrent par voie digestive cutanée ou interstitielle ; on a donc le choix entre ces trois méthodes qui ont chacune leurs adeptes et leurs détracteurs.

Contre les accidents secondaires surpris à leur début, on peut employer avec succès la première méthode, quitte à recourir à une autre si elle est mal supportée ou inefficace.

Par voie digestive on prescrira : soit le protoiodure à la dose de 5 à 10 centigrammes par jour, suivant la formule de Fournier.

Protoiodure de mercure. . . . 0gr,05
Extrait d'opium. 0gr,01
Pour une pilule.

Soit le bichlorure à la dose de 2 centigrammes par jour, sous forme de liqueur de Van-Swieten ; (une cuillerée à soupe contient 2 centigrammes de sublimé : ce médicament est pris dans du lait).

Le bichlorure peut être prescrit aussi sous forme pilulaire.

Gaucher recommande la formule suivante préférable à celle de Dupuytren :

Sublimé.. . . . . } aa 0gr,01
Extrait thébaïque. . . . . }
Pour une pilule.

Le malade prend deux pilules par jour, une à chacun des deux principaux repas.

Le traitement interne est suivi par séries de trois semaines, intercalées par une semaine de repos.

Frictions mercurielles. — Quand le traitement par voie digestive est mal toléré et provoque des troubles intestinaux (coliques et diarrhée), quand aussi son action paraît lente à se produire, il faut recourir à un autre mode d'administration : le plus ancien et le plus populaire est certainement la méthode des frictions qui agit avec rapidité et une sûreté qu'on demanderait en vain à la méthode interne.

L'onguent napolitain doit être employé à la dose de

Digitized by Google

5 grammes environ par jour (soit le volume d'une noisette), les frictions doivent être faites par séries de 20 jours, espacées par des périodes de repos de 10 jours.

INJECTIONS INTERSTITIELLES. — La troisième méthode enfin très en vogue depuis quelques années est la méthode des piqûres interstitielles; on peut employer des sels solubles ou des sels insolubles.

Sels solubles. — Les sels solubles sont certainement très efficaces, mais la rapidité de leur absorption et de leur élimination oblige à renouveler l'injection tous les jours ou tous les deux jours, ce qui est vraiment peu pratique.

Les plus employés sont le biiodure, le peptonate, le benzoate et le bichlorure. Voici les formules qui nous semblent les plus recommandables.

1° { Biiodure de mercure. . . 2 centigr.
{ Huile d'olives stérilisée. . 50 cent. cubes. (Panas).

Un centimètre cube, dose à injecter, contient 4 milligrammes de biiodure.

2° Le peptonate de mercure s'injecte à la dose de 1 ou 2 centigrammes par jour en solution à $\frac{1}{100}$.

3° Le benzoate de mercure se prescrit sous la formule suivante :

Benzoate de mercure. . . 0gr,30
Benzoate d'ammoniaque. . 1gr,50
Eau distillée bouillie. . . 30 grammes (Gaucher).

On injecte deux centimètres cubes de cette solution par jour, soit 2 centigrammes de benzoate de mercure.

4° Voici la formule pour le bichlorure :

Bichlorure de mercure. . 0gr,10
Chl. de sodium chimiq. pur. 0gr,05
Eau distillée bouillie. . . 10 grammes (Gaucher).

On injecte un centimètre cube de cette solution par jour, soit un centigramme de bichlorure.

Digitized by Google

Préparations insolubles. — Les préparations insolubles offrent le grand avantage de n'avoir à être pratiquées que tous les huit ou quinze jours ; mais elles présentent l'inconvénient de provoquer dans les tissus des nodosités inflammatoires qui deviennent très douloureuses et sont très lentes à entrer en résolution ; on a reproché à ces piqûres de s'abcéder quelquefois, mais il est démontré que seules les piqûres faites sans asepsie sont sujettes à cette complication.

On les pratique en plein tissu musculaire dans la région supérieure ou bien dans la région rétro-trochantérienne de la fesse.

1° L'injection de calomel est la plus employée ; on injecte tous les huit jours un gramme de la préparation suivante, soit 5 centigrammes de calomel ;

Calomel.	0gr,50
Huile de vaseline stérilisée. .	10 grammes.

2° L'injection de salicylate de mercure qui se pratique à la dose de 10 centigrammes par piqûre est moins douloureuse que l'injection au calomel;

3° L'huile grise préconisée par Lang et par Barthélemy permet d'introduire dans les tissus une même quantité de mercure sous un volume bien moindre ; la réaction inflammatoire est moins vive ; aussi les injections sont-elles mieux tolérées par les malades, habituellement réfractaires aux injections de calomel ; les nodosités qu'elles provoquent sont aussi moins considérables et se résolvent plus facilement.

J'ai toujours employé avec succès la formule suivante, identique comme dosage à celle de Barthélemy, mais différant de cette dernière par l'excipient.

Mercure.	10 grammes.
Lanoline stérilisée. . . .	5 —
Huile d'olive stérilisée. . .	10 —

J'ai en effet remplacé dans la formule de Barthélemy l'huile de vaseline par l'huile d'olive et quelquefois aussi

Digitized by Google

par l'huile de pied de bœuf; j'ai remarqué en effet que les huiles végétales et animales se résorbaient plus facilement dans les tissus que l'huile de vaseline ; ainsi préparée, l'huile grise n'a plus l'inconvénient de laisser sous la peau des taches noirâtres, truffées, indélébiles, que j'ai vu succéder à l'emploi de la formule de Barthélemy préparée par Vigier.

Les injections d'huile grise se pratiquent avec la seringue spéciale graduée de Barthélemy, dont chaque division représente un centigramme de mercure métallique. On doit injecter d'après Barthélemy un centigramme chez le nouveau-né, sept chez la femme et dix chez l'homme. Chaque cure se compose de 7 à 8 piqûres chez l'homme et de 6 à 7 chez la femme.

Pendant toute la durée du traitement hydrargyrique, le malade aura grand soin de sa bouche ; la stomatite mercurielle, en effet, relève bien plus d'une hygiène buccale défectueuse que de la saturation de l'organisme par le mercure.

On prescrira par conséquent un brossage des dents matin et soir avec la poudre suivante :

Chlorate de potasse pulvérisé et tamisé.. .	
Craie préparée.	*aa* 15 grammes.
Poudre de quinquina.	
Salol.	2 grammes.

(Gaucher).

LIBRARY OF THE MEDICAL SCHOOL

et des lavages de la bouche matin et soir et après chaque repas avec une solution de phénosalyl à 2 pour 1000, ou même avec une demi-cuillerée à café de la solution iodo-iodurée formulée plus haut, dans un demi-verre d'eau (Voir p. 197).

Au traitement mercuriel il sera bon d'adjoindre parfois le traitement ioduré à la dose de 1 ou 2 grammes par jour ; sur ce point toutefois comme sur bien d'autres relatifs à la direction générale du traitement antisyphilitique je ne puis que renvoyer aux traités spéciaux.

2° DES ACCIDENTS TERTIAIRES. — Le traitement général des

Digitized by Google

accidents tertiaires du pharynx sera mixte ; on emploiera simultanément le mercure et l'iodure.

Contre des lésions peu étendues, on pourra prescrire soit deux cuillerées à soupe par jour de sirop de Gibert, soit trois cuillerées à soupe du sirop suivant conseillé par Lermoyez :

Bichlorure de mercure. . . .	0gr,05	
Iodure de potassium.	6 grammes.	
Alcool 90°.	15	—
Sp. de quinquina.	20	—
Eau distillée.	180	—

Contre des lésions profondes il faudra s'adresser immédiatement au traitement « d'attaque », c'est-à-dire prescrire simultanément l'iodure à la dose de 4 à 12 grammes, et les frictions d'onguent napolitain.

Si les frictions ne réussissent pas, il y aura lieu de recourir aux injections interstitielles de calomel ou d'huile grise.

N'oublions pas de dire que guéri de ses lésions le malade devra continuer de se traiter pendant de longues années.

Les petites perforations du voile du palais et de la voûte seront traitées par l'avivement superficiel suivi d'attouchements légers à la teinture de cantharide, à l'huile de croton, ou au crayon de girol qui en excitant le bourgeonnement pourront provoquer la cicatrisation.

Si ce traitement ne réussit pas il faudra recourir comme pour les perforations plus vastes et les divisions du voile à la staphylorraphie.

Le traitement des rétrécissements sera étudié dans un autre chapitre.

Digitized by Google

TUBERCULOSE

Historique. — Nombreux sont les auteurs qui ont contribué à l'histoire de la tuberculose du pharynx, et cependant la plupart des traités de pathologie médicale ne consacrent qu'une place fort restreinte à la description de cette affection.

Morgagni semble avoir été le premier à l'observer chez deux de ses malades.

La tuberculose devint beaucoup plus tard le sujet d'un grand nombre de thèses soutenues à la Faculté de Paris, parmi lesquelles nous citerons celles de Julliard (1865), de Fougère (1871), de Koch (1873), de Barth (1880), d'Angelot (1883), d'Hermandier (1886).

Isambert avait déjà décrit dès 1871, dans une communication à la Société médicale des hôpitaux, la tuberculose miliaire aiguë du pharynx.

Frœnkel, de Berlin (1876), avait apporté aussi une contribution importante à l'étude de cette affection; de même Heinze (1879), Lennox-Browne et Dundas-Grant (1881), Guttmann et Lublinski (1883) et Bœcker (1884).

A côté de ces auteurs, nous citerons encore les noms de Peter, Laboulbène, Cornil, Laveran, Vallin, Dujardin-Beaumetz, Sevestre et Quénu.

Meyer fit connaître la tuberculose de la voûte palatine; Talamon (1893) et Corradi de Vérone (1895), celle du voile du palais; Dmockowski, Wroblewski, Rosenberg, Purves Stewart, Tussau et Harrisson Griffin (1895), Mouret de Montpellier (1896), celle des amygdales.

L'existence de végétations adénoïdes tuberculeuses a été

Digitized by Google

démontrée depuis par les travaux de Dieulafoy, de Lermoyez et de Brindel.

Enfin, plus récemment, Marcel Labbé et Lévi-Sirugue (*Gazette des hôpitaux* 1900), nous ont donné une étude générale de la tuberculose des amygdales.

Étiologie. — La tuberculose du pharynx est primitive ou secondaire.

Dans la tuberculose primitive, la lésion débute généralement par une des quatre amygdales. L'inoculation résulte de l'introduction dans la cavité buccale du bacille de Koch, par les aliments, par l'air ou par un objet contaminé; l'hypertrophie du tissu adénoïde prédispose à cette contamination.

Le bacille de Koch observé dans les conditions normales dans le mucus nasal et pharyngien peut habiter les cryptes amygdaliennes à côté des autres microbes; l'enkystement et l'inflammation de ces cryptes ouvre la porte à l'envahissement bacillaire. Telle serait du moins, d'après Brindel, la pathogénie de la tuberculose de l'amygdale pharyngée; cet auteur a été conduit en effet à cette conception très logique par l'observation sur une même coupe histologique de foyers lacunaires enkystés contenant les divers microbes de la flore pharyngée à côté de follicules tuberculeux.

La pathogénie de la tuberculose des amygdales palatines et de l'amygdale linguale est vraisemblablement identique.

La tuberculose secondaire du pharynx s'observe non seulement chez des tuberculeux avérés, mais aussi chez des tuberculeux au début et chez des sujets simplement suspects de tuberculose pulmonaire; cette dernière catégorie est certainement plus considérable qu'on ne pense, et diminue d'autant la proportion des tuberculoses primitives incontestablement peu fréquentes.

Dans la tuberculose secondaire, d'après Labbé et Lévi-Sirugue, l'infection locale peut se faire par trois voies différentes :

1° Par voie respiratoire ascendante : le bacille est trans-

Digitized by Google

porté par les crachats et inocule la muqueuse pharyngée ou le tissu adénoïde ;

2° Par voie lymphatique, voie assez rare et peut-être discutable ;

3° Par voie sanguine.

La voie aérienne est sûrement suivie par le bacille dans la forme ulcéreuse ou végétante chronique. La voie sanguine au contraire paraît être celle de la forme miliaire aiguë (Lennox-Browne), et celle aussi des abcès froids.

La tuberculose du pharynx est bien plus rare que celle du larynx : d'après Rosenberg, on observerait un cas de tuberculose pharyngée pour 40 cas de tuberculose laryngée. En effet, sur tous les malades de sa clinique atteints d'affections diverses, la fréquence de la tuberculose pharyngée était de 1 pour 1000, tandis que celle du larynx était de 40 pour 1000.

Mais la tuberculose latente des amygdales serait très fréquente chez les phtisiques, ne constituant toutefois qu'une découverte d'autopsie ; c'est ainsi que Dmochowski, à l'autopsie de 15 tuberculeux, a trouvé chez tous des tubercules dans les amygdales ; Strassmann en a trouvé 13 fois sur 21 cas.

On a pu enfin, comme en témoignent les constatations nécropsiques de Orth et Schlenker, trouver des follicules tuberculeux dans les amygdales de sujets morts de toute autre affection que de tuberculose.

La fréquence de la tuberculose de l'amygdale pharyngée a été singulièrement exagérée par Dieulafoy, qui n'a pas craint d'avancer que 20 pour 100 des végétations adénoïdes étaient de nature tuberculeuse. Cornil, Lermoyez, Helme et Brindel ont démontré qu'il fallait bien distinguer la végétation *bacillaire* de la végétation *bacillifère* ; la présence du bacille de Koch constaté normalement dans le mucus naso-pharyngien et surtout dans les cryptes amygdaliennes explique en effet la réussite des inoculations chez

Digitized by Google

le cobaye : le développement de la tuberculose chez ces animaux prouve simplement que la végétation était bacillifère ; seule la constatation sous le microscope du follicule contenant des bacilles démontre la nature tuberculeuse de la végétation.

Ajoutons que d'après Lermoyez, la tuberculose de l'amygdale pharyngée, tout en étant le plus souvent une tuberculose locale primitive, doit être considérée comme une infection secondaire entée sur une végétation adénoïde simple.

La tuberculose pharyngée peut s'observer à tout âge, mais c'est surtout chez l'adulte jeune qu'on la rencontre le plus fréquemment ; elle est donc rare aux âges extrêmes de la vie.

La tuberculose pharyngée de l'enfance affecte généralement la forme primitive et en particulier la variété naso-pharyngée ; j'ai cependant observé dans ma pratique un cas de tuberculose généralisée à tout le pharynx avec destruction du voile chez une fillette de 8 ans qui succomba à des accidents d'œdème laryngé.

La tuberculose du pharynx paraît enfin plus fréquente chez l'homme que chez la femme : Rosenberg, sur 22 cas, l'avait observée 16 fois chez l'homme et 6 fois chez la femme.

Description clinique. — Les formes sous lesquelles se manifeste la tuberculose du pharynx sont variées.

Nous décrirons successivement :

1° La *tuberculose aiguë miliaire* ;

2° La *tuberculose chronique* qui reconnaît trois variétés :

a) La tuberculose chronique ulcéreuse ;

b) La tuberculose chronique végétante ;

c) La tuberculose chronique suppurée (abcès froid).

Tuberculose aiguë miliaire. — Cette forme, véritable angine tuberculeuse, bien étudiée par Julliard, Isambert, Barth et Lennox-Browne qui en rapporta trois observations à la Société médicale des hôpitaux de Paris (janvier 1890), est peu fréquente.

Elle s'observe généralement chez des sujets déjà entachés

Digitized by Google

de tuberculose pulmonaire chronique ou même au cours d'une tuberculose aiguë ou d'une granulie, et se traduit, comme une angine infectieuse, par des symptômes aigus et bruyants.

Le mal débute par une dysphagie intense avec mouvement fébrile.

Tout le pharynx est ensuite envahi par une rougeur diffuse généralisée, puis le voile, les piliers, la luette et les amygdales deviennent bientôt le siège d'une éruption plus ou moins confluente de granulations miliaires, blanches, grisâtres ou jaunâtres.

Les granulations se confondent; l'épithélium qui les recouvre est détruit et de petites ulcérations se constituent, se fondant les unes dans les autres pour former des ulcères plus ou moins étendus; la dysphagie augmente dans des proportions considérables et reste continue, présentant de temps à autre de véritables exacerbations, surtout au moment de la déglutition (Lennox-Browne); la salivation est très abondante.

La douleur réflexe irradiée à l'oreille est très vive; d'après Lennox-Browne, cette douleur peut être aussi provoquée directement par des lésions granuliques du pavillon tubaire.

On observe presque toujours de l'adénopathie sous-maxillaire.

La marche est fatale; le malade succombe invariablement aux progrès de la tuberculose pulmonaire aiguë ou de la granulie, quand il ne succombe pas à la faim.

Gonguenheim a cependant cité un cas guéri par l'excision de la luette où le mal se serait tout d'abord limité.

Tuberculose chronique. — C'est la forme la plus communément observée; elle est ulcéreuse ou végétante.

Ulcéreuse. — Sur la muqueuse du pharynx se montrent d'abord des plaques hyperhémiées chagrinées sur lesquelles ne tardent pas à apparaître des granulations qui, grises d'abord, deviennent jaunâtres. Les granulations confluentes se confondent bientôt et se ramollissent, créant une ulcération dont

Digitized by Google

les bords sont nets, mais dont les contours sont découpés, dentelés ou en jeu de patience ; le fond de l'ulcération est jaunâtre ; à la périphérie de l'ulcération principale peuvent exister quelques ulcérations secondaires semblables, mais plus petites ; enfin, autour de ces dernières, on observe fréquemment quelques granulations satellites grises ou jaunes, analogues des points jaunes que Trélat avait signalé dans la tuberculose linguale.

Tel est l'aspect présenté par les ulcérations des deux faces du voile, des piliers, de la luette, de la paroi postérieure du pharynx, des parois latérales du naso-pharynx, et même de la base de la langue (Michael de Hambourg).



Fig. 99. — Tuberculose de l'amygdale droite.

Sur les amygdales, les lésions peuvent affecter un autre type ; l'ulcération peut être profonde, anfractueuse et ravinée ; sur différents points des surfaces ulcérées peuvent s'élever des fongosités et des masses granuleuses gris-rosées, engluées d'une sécrétion grisâtre, comme on en voit sur toutes les fongosités caractéristiques des tuberculoses locales.

Ces ulcérations ont une tendance naturelle à l'extension ; elles peuvent devenir térébrantes, échancrer le voile du palais, le diviser ou le perforer (Talamon).

Elles peuvent enfin intéresser les os, la voûte palatine et le squelette du naso-pharynx.

Végétante. — Les lésions tuberculeuses chroniques du pharynx peuvent enfin devenir manifestement végétantes ; ces végétations tuberculeuses ont pour siège de prédilection le

Digitized by Google

tissu adénoïde; elles ont pu être observées sur les quatre amygdales.

L'amygdale pharyngée peut se transformer chez l'enfant en une véritable tumeur tuberculeuse, donnant lieu au syndrome adénoïdien avec insuffisance nasale et troubles auriculaires.

L'amygdale palatine, tel le cas observé par Mouret, devient aussi le point de départ d'une hyperplasie de même nature.

L'amygdale linguale enfin est sujette aux mêmes lésions : Michael de Hambourg a observé un cas de tuberculose végétante de cette amygdale dont le volume était si considérable et si gênant pour la déglutition que la tumeur tuberculeuse dut être enlevée à l'anse galvanique.

Fig. 100. — Tuberculose ulcéreuse de la base de la langue, secondaire à une tuberculose laryngée.

La tuberculose chronique du pharynx, surtout quand elle atteint le voile, les amygdales palatines ou la base de la langue, est une affection très douloureuse. La dysphagie atteint dans cette maladie ses dernières limites.

Presque toujours on observe de l'adénopathie tuberculeuse des ganglions sous-maxillaires et cervicaux; ces adénopathies, par leur infection propre ou par infection secondaire ayant pris naissance au niveau des ulcérations, suppurent parfois.

Les malades ainsi frappés guérissent quelquefois de leur lésion pharyngée, si elle est traitée à temps, surtout si les localisations pulmonaires sont encore discrètes ou en voie de cicatrisation.

Dans le cas contraire, ils marchent fatalement vers la cachexie tuberculeuse, quand ils n'ont pas été emportés par les complications d'une otite moyenne tuberculeuse, par la phtisie laryngée ou par la méningite.

Digitized by Google

Suppurée (Abcès froid). — L'abcès froid tuberculeux présente dans le pharynx les mêmes caractères que dans les autres régions : évolution lente, indolence, apyrexie.

Objectivement il ne donne lieu qu'à une déformation présentant tous les signes physiques d'une collection liquide ; subjectivement, il se traduit par des signes fonctionnels variant avec son siège.

On l'observe sur la voûte palatine et sur le voile ; le tuberculome développé dans la profondeur de la base de la langue peut, une fois abcédé, s'ouvrir dans la région de l'amygdale linguale comme Bergmann l'a observé.

A côté de ces abcès froids vraiment pharyngiens, nous mentionnerons l'abcès froid rétro-pharyngien, qui appartient étiologiquement à la chirurgie vertébrale, mais qui relève bien cliniquement de la pathologie du pharynx.

Anatomie pathologique. — L'anatomie pathologique de la tuberculose miliaire aiguë a été bien étudiée par Letulle.

Au niveau des ulcérations, le chorion muqueux infiltré de follicules tuberculeux est à nu ; il est considérablement épaissi par cette infiltation, qui parvient même, en certains points, à étouffer les glandules.

Dans les cellules géantes, le microscope peut déceler quelques bacilles de Koch.

Les nappes tuberculeuses infiltrées ne semblent pas avoir grande tendance à la caséification.

Sur la surface muqueuse on trouve, en outre du bacille de Koch, des agents microbiens variés qui ont pu ajouter leur action pathogène à celle de ce dernier.

L'anatomie pathologique de la tuberculose chronique du pharynx sous toutes ses formes ne présente rien de particulier.

Diagnostic. — 1° Le diagnostic de la tuberculose miliaire aiguë, forme d'ailleurs assez rare ne survenant habituellement que chez des tuberculeux avérés, ne présente généralement aucune difficulté ; les signes qui lui sont

Digitized by Google

propres sont assez caractéristiques pour permettre de la reconnaître ;

2° La tuberculose chronique ulcéreuse, dans ses formes typiques, est certainement d'un diagnostic très facile ; mais les points jaunes ou gris que tous les auteurs mettent en avant comme éléments de diagnostic différentiel, manquent bien souvent ; dans ce cas, la distinction de la lésion avec le chancre syphilitique ou avec les ulcérations tertiaires peut devenir délicat.

Nous avons déjà dit que dans la syphilis, la muqueuse était constamment d'un rouge pourpré, sombre et velouté, tandis que dans la tuberculose, les zones de muqueuse restées saines étaient constamment anémiées, pâles et grisâtres, sauf peut-être au cours d'une poussée aiguë.

La présence d'adénopathie et l'inefficacité du traitement iodo-hydrargyrique permettent d'exclure la syphilis tertiaire.

Le diagnostic différentiel avec le lupus sera discuté au chapitre suivant.

En cas de doute, on recherchera le bacille, et on prélèvera à la pince coupante un fragment des bords ulcérés dans lequel on recherchera sous le microscope le follicule tuberculeux et le bacille de Koch.

Ce même procédé de diagnostic sera facilement appliqué à la forme végétante qu'il permettra toujours de reconnaître.

La nature tuberculeuse des végétations adénoïdes ne peut guère être affirmée avant l'ablation et l'examen biopsique. Lermoyez indique cependant trois signes qui permettent de la pressentir :

1° Hérédité tuberculeuse (méningites, etc.) ;

2° Coexistence de manifestations tuberculeuses cutanées ou ganglionnaires ;

3° Troubles graves de l'état général dépassant l'intensité habituelle des troubles liés à l'insuffisance nasale.

Les abcès froids ne donnent guère lieu à des difficultés de diagnostic : la surface pâle de la muqueuse à leur niveau, les

Digitized by Google

caractères du pus séreux et grumeleux, enfin la recherche du bacille dans ce pus et son inoculation aux animaux permettront toujours de bien reconnaître la nature du mal.

Traitement. — TRAITEMENT LOCAL. — La tuberculose miliaire aiguë est incontestablement au-dessus des ressources de l'art. On ne pourra diriger contre cette forme implacable qu'une médication purement calmante (badigeonnages mentholés, pulvérisations à la cocaïne ou à l'holocaïne, glace et aliments froids).

La tuberculose chronique ulcéreuse sera traitée comme toutes les tuberculoses ulcéreuses locales : cautérisations au chlorure de zinc au $\frac{1}{10}$ ou au $\frac{1}{20}$, au phénol sulforiciné à 10 pour 100, à l'acide lactique étendu ou pur, et surtout par les cautérisations au galvano ou au thermocautère.

Dans l'intervalle des cautérisations, le malade fera des gargarismes ou des pulvérisations antiseptiques, ou encore des insufflations et aspirations de créosoforme.

La tuberculose chronique végétante des amygdales palatines sera traitée par le morcellement, par l'anse galvanique et l'ignipuncture profonde et souvent répétée.

La cautérisation galvanique sera appliquée aussi à la tuberculose de l'amygdale linguale sous le contrôle du miroir laryngien.

Les végétations tuberculeuses du naso-pharynx demandent à être soigneusement traitées; si la nature de ces végétations très petites peut être reconnue avant toute intervention, il sera préférable de recourir à la galvanocaustie de la voûte pharyngée en utilisant un cautère spécial.

Si elles sont volumineuses, il vaudra mieux en pratiquer l'ablation ; dans ce cas, il y aura avantage à pratiquer cette ablation avec l'adénotome galvano-caustique de Rousseaux (fig. 101), qui évitera l'effusion sanguine et par suite l'ouverture de nouvelles portes d'entrée à l'infection bacillaire.

Si la végétation n'est reconnue tuberculeuse qu'après

Digitized by Google

l'ablation, il sera bon de pratiquer des cautérisations de la voûte au galvano-cautère ou au chlorure de zinc pour éviter la récidive.

Fig. 101. — Adénotome galvano-caustique de Rousseaux.

Les abcès froids de la voûte palatine, du voile et de la base de la langue devront être traités autant que possible par l'excision de la poche tuberculigène, et par la cautérisation du foyer au chlorure de zinc ou au galvano-cautère.

La dysphagie sera combattue par :

1° Des pulvérisations à l'holocaïne à $\frac{1}{100}$ dans de l'eau de laurier-cerise ;

2° Par des gargarismes fréquents avec la solution suivante :

Menthol.	0gr,15
Chlorhydrate de cocaïne. . .	1 gramme.
Alcool à 90°.	30 grammes.
Glycérine.	70 —
Eau de laurier-cerise. . . .	50 —
Eau bouillie.	*q. s.* pour 1 litre.

3° Par des aspirations de la poudre composée dont je donne la formule, avec un aspirateur en verre modèle *b* (fig. 102)

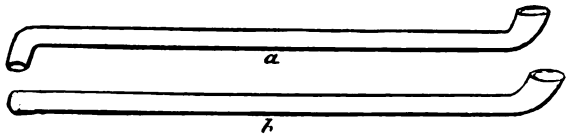

Fig. 102. — Aspirateurs laryngiens.
a : pour le laryngo-pharynx. — *b* : pour l'oro-pharynx.

pour les lésions oro-pharyngées, et modèle *a* (fig. 102) pour les lésions laryngo-pharyngées :

Menthol.		0gr,15
Chlorhydrate de cocaïne. . .		0gr,50
Orthoforme.	*aa*	5 grammes.
Gomme arabique.		
Sucre de lait.		

Digitized by Google

L'alimentation sera exclusivement liquide ; avec Lennox-Browne nous conseillerons le lait de poule, les huitres, le bouillon froid, le lait additionné d'une cuillerée à café de sirop de morphine, et la glace quand le patient peut la supporter.

Traitement général. — Le traitement général ne sera point négligé, on insistera particulièrement, chez l'adulte comme chez l'enfant, sur l'huile de foie de morue, quand elle est tolérée par l'estomac et les préparations arsenicales.

Chez l'enfant, on aura recours aux phosphates et aux glycéro-phosphates, ainsi qu'à la cure d'air marin.

Digitized by Google

LUPUS

Le lupus du pharynx, longtemps inconnu, paraît avoir été signalé pour la première fois par Lefferts (1878), qui montra qu'il pouvait être primitif et qu'on devait s'attendre, par conséquent, à l'observer chez des personnes indemnes de manifestations cutanées.

La nature tuberculeuse de cette affection ne paraît plus faire de doute aujourd'hui pour personne ; on sait toutefois que le bacille de Koch est très difficile à déceler dans les lésions.

Le lupus du pharynx peut être primitif, mais bien souvent il est secondaire à un lupus latent des fosses nasales ; ce dernier lui-même peut être primitif, sans la moindre localisation cutanée ; nous en avons observé plusieurs cas dans le service de dermato-syphiligraphie du Pr Audry, aussi pensons-nous avec lui que le lupus des muqueuses précède celui de la peau plus souvent qu'on ne l'a cru.

Symptômes. — Le lupus du pharynx débute généralement par le voile du palais, son lieu de prédilection, pas loin du bord ou vers la base de la luette ; il envahit ensuite secondairement l'amygdale palatine, la voûte, la base de la langue, les gencives, l'épiglotte et le larynx.

Brindel l'a vu cependant débuter une fois par l'amygdale.

Son début est indolent, aussi n'est-il souvent découvert que lorsqu'il a fait des ravages considérables : « On peut être dévoré de lupus sans le savoir », a dit Fougère.

Il peut donner lieu cependant à une légère dysphagie et à une sensation de cuisson (Brindel).

D'après Brindel et Raoult, il y aurait lieu de considérer

Digitized by Google

deux formes suivant que le début est vélo-palatin ou tonsillaire.

Le *lupus vélo-palatin* se présente sous forme de nappe mamelonnée, granuleuse, muriforme, inégale, à surface érodée, de couleur violacée ou grisâtre ; là où l'épithélium n'est pas encore desquamé, la surface muqueuse peut avoir une teinte opaline.

La lésion paraît toute superficielle, sans tendance à agir en profondeur ; elle détruit les tissus très lentement, *elle les ronge,* les égrène, les effrite et les use, ne procédant jamais par destruction brutale, comme la syphilis tertiaire.

Quelquefois, le lupus procède par sillons ressemblant à des sillons de labour peu profonds ou à des crevasses superficielles.



Fig. 103. — Lupus du voile.

C'est là l'aspect *mité* caractéristique décrit par les auteurs.

Le fond est grisâtre et atone.

La périphérie des lésions est généralement de teinte violacée.

En certains points, les ulcérations sont recouvertes de muco-pus grisâtre peu abondant.

Au bout de longs mois ou même de quelques années, les lésions deviennent destructives, mais tout en s'étendant, elles peuvent cicatriser dans les régions primitivement atteintes, laissant après elles des cicatrices fibreuses grisâtres avec déformations, des synéchies et des rétrécissements comme dans la syphilis tertiaire.

Dans la *forme tonsillaire* (Brindel), l'amygdale est augmentée de volume, l'ulcération qu'elle supporte est « anfractueuse,

Digitized by Google

peu profonde, recouverte de bourgeons qui forment par leur union des crêtes sinueuses, molles, flasques, se laissant facilement arracher par la curette » ; elle a une teinte violacée.

Dans le lupus, on n'observe point d'adénopathies.

Marche. — La marche du lupus est excessivement lente, elle peut rester longtemps stationnaire, puis présenter des poussées successives.

Il dure des années.

Pronostic. — Le pronostic est bénin tant que la lésion est limitée au voile, mais il devient grave quand elle a envahi la base de la langue et l'épiglotte.

J'ai en ce moment un malade en traitement qui n'est venu me consulter pour son lupus vélo-palatin, dont il était atteint depuis 5 ou 6 ans, mais dont il ne souffrait presque pas, que lorsque l'épiglotte envahie a donné lieu à de la dysphagie ; j'ai en quelques semaines guéri son voile, mais les lésions du laryngo-pharynx et de l'épiglotte l'ont conduit à la cachexie, malgré tous mes efforts pour le guérir.

Il ne faut pas oublier enfin que le lupus peut exposer à la généralisation tuberculeuse et à l'envahissement pulmonaire ; toutefois, dans ma pratique, sur un assez grand nombre de lupus des voies respiratoires supérieures que j'ai observés, je n'ai jamais vu cette terminaison.

Diagnostic. — Les signes objectifs du lupus sont caractéristiques, aussi le diagnostic de cette affection est-il généralement possible.

L'affection qui pourrait être confondue le plus facilement avec lui est la syphilis tertiaire. Mais, dans cette affection on observe presque toujours une infiltration sous-muqueuse profonde, une rougeur pourprée très sombre de la muqueuse, des ulcérations à bords nets taillés à pic, cycliques, profondes, à fond jaunâtre et bourbillonneux ; la marche est plus rapide et les os sont souvent attaqués.

La lésion lupique, au contraire, est d'aspect grisâtre, à périphérie violacée, à surface granuleuse, muriforme ; elle

Digitized by Google

est superficielle et n'agit que très tardivement en profondeur, elle a plutôt un aspect mité que térébrant, enfin la marche est d'une excessive lenteur.

En cas de doute, le traitement spécifique fait le diagnostic.

La lèpre du pharynx, rare dans nos pays, se distingue facilement du lupus, d'après Lennox-Browne; cette affection est caractérisée dès le début par des plaques hyperhémiques, bientôt suivies de l'apparition d'excroissances verruqueuses qui s'hypertrophient, s'indurent et enfin s'ulcèrent.

Anatomie pathologique. — D'après Brindel, le lupus qu'il observa sur l'amygdale était « caractérisé par une ulcération profonde de l'épithélium, une agglomération considérable d'îlots nécrosiques, au milieu du tissu amygdalien, avec cellules géantes, état inflammatoire de la glande, disparition des follicules clos et tendance à la transformation fibreuse de l'organe tout entier ».

Le bacille de Koch est rarement décelé dans les coupes.

Traitement. — Le traitement est identique à celui de la tuberculose pharyngée.

Contre le lupus limité à l'amygdale, l'électro-amygdalotomie est le meilleur traitement : Brindel a obtenu ainsi une guérison prompte et radicale.

LÈPRE

La lèpre du pharynx est bien rarement observée dans nos pays ; toutefois nous lui consacrerons quelques lignes. D'après Lennox-Browne elle atteint le voile du palais et la luette, la face dorsale de la langue, enfin tout le laryngo-pharynx et le larynx.

Elle est toujours secondaire à la lèpre cutanée, aussi bien à la forme anesthésique qu'à la forme tuberculeuse, elle coïncide généralement aussi avec des manifestations nasales. Les signes objectifs, suivant Lennox-Browne qui a pu ob-

Digitized by Google

server les lépreux de l'île Robben (Afrique australe), seraient les suivants :

Le mal débute par une hyperhémie plus ou moins vive, puis apparaissent des excroissances papillomateuses qui grandissent, s'indurent, se crevassent et se transforment en ulcérations.

Le mal peut faire des progrès considérables sans se traduire par des symptômes bien douloureux : la plupart des malades en effet n'accusent que peu ou pas de dysphagie, des ulcérations très larges avec destruction de la luette peuvent se produire à leur insu.

L'affection peut être confondue avec la syphilis tertiaire ou le lupus.

D'après Lennox-Browne, le signe différentiel le plus marqué entre la lèpre et le lupus serait l'aspect vernissé, pâle, jaunâtre de toute la muqueuse de la bouche et de la gorge comme si toutes ces parties étaient infiltrées de suif.

MORVE

Nous ne pouvons entreprendre ici l'étude générale de la morve, mais nous croyons utile de nous arrêter un instant sur les lésions morveuses qui ont pu être observées dans le pharynx nasal et dans l'oro-pharynx.

Dans la forme chronique comme dans la forme aiguë, le naso-pharynx est atteint généralement au même titre que les fosses nasales.

Les lésions locales n'ont rien de bien caractéristique. On observe sur les parois du naso-pharynx et du pharynx oral des nodules rougeâtres qui ne tardent pas à devenir pustuleux. Ces nodules se transforment en ulcérations phagédéniques dans la forme aiguë et peuvent envahir les os.

Mackenzie, Mac Donnell, Lefebvre et Branche, cités par Brindel et Raoult, ont observé la morve primitive de l'amyg-

Digitized by Google

dale ; le malade de Makenzie qui était cocher avait contracté le mal en buvant de l'eau dans le même seau que celui qui servait à son cheval.

La morve en effet s'observe spécialement chez les personnes qui soignent les chevaux.

Dans la morve de l'amygdale, l'organe se tuméfie, prend un volume anormal et s'ulcère, les ulcérations peuvent être multiples sur une seule amygdale ; les deux peuvent être prises (tel le cas de Lefebvre et Branche), l'exsudat est jaunâtre et purulent, et la périphérie des ulcérations est souvent envahie par un œdème inflammatoire assez prononcé.

Le malade accuse une vive dysphagie, il présente des adénopathies, des ganglions sous-angulo-maxillaires et parotidiens.

Le diagnostic de la morve aiguë sera établi surtout par les commémoratifs, les phénomènes généraux : fièvre, frissons, douleurs articulaires, les manifestations morveuses de la peau et des fosses nasales, le jetage nasal et l'expectoration abondante glaireuse et muco-purulente, sanieuse et très fétide, enfin la généralisation rapide des lésions à la base de la langue et au larynx.

Dans la forme chronique le diagnostic peut être plus difficile ; on pourra recourir à la réaction de la malléine.

Mais dans tous les cas douteux le diagnostic sera précisé par la découverte du bacille de Capitan et Bouchard.

La culture de ce microbe sur pomme de terre donne le deuxième jour une couche jaunâtre transparente qui devient ambrée et s'entoure d'une zone bleu verdâtre spéciale, aspect rappelant celui de la culture du bacille pyocyanique qu'il est facile de différencier par d'autres procédés.

Enfin l'inoculation au cobaye de cette culture, comme Straus le premier l'a démontré, provoque dès le deuxième ou le troisième jour un gonflement testiculaire.

Le traitement local consistera dans une antisepsie énergique, à l'aide de douches nasales et pharyngées phéniquées

Digitized by Google

ou créosotées, de collutoires phéniqués et bichlorurés, d'insufflations de poudres antiseptiques, en particulier d'iodoforme.

MYCOSE LEPTOTHRIXIQUE

Définition. — D'après Albert Colin, cette affection est causée « par la production et l'accumulation de filaments de leptothrix buccalis qui arrivent à former sur les amygdales, la base de la langue et la paroi postérieure du pharynx des points blanc jaunâtre résistants et pointus qui ont une tendance marquée à se réunir en touffes, lesquelles prennent l'aspect de *crête de coq,* ou des taches lisses de même couleur ».

Historique. — A l'histoire de cette affection se rattachent les noms de Bernard Frœnkel qui le premier la décrivit (1873), Baginski, Klebs, E. Frœnkel (de Hambourg), Sadebeck, Bayer, Gumbiner, Heryng (de Varsovie), Guinier (de Cauterets), Chiari, Moure et Mendès-Bonito, Creswell-Baber, Lober, Jacobson, Decker et Seifert, Spaans, Putermann, Dubler, Newcomb, Juraz, Ruault, Schech, Rethi, Bosworth et enfin Albert Colin (*Thèse,* Paris, 1893).

C'est sur le travail de ce dernier auteur que nous nous baserons pour donner une description de cette maladie.

Symptômes. — La mycose leptothrixique s'observe surtout chez l'adulte entre 20 et 30 ans ; on peut l'observer plus tôt et aussi plus tard.

Je l'ai pour ma part rencontrée sous une forme très rebelle chez un homme de 50 ans, et d'autre part chez un enfant de 6 ans chez lequel le mal avait été pris pour de la diphtérie.

Dans quelques cas, si les formations leptothrixiques sont discrètes, le sujet peut n'accuser aucun symptôme, mais le plus souvent, surtout quand le mycose siège sur la base de

Digitized by Google

la langue et au voisinage de l'épiglotte, le malade accuse de la dysphagie, une sensation de chatouillement, de picotement incessant à la gorge, et en particulier de la toux pharyngée réflexe qui dans quelques cas peut être le seul symptôme.

Signes objectifs. — La lésion se présente sous trois aspects différents (A. Colin):

1° Petits points blanchâtres de la grosseur d'un grain de millet ou plus gros, pointus, résistants, faisant une légère saillie sur la muqueuse ;

2° Points saillants, groupés en îlots, dont la surface est hérissée d'un grand nombre de petites piques lui donnant l'aspect dentelé d'une *crête de coq* ou de la *barbe de capucin*; l'épaisseur peut dans certains cas atteindre plusieurs millimètres ;

3° Taches blanc jaunâtre, pouvant être confondues avec des membranes diphtériques.

Marche et pronostic. — La marche est essentiellement chronique. L'affection est très bénigne, mais elle récidive avec une ténacité étonnante, souvent même après le traitement le plus consciencieusement conduit.

Cette ténacité a parfois sur l'esprit du malade une fâcheuse influence.

Heryng et Colin signalent un véritable état de dépression mentale entraîné par le découragement où tombent certains malades.

J'ai moi-même observé un homme de 50 ans qui, atteint de mycosis des amygdales palatines, s'était enfermé chez lui et ne voulait plus voir personne, se croyant atteint de cancer; il était tombé dans un état d'hypocondrie profonde d'où j'eus d'autant plus de peine à le tirer que malgré tous mes efforts la guérison se fit attendre six mois.

Diagnostic. — La mycose leptothrixique est très facile à reconnaître : les amas mycosiques ont toujours une consistance « ferme et dure » pathognomonique.

Digitized by Google

Ils siègent en outre sur les ponts de muqueuse qui séparent les cryptes amygdaliennes au lieu de siéger dans les orifices cryptiques comme les bouchons blancs d'amygdalite cryptique caséeuse ; on en observe même sur la paroi pharyngée postérieure et sur les piliers ; ils sont enfin très adhérents et ne peuvent être enlevés qu'à la pince.

L'examen microscopique permettra de préciser le diagnostic.

Avec la coloration par le Gram, à un grossissement de 250 diamètres, on reconnaîtra facilement les couches de leptothrix colorés en violet au milieu des cellules épithéliales mortifiées teintées en jaune.

Traitement. — Le traitement consistera en gargarismes iodés, et en badigeonnages avec la solution iodée suivante conseillée par Ruault.

Iode métallique.	2	grammes.
Iodure de potassium.	3	—
Eau..	20	—

ou encore avec la solution officinale de perchlorure de fer préconisée par A. Colin.

Il faudra avec la pince extirper toutes les touffes mycosiques et au besoin les faire tomber avec une curette.

Moure a conseillé le chlorure de zinc à 1/20, l'acide lactique à 1/2 ou pure et le galvanocautère.

Dans le cas cité plus haut je n'ai obtenu la guérison que par le curettage, le galvanocautère et l'acide chromique pur.

Dans le traitement qui sera souvent très long « ni le malade ni le médecin ne doivent perdre patience » (A. Colin).

ACTINOMYCOSE

L'actinomycose du pharynx ne mérite pas une description, car les localisations de cette affection ont été encore trop rarement observées dans cette région ; nous nous contente-

Digitized by Google

rons donc de mentionner quelques faits pour attirer l'attention des observateurs sur cette maladie, et les empêcher de laisser passer sous leurs yeux sans les reconnaître les cas qu'ils pourraient rencontrer ; cette affection est capable, en effet, de simuler le sarcome, la syphilis tertiaire et la tuberculose.

Si le pharynx a été rarement le lieu de prédilection des lésions actinomycosiques, il a été fréquemment, comme la bouche, l'œsophage et le tube digestif le point de pénétration du parasite.

L'actinomycose présente cette singulière particularité de traverser la muqueuse des voies digestives sans laisser trace de son passage (Poncet et Berard) (1) et de créer tout autour de lui des lésions qui cherchent à se faire jour vers la peau plutôt que vers les cavités digestives.

L'actinomycose plus souvent péripharyngée que pharyngée se traduit, en effet, par des foyers de suppuration qui viennent s'ouvrir dans la région cervicale, et y laissent des fistules.

Bertha a cité le cas d'un homme de 52 ans qui fut atteint d'actinomycose péripharyngée à la suite de la pénétration dans la paroi droite du pharynx d'un fragment d'épi infecté par le parasite.

Israël a cité un cas analogue, ayant débuté comme une amygdalite banale et ayant amené ultérieurement la formation d'un abcès cervical qui dut être incisé et curetté.

Du côté du pharynx on ne constate généralement pas de lésion, mais seulement une induration profonde sous-muqueuse qui fait corps avec le trajet fistuleux ouvert à l'extérieur.

Kœhler cependant (cité par Poncet et Berard) a rapporté un cas d'actinomycose pharyngo-œsophagienne, dans lequel un

(1) Poncet et Berard. Traité clinique de l'actinomycose humaine.

Digitized by Google

abcès pharyngé, de la grosseur d'une pomme, détermina des phénomènes asphyxiques qui cédèrent heureusement à l'ouverture spontanée de la collection.

En résumé, l'actinomycose primitive du pharynx paraît très rare.

L'actinomycose secondaire aux lésions de la base de la langue, du maxillaire inférieur et du maxillaire supérieur est incontestablement plus fréquente.

Celle du maxillaire supérieur se propage surtout au naso-pharynx, à la voute palatine et au voile : d'après Poncet et Berard un foyer naso-pharyngien fut révélé dans un cas par l'évacuation spontanée de la suppuration à travers les narines.

Les lésions de ces régions supérieures peuvent être suivies d'envahissement crânio-cérébral et d'accidents mortels : Lezine a rapporté un cas de pharyngite actinomycosique compliquée de méningite de la base (1).

Je n'insiste pas davantage sur cette affection si rarement observée.

La découverte des grains jaunes dans la suppuration permettra d'en faire le diagnostic.

Il ne faudra point négliger de faire l'examen microscopique qui fera reconnaître l'actinomyces, seul élément pathognomonique.

Hans Ruge a rapporté, en effet, trois cas de lésions variées des amygdales dans lesquels il trouva des grains jaunes qui furent reconnus sous le microscope pour des pseudo-actinomyces.

L'actinomycose reconnue sera traitée par l'iodure de potassium et par le curettage.

---

(1) Wratsch, mars 1894.

Digitized by Google

TUMEURS BÉNIGNES DU NASO-PHARYNX

KYSTES

Ces kystes ont été étudiés tour à tour par Czermack (1863), Henle, de Trœlsch, Luschka et surtout par Tornwaldt qui réussit à en réunir 45 cas ; leur étude a été reprise depuis par Mégevand, Moure, Raugé et Raulin.

Étiologie. — Ces tumeurs, sans être très fréquentes, ne sont pas rares : il n'y a pas de rhinologiste qui n'en ait observé quelques cas.

On les observe surtout entre 20 et 50 ans, plus souvent chez l'homme que chez la femme.

Tornwaldt pensait que ces kystes étaient constamment formés aux dépens de la bourse pharyngée, dont l'orifice externe se serait oblitéré sous l'influence d'un processus inflammatoire. Un kyste ainsi formé serait donc un kyste lacunaire analogue aux kystes lacunaires des amygdales palatines.

Cette forme existe incontestablement, mais elle n'est pas la seule ; ce n'est pas seulement la bourse pharyngée, vestige du recessus médian de l'amygdale pharyngée, qui peut devenir le point de départ d'un kyste, mais aussi les sillons cryptiques latéraux qu'on observe encore sur la voûte du pharynx de bien des adultes ; ce qui le prouve, c'est que le kyste a pu être observé sur les parties latérales de la voûte, à côté de la bourse pharyngée restée libre (Zahn).

En outre de ces kystes par rétention lacunaire, il existe des kystes par rétention glandulaire formés aux dépens d'une

Digitized by Google

seule glandule mucipare de la muqueuse, dont le canal excréteur a été oblitéré par un processus inflammatoire.

Anatomie pathologique. — La paroi est formée d'une membrane propre conjonctive, tapissée sur ses deux faces par un épithélium cylindrique stratifié.

Dans les kystes d'origine cryptique, on peut voir s'ouvrir à la surface de l'épithélium interne des glandules mucipares qui appartenaient primitivement à la crypte.

Dans les kystes uniglandulaires, au contraire, l'épithélium interne de la poche représente lui-même l'élément sécréteur, aussi y observe-t-on en proportion considérable des cellules caliciformes.

La paroi conjonctive, dans les kystes d'origine cryptique, peut contenir du tissu adénoïde ; dans les kystes glandulaires, je l'ai vu formée d'une épaisse couche de tissu muqueux semblable à celle des kystes qui se développent dans les polypes muqueux des choanes.

Le contenu des kystes cryptiques est généralement purulent ou muco-purulent, jaunâtre, grumeleux, contenant des débris cellulaires et de nombreux micro-organismes. Celui des kystes glandulaires est, au contraire, transparent, limpide, séreux, séro-muqueux ou gélatineux.

Symptômes. — SUBJECTIFS. — Bien des kystes du naso-pharynx ne se révèlent par aucun symptôme subjectif tant qu'ils n'ont acquis qu'un volume modéré.

Quand leurs dimensions ne dépassent pas celles d'un grain de plomb, ou d'un pois, ils peuvent, par conséquent, passer inaperçus.

Mais, à cette période, quelquefois le sujet se plaint de symptômes de catarrhe naso-pharyngien, de surdité et de bourdonnements, signes de catarrhe tubaire qui conduisent à explorer le naso-pharynx et à découvrir la tumeur.

Quand le kyste a acquis un développement plus considérable, comparable à un grain de raisin, à une cerise, à un œuf de pigeon, les symptômes subjectifs deviennent plus

Digitized by Google

nets : le sujet accuse de l'insuffisance nasale, de la céphalalgie et quelquefois des troubles réflexes : asthme, toux spasmodique, névralgies diverses.

La voix prend le timbre de la rhinolalie fermée et le malade est obligé de maintenir la bouche ouverte pour respirer, surtout la nuit.

Si le kyste est latéral, l'insuffisance nasale, au moins au début, peut être unilatérale.

Signes objectifs. — Par la rhinoscopie antérieure, on peut parfois, si l'une des fosses nasales est assez large, apercevoir la tumeur, mais ce cas est loin d'être la règle.

La rhinoscopie postérieure, pratiquée simplement avec l'abaisse-langue et avec le releveur, après anesthésie à la cocaïne, si c'est nécessaire, permet seule en général de bien reconnaître le kyste.

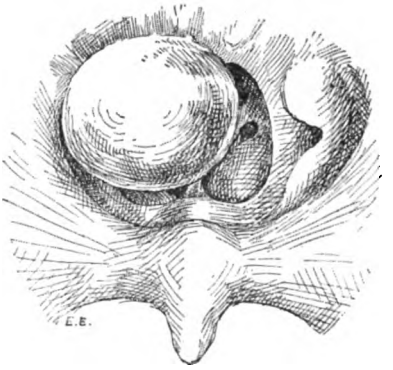

Fig. 104. — Kyste de la voûte du pharynx.

Il se présente d'habitude sous forme de tumeur sphérique, à surface lisse et tendue, occupant tout le naso-pharynx s'il est assez développé, cantonné, dans d'autres cas, dans sa moitié droite ou gauche et masquant la choane correspondante.

Il est généralement uniloculaire, exceptionnellement bilobé (Raulin).

Le kyste d'origine cryptique est plutôt de couleur rouge ou rosée, au début ; plus tard, il devient jaunâtre, quand la paroi amincie par le développement progressif laisse transparaître la couleur du contenu ; à sa surface, on peut apercevoir de fins réseaux vasculaires.

Le kyste glandulaire, rosé au début, devient bientôt grisâtre, gélatineux et transparent comme un gros polype

Digitized by Google

muqueux, ou bien ambré et translucide comme un gros grain de raisin blanc.

Marche. — La marche est lente et progressive ; mais à l'occasion d'une poussée aiguë, le kyste peut s'enflammer.

Quand il a atteint un développement considérable, au point d'obturer tout le naso-pharynx, il peut se crever spontanément sous l'influence d'un effort pour se moucher ou d'un vomissement ; mais la récidive ne tarde pas à se produire.

Pronostic. — Le pronostic est tout à fait bénin, surtout avec le traitement chirurgical.

Diagnostic. — La rhinoscopie postérieure permet seule de bien reconnaître un kyste naso-pharyngien aux simples signes objectifs que nous avons signalés.

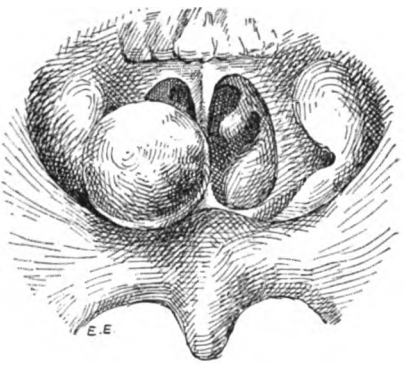

FIG. 105. — Kyste de la queue du cornet inférieur droit.

Avec un stylet boutonné, on peut percevoir la rénitence kystique.

Par le toucher naso-pharyngien, on sent l'élasticité de la tumeur, plus nette que celle des polypes muqueux.

D'après Moure, le toucher est plus précieux que la rhinoscopie postérieure dans le diagnostic des petits kystes sessiles de la voûte.

Il est bien difficile, dans la plupart des cas, de déterminer le siège exact de l'implantation ; ce diagnostic ne peut généralement se faire qu'après l'ablation du kyste ; il suffit de savoir qu'il est toujours sur un point de la voûte.

Le diagnostic différentiel doit être fait avec les polypes kystiques postérieurs des fosses nasales qui vont pendre dans le naso-pharynx.

Ce diagnostic est souvent impossible, quand le cavum est

Digitized by Google

rempli par le kyste ; la rhinoscopie antérieure dans ce cas peut fournir des indications en révélant dans les parties profondes des fosses nasales des masses myxomateuses sur l'extrémité postérieure des cornets moyen et inférieur, faisant corps avec le kyste.

Par le toucher naso-pharyngien, on peut quelquefois faire rentrer le polype kystique dans la fosse nasale, car il est généralement mobile, tandis que le kyste de la voûte est essentiellement fixe ; j'ai pu dans un cas reconnaître ainsi un polype nasal kystique que j'avais pris tout d'abord pour un kyste de la voûte.

Ce que je viens de dire des polypes muqueux kystiques est applicable aussi au diagnostic différentiel avec les polypes muqueux simples et les polypes fibro-muqueux des choanes, qui s'observent surtout chez la femme.

Ces derniers se distinguent en outre au toucher par leur fermeté.

Une erreur de diagnostic dans ces circonstances n'a certainement pas de grandes conséquences, car le pronostic est également bénin dans ces trois espèces de tumeurs ; le traitement se réduit aussi à l'exérèse, mais il y a cependant un réel intérêt à diagnostiquer le point d'implantation de ces tumeurs pour bien discerner la méthode chirurgicale à laquelle il convient de recourir.

Traitement. — Le meilleur traitement, que le kyste soit petit ou volumineux, est l'ablation chirurgicale ; on a préconisé pour cette opération l'adénotomie électrique, mais je ne vois aucun avantage et plutôt de grands inconvénients à faire une exérèse ignée.

Il n'y a pas plus de danger ici que dans l'ablation d'une végétation adénoïde.

Si une hémorragie sérieuse se produisait, un tamponnement naso-pharyngien extemporané avec un tampon d'ouate imbibé d'eau oxygénée suffirait pour l'arrêter.

Avec l'adénotome électro-thermique, on risque de brûler

Digitized by Google

les pavillons tubaires et d'amener des cicatrisations vicieuses de ces orifices.

Dans deux cas de kystes volumineux de la voûte, j'ai eu

Fig. 106. — Curette flexible de Lubet-Barbon.

recours au seul adénotome de Schmidt et je n'ai eu qu'à me féliciter de son emploi; je conseille donc de traiter le kyste du naso-pharynx comme une végétation adénoïde par le



Fig. 107. — Curette de Trauttmann.

curettage, sous le contrôle du releveur du voile et d'un grand miroir rhinoscopique après anesthésie à la cocaïne.

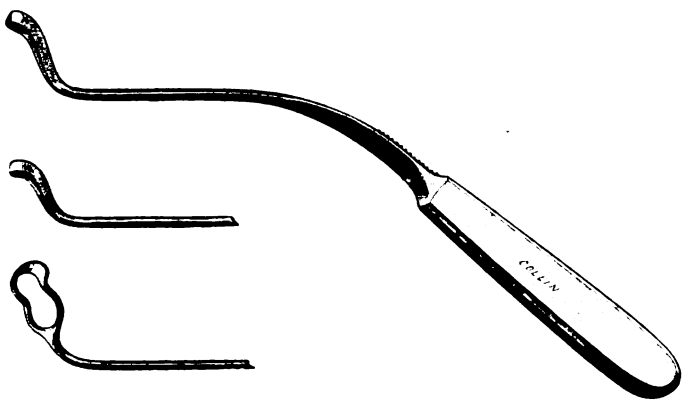

Fig. 108. — Curettes de Ruault.

La poche kystique se crève généralement pendant l'intromission de l'adénotome ; sans se préoccuper de l'incident, on

Digitized by Google

continue l'engagement de l'instrument jusqu'à la voûte et on donne le coup de rabot classique qui entraîne le kyste dans l'oro-pharynx.

Les débris qui peuvent être adhérents à la voûte sont enlevés avec la pince de Chatellier ou curettés avec la curette de Trautmann (fig. 107), celle de Ruault (fig. 82 et 108) ou la curette flexible de Lubet-Barbon (fig. 106).

L'opération terminée, on cautérise la voûte au chlorure de zinc à $\frac{1}{20}$ et on fait, par voie nasale, une insufflation d'aristol.

FIBRO-MYXOMES NASO-PHARYNGIENS

Historique. — A l'histoire de ces tumeurs se rattachent les noms de Richet et Legouest, de Trélat et Labbé, Panas, Cornil et Coyne, Mathieu, Degail, Moure, Mac-Coy, Wagnier, Ripault, Castex.

Anatomie pathologique. — Les polypes fibro-myxomateux ont toujours leur insertion sur la région choanale, aussi les désigne-t-on souvent sous le terme de polypes choanaux.

Ils peuvent prendre naissance sur tous les points de cette région, extrémité postérieure des trois cornets (trois cas personnels), voûte du pharynx (Legouest), sur le bord postérieur de la cloison (Mac-Coy), sur le dos du voile (Castex).

Topographiquement, ils tiennent le milieu entre les polypes nasaux et les polypes naso-pharyngiens.

Ils constituent enfin une forme histologique de transition entre les deux espèces précédentes ; ils sont, en effet, formés à la fois de tissu muqueux, comme les polypes nasaux, et de tissu fibreux, comme les polypes de l'arrière-cavité (Cornil et Coyne).

Cette structure mixte, d'après Panas, trouverait sa raison dans celle de la muqueuse de la région choanale, qui se modifie en passant des fosses nasales dans le cavum et affecte

Digitized by Google

une constitution intermédiaire à celle des muqueuses de ces deux cavités.

Ces polypes sont nettement pédiculés ; leur pédicule est généralement mince et rubanné, il est peu riche en vaisseaux, mais très adhérent à la muqueuse.

Ils sont généralement solitaires, mais fréquemment bilobés, présentant deux prolongements, l'un nasal, l'autre naso-pharyngien, ils se trouvent ainsi à cheval entre les deux cavités nasale et naso-pharyngienne.

Leur volume varie entre celui d'une amande et celui d'un œuf de poule.

Ils contiennent fréquemment des pseudo-kystes (Moure). Dans les trois cas que j'ai opérés, j'en ai trouvé de très vastes, à tel point que j'avais pris tout d'abord deux d'entre eux pour des kystes naso-pharyngiens, ces derniers ayant pris un développement considérable disproportionné avec celui du fibro-myxome relativement très petit.

Ils offrent enfin cette particularité de ne jamais contracter d'adhérences.

Symptômes. — Le fibro-myxome s'observe à tout âge. Moure en a enlevé à des sujets de 6 à 12 ans, moi-même j'ai pu en extraire à une fillette de 11 ans ; Panas à un sujet de 60 ans. Les deux sexes y sont également prédisposés.

L'oblitération précoce des choanes entraîne dès le début une insuffisance nasale manifeste ; généralement, le malade supporte ce trouble sans trop se plaindre, se croyant simplement atteint de coryza chronique ; mais le catarrhe secondaire du naso-pharynx ne tarde pas à gagner la trompe et à provoquer de la surdité et des bourdonnements, troubles qui amènent plus facilement le sujet à nous consulter.

Quand le polype a atteint un développement plus considérable, l'enchifrènement devient insupportable, la respiration nasale peut être alors complètement supprimée, l'odorat disparaît, la voix prend le timbre de la rhinolalie fermée, le malade accuse de la céphalée, une sensation de plénitude

Digitized by Google

naso-pharyngienne ou bien celle d'un corps étranger mobile entre le nez et l'arrière-gorge, quelquefois, des phénomènes réflexes tels que des nausées et de la toux quinteuse.

Signes physiques. — Par la rhinoscopie antérieure, on peut souvent apercevoir le polype au fond d'une des fosses nasales ou des deux ; il est de couleur gris rosé, élastique et mobile au contact du stylet.

Il ne paraît pas affecter des adhérences avec les muqueuses voisines.

Par la rhinoscopie postérieure, avec le secours du releveur si c'est nécessaire, on le distingue mieux; il se présente sous la couleur déjà indiquée ; sa surface est lisse et luisante; sa forme est globuleuse, ovoïde ou en cœur de volaille.

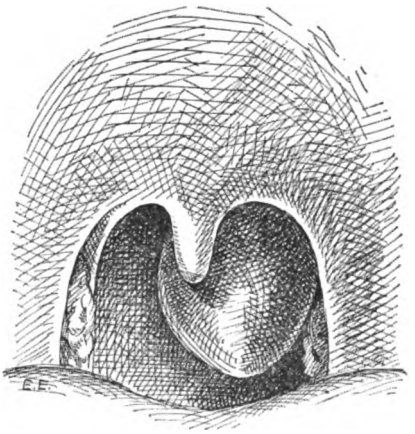

Fig. 109. — Polype fibro-muqueux pendant dans l'oro-pharynx.

S'il est peu développé, on peut voir son pédicule s'engager dans une choane, mais dans la plupart des cas il est impossible de déterminer ce dernier par la vue.

Au stylet, on a les mêmes sensations que par la rhinoscopie antérieure.

Le toucher naso-pharyngien donne de précieux renseignements; il révèle la consistance élastique de la tumeur, son extrême mobilité et l'absence d'adhérences ; il permet enfin, dans quelques cas où le pédicule est mince et rubanné, de préciser son insertion.

Diagnostic. — Les signes que nous venons d'indiquer permettent de diagnostiquer facilement un fibro-myxome choanal. Les trois seules tumeurs avec lesquelles on pourrait le confondre sont :

Digitized by Google

1° Le *polype muqueux nasal plongeant dans le naso-pharynx.*

L'erreur est possible, mais n'entraînerait aucune conséquence fâcheuse, car le pronostic et le traitement des deux affections sont identiques ;

2° Le *polype fibreux naso-pharyngien.*

Ici l'erreur serait autrement grave ; nous rappellerons que le fibrome naso-pharyngien s'observe presque exclusivement dans le sexe masculin, constamment entre 8 ans et 25 ans, la tumeur au toucher est d'une dureté ligneuse, elle est sessile et sans mobilité, tandis que le fibro-myxome est élastique, pédiculé et mobile.

Le polype fibreux s'accompagne d'hémorragie et de symptômes douloureux de compression, ce qui ne s'observe jamais dans le fibro-myxome ;

3° Le *fibro-myxome kystique* pourrait être pris pour un kyste de la voûte.

Cette erreur, que j'ai commise moi-même, me paraît excusable, étant donné que ce diagnostic différentiel, très délicat sinon impossible dans bien des cas, n'est pas indispensable pour formuler le pronostic et diriger le traitement.

Marche. — La marche a une durée variant de quelques mois à 2 ans environ.

Pronostic. — Le pronostic est essentiellement bénin. Le fibro-myxome bien enlevé ne récidive pas.

Traitement. — L'ablation est le seul traitement. Elle doit se faire, cela va sans dire, par les voies naturelles. Son exécution peut être délicate, mais, en principe, elle est *toujours possible.*

Le choix du procédé à employer est dicté par les caractères topographiques du pédicule, le volume de la tumeur et la docilité plus ou moins grande du patient.

1° Extraction par voie nasale antérieure. — ***Crochet de Lange.*** — Ce procédé est surtout indiqué quand l'une des fosses nasales est assez large pour permettre d'apercevoir le pédicule du polype.

Digitized by Google

On emploie pour cela le crochet de Lange. Cet instrument est introduit de champ le long de la cloison, poussé comme une sonde d'Itard ; quand il a atteint la paroi pharyngée postérieure, on fait tourner le manche de 90 degrés autour de son axe, de façon à mettre le crochet dans le plan horizontal, comme dans le deuxième temps du cathétérisme, puis on tire à soi lentement jusqu'à rupture du pédicule.

Le polype tombe dans la gorge et le malade, averti, l'expectore.

On peut employer aussi pour cette opération le crochet galvano-caustique de Baratoux, mais, comme le recommande Lermoyez, il est indispensable de suivre sous le contrôle du miroir la marche de cet instrument.

2° *Anse froide.* — L'anse chaude, recommandable pour les

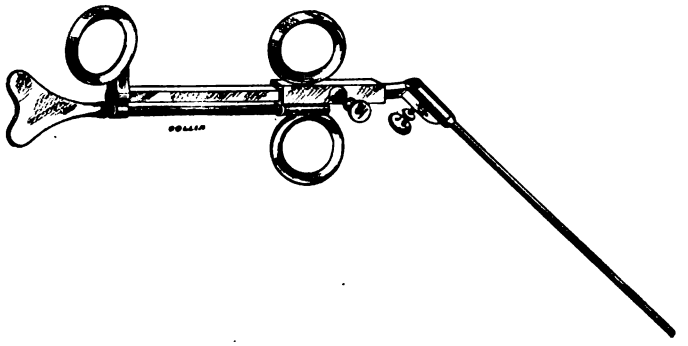

Fig. 110. — Polypotome de Lermoyez.

fibromes très vasculaires, ne paraît pas ici indispensable en raison de la faible vascularité du fibro-myxome ; l'anse froide est plus indiquée ; on utilise à cet usage le polypotome nasal, de préférence le modèle de Lermoyez et le fil d'acier n° 7.

On peut introduire cette anse de deux façons différentes : dans une première méthode, on l'engage simplement comme pour l'extraction d'un polype muqueux ou d'une queue de cornet ; si le polype est peu développé, on peut très bien le

Digitized by Google

saisir par ce procédé ; s'il est plongeant, il est nécessaire d'attirer l'anse vers la bouche, de la dilater, puis de l'engager autour du polype, aidés par le pouce et l'index introduits dans le naso-pharynx.

Dans une deuxième méthode, on introduit par deux fois une sonde en gomme ou une sonde de Belloc par une fosse nasale et à l'extrémité de la sonde, attirée dans la bouche, on fixe les chefs du fil métallique.

Lorsque les chefs de ce fil ont été attirés jusqu'aux narines, avec le pouce et l'index, introduits dans la gorge, comme dans la méthode précédente, on enlace le polype dans l'anse ainsi formée.

On fait simultanément la traction par voie nasale antérieure, avec la main opposée, on monte le guide-anse sur le polypotome et on fait enfin l'arrachement lent au moyen de la vis de serrage.

Le polype détaché tombe dans l'oro-pharynx.

Extraction par voie pharyngée. — 1° A L'ANSE FROIDE. — Si la voie nasale est peu perméable, on a recours à la voie pharyngée.

Après cocaïnisation du voile, on appliqúe le releveur de Schmidt.

Puis avec le polypotome de Lermoyez on saisit le polype en engageant l'anse le plus haut possible ; pour cet engagement, on peut s'aider de l'index. Quand on sent que l'anse ne peut pas aller plus loin, on la serre le plus possible et on exerce une traction lente ; le polype est extrait par arrachement.

2° A LA PINCE. — On peut enfin, à la rigueur, extraire le polype par voie pharyngée avec une simple pince prenante à courbure naso-pharyngienne en procédant toujours par arrachement.

L'arrachement, condamnable pour l'extraction des polypes muqueux des fosses nasales, en particulier pour ceux de la région ethmoïdale, ne présente ici aucun danger.

Digitized by Google

L'hémorragie consécutive à l'extraction d'un fibro-myxome est généralement insignifiante ; si elle se produisait, il suffirait, pour la conjurer, d'appliquer un tampon naso-pharyngien imbibé d'eau oxygénée.

Lermoyez conseille le tamponnement choanal unilatéral de préférence au tamponnement naso-pharyngien total proprement dit.

Après l'opération, il est bon de faire dans le naso-pharynx par voie nasale ou naso-pharyngienne une insufflation d'aristol ou d'iodol.

Si, quelques jours après l'opération, on constatait au niveau de l'insertion du pédicule quelques débris de tumeur, il serait bon de les détruire avec le galvanocautère.

La guérison complète est toujours très rapide.

PAPILLOME NASO-PHARYNGIEN

Sendziak a rapporté l'observation (citée dans la thèse de Monbouyran) d'un papillome volumineux de la cavité naso-pharyngienne inséré sur le cornet supérieur et le vomer, et dont la nature histologique fut démontrée par le microscope.

Nous nous contenterons de citer ce fait intéressant, auquel nous ne saurions, en raison de sa rareté, consacrer une description spéciale.

Digitized by Google

FIBROMES NASO-PHARYNGIENS

Définition. — On comprend sous ce terme des tumeurs fibreuses ou fibro-sarcomateuses, qui naissent sur les parois de la cavité naso-pharyngienne, et qui d'abord sessiles ne tardent pas à se pédiculer et à envoyer d'énormes prolongements dans les cavités voisines, fosses nasales, sinus de la face, orbites et fosses ptérygoïdes.

Ces tumeurs offrent deux particularités essentielles : 1° de s'observer presque exclusivement dans le sexe masculin, bien que Pluyette ait réussi à en réunir 22 cas chez la femme ; 2° de se développer à l'adolescence, vers l'âge de 10 ans, pour s'atrophier spontanément vers 24 ou 25 ans.

Étiologie. — L'étiologie est aussi obscure que celle des tumeurs fibreuses en général.

On a dans quelques observations invoqué le traumatisme : un de mes malades âgé de 17 ans portait sur la région fronto-nasale une vaste cicatrice consécutive à un coup de pied de cheval, reçu dans son enfance et à la suite duquel il avait perdu connaissance.

Anatomie pathologique. — Le fibrome naso-pharyngien prend naissance dans le tissu fibreux abondant qui double la muqueuse du pharynx nasal.

Nélaton, d'Ornellas et Robin-Massé avaient affirmé que la tumeur s'insérait constamment sur le trousseau fibreux qui recouvre la surface sphéno-basilaire, mais Cruveilhier, Michaux de Louvain, Robert, Gosselin et Virchow prouvèrent qu'elle pouvait s'insérer en bien d'autres points de la cavité naso-pharyngée.

Digitized by Google

Aussi Kœnig a-t-il divisé ces polypes suivant leurs insertions en deux catégories :

1° Les polypes intra-pharyngés, comprenant les tumeurs qui s'insèrent sur la région basilaire, le corps du sphénoïde, les premières vertèbres cervicales, la face interne de la partie supérieure de l'aile interne de l'apophyse ptérygoïde ;

2° Les polypes extra-pharyngés dont l'insertion se fait sur le fibro-cartilage qui ferme le trou déchiré antérieur, sur la suture pétro-occipitale, et dans la fosse ptérygo-maxillaire.

De toutes ces insertions possibles, nous croyons, avec Moure, que la plus fréquente est celle de la partie supérieure des choanes, dans la région sphénoïdale, et qu'au début cette insertion est unilatérale.

J'ai en effet, depuis deux ans, deux jeunes gens en traitement chez lesquels la tumeur pédiculée a la partie sphénoïdale de la voûte sur le bord supérieur de la choane gauche, a envahi le bord postérieur de la cloison.

J'ai extirpé de la fosse nasale gauche chez ces deux malades des prolongements fibromateux alors qu'il n'y en avait pas à droite et que la choane correspondante était libre ainsi que la partie basilaire proprement dite de la voûte.

Il est donc indiscutable que la trame fibreuse qni appartient à la schindylèse sphénoïdo-vomérienne donne naissance à des fibromes tout aussi bien que la trame fibreuse qui s'étale en éventail du tubercule pharyngien au bord supérieur des choanes; en 1894, dans mes recherches anatomiques sur cette région, j'ai d'ailleurs constaté la continuité de ces fibres.

En outre de son insertion originelle, le fibrome présente des insertions acquises par adhérence aux muqueuses voisines.

Ces insertions fausses, tout en étant moins solides que les insertions vraies, offrent parfois une réelle résistance qui peut permettre de les confondre avec ces dernières.

Le volume de la tumeur varie depuis celui d'une noix jusqu'à celui du poing et même au delà.

Digitized by Google

Sa surface est lisse et mamelonnée; à l'amphithéâtre, sa couleur est jaunâtre ou grisâtre et sa consistance ligneuse.

Structure. — Quelques polypes naso-pharyngiens sont formés de *tissu fibreux adulte pur*, mais le plus grand nombre sont constitués par du *tissu fibreux en évolution*; cette particularité rend compte de la malignité de ces tumeurs.

Les fibres, perpendiculaires à la surface d'insertion et parallèles entre elles au voisinage du pédicule, se disposent en tourbillons dans la masse du néoplasme.

Entre les fibres sont intercalés des éléments plus jeunes; ce sont, tantôt des cellules à prolongements se rapprochant des cellules conjonctives adultes, tantôt des cellules fibroplastiques analogues à celles qui constituent le sarcome à cellules fusiformes, tantôt enfin de véritables cellules embryo-plastiques semblables à celles du sarcome embryonnaire.

On peut donc observer dans le tissu du polype naso-pharyngien toutes les transitions qui expliquent sa parenté avec le sarcome et par suite sa malignité.

Ces tumeurs sont très riches en vaisseaux sanguins; l'abondance de l'élément vasculaire a pu être si grande, que Kœnig a proposé de les désigner sous le terme de *fibro-angiomes,* expression vraiment justifiée dans certains cas.

En outre la paroi de ces vaisseaux est souvent mal construite, formée uniquement comme dans les sarcomes par de simples éléments embryonnaires, ce qui explique leur excessive fragilité et la tendance de la tumeur aux hémorragies.

On a vu rarement les fibromes naso-pharyngiens subir des dégénérescences, myxomateuse, graisseuse, kystique, calcaire, mais ce qui s'observe plus fréquemment c'est l'évolution franchement sarcomateuse.

Quelquefois on les a vu se nécroser après destruction du pédicule originel.

Symptômes. — Nous avons déjà dit que le fibrome naso-

Digitized by Google

pharyngien s'observait chez les adolescents ; j'en ai observé un chez un enfant de 8 ans, assez développé pour pendre dans l'oro-pharynx, mais d'habitude c'est vers 12, 14, 16 ans que les malades viennent nous consulter ; ce sont plus fréquemment des jeunes gens de la campagne.

Il y a lieu de décrire trois périodes dans la symptomatologie de cette affection : une période latente, une période de troubles fonctionnels et une période de déformations et de cachexie.

1° Période latente. — Le fibrome se développe lentement, sourdement, sans donner lieu au début au moindre symptôme.

Quand il a acquis un volume suffisant pour obstruer les choanes, le sujet se plaint d'enchifrènement, on peut observer alors une rhinorrhée séreuse ou muqueuse, des épistaxis, enfin de la céphalalgie tenace et gravative, que le malade localise dans la base du crâne.

2° Période des troubles fonctionnels. — Cette phase répond à l'obstruction complète de la cavité naso-pharyngienne par la tumeur.

L'insuffisance nasale est manifeste, le sujet ne peut plus respirer que la bouche ouverte ; il a grand'peine à se moucher.

La voix devient nasonnée, prenant le timbre de la rhinolalie fermée ; c'est la voix des adénoïdiens poussée à ses extrêmes limites.

L'odorat est supprimé, le goût, par suite considérablement troublé.

L'audition est compromise d'un seul ou des deux côtés, par insuffisance d'aération tubo-tympanique.

L'écoulement nasal devient muco-purulent et très abondant.

Les épistaxis se montrent plus fréquentes et plus redoutables.

Le néoplasme peut remplir uniformément toute la cavité ou ou contraire prédominer sur un des côtés.

Digitized by Google

Le toucher naso-pharyngien qui doit être pratiqué avec de grands ménagements pour éviter de provoquer des hémorragies permet d'apprécier la surface lisse de la tumeur et sa *dureté ligneuse* caractéristique.

La détermination des limites du pédicule est chose très difficile, car l'index a grande difficulté à circonscrire le polype qui est généralement très fixe.

Il faut pour cela, comme le conseille Lermoyez, combiner au toucher naso-pharyngien l'emploi d'un stylet boutonné introduit dans les fosses nasales.

3° Période des déformations. — Le néoplasme progressant, les symptômes de la période d'état s'accentuent et les déformations provoquées par l'envahissement des cavités de la face apparaissent.

Les prolongements déforment le nez extérieurement et peuvent venir faire saillie à travers les narines; la céphalalgie prend enfin des proportions considérables et empêche le sommeil.

Le malade se plaint de douleurs névralgiques dans la sphère du nerf maxillaire supérieur et dans l'oreille.

Le développement de la tumeur vers l'oro-pharynx peut alors gêner la déglutition, déterminer des nausées, et provoquer parfois le reflux des liquides par les fosses nasales.

La rhinoscopie antérieure peut permettre souvent d'apercevoir la tumeur dans l'arrière-cavité, sous forme d'une masse rouge ou grisâtre, à surface lisse; plus fréquemment on observe déjà au moins dans l'une des deux fosses un prolongement fibromateux (fig. 122) qui s'avance entre la cloison et le cornet inférieur, reposant sur le plancher.

L'examen du pharynx, lorsque le polype est assez développé, révèle un abaissement du voile, bombé en avant; si on le soulève avec un crochet, on peut apercevoir le néoplasme.

Mais dans quelques cas la rhinoscopie postérieure est nécessaire.

Digitized by Google

On voit alors le cavum occupé par une tumeur sphérique à surface lisse, tendue, rouge ou gris rosé.

La compression du canal nasal amène de l'épiphora et de la dacryocystite.

L'envahissement des sinus maxillaires soulève la région jugale, provoquant d'atroces douleurs dans toute la sphère du nerf maxillaire supérieur.

La fosse zygomatique et la région parotidienne sont également soulevées.

L'orbite est envahi à son tour, on observe successivement de la diplopie, puis une vraie luxation du globe oculaire et l'atrophie par compression du nerf optique.

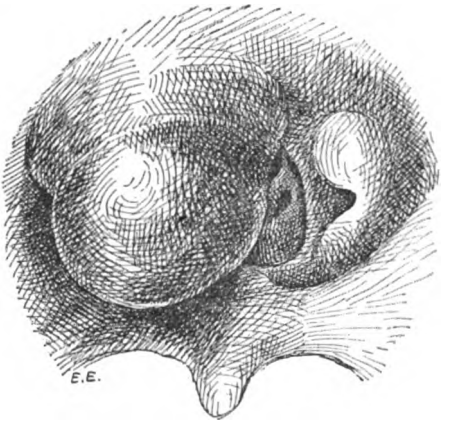

Fig. 111. — Image rhinoscopique montrant un fibrome naso-pharyngien inséré au voisinage de la choane droite.

L'envahissement s'étend aux sinus frontaux et à la région ethmoïdale ; le néoplasme gagne enfin le cerveau, provoquant des vertiges, de la somnolence et du coma.

Les prolongements cérébraux peuvent n'être reconnus souvent qu'à l'autopsie.

La voûte palatine s'effondre enfin et les progrès du néoplasme par voie bucco-pharyngienne peuvent amener l'asphyxie.

A cette période le facies devient effrayant et constitue la « face de crapaud », *frog face* des auteurs anglais.

Par voie buccale et nasale, s'écoule un liquide muco-purulent fétide et parfois d'odeur gangreneuse.

Les hémorragies se répètent, anémiant le malade de plus en plus.

Les névralgies deviennent atroces et le sujet tombe dans une affreuse cachexie.

Digitized by Google

Marche. Durée. Terminaison. — La marche de l'affection est subordonnée au degré de malignité du néoplasme.

Elle est d'autant plus rapide que la trame néoplasique est plus riche en éléments embryonnaires et se rapproche davantage par conséquent de la structure sarcomateuse.

Sa rapidité semble moins grande chez les sujets de 18 à 20 ans, que chez les adolescents.

Abandonné à lui-même, un polype naso-pharyngien peut entraîner l'issue fatale dans un délai variant de 6 mois (Richard) à 3 ans et plus.

Nous avons déjà dit que ces tumeurs s'atrophiaient spontanément vers 24 ou 25 ans; si la thérapeutique peut simplement les tenir en respect jusqu'à cet âge, on voit combien grande peut être son efficacité.

La mort survient par hémorragie nasale, par inanition, par asphyxie et par accidents cérébraux quand elle n'est pas consécutive à l'intervention chirurgicale.

Pronostic. — Le pronostic est toujours sérieux.

Il est d'autant plus grave :

1° Que le sujet est plus jeune et par conséquent plus éloigné de la période d'atrophie spontanée ;

2° Que la tumeur est plus envahissante au moment où il vient nous consulter;

3° Que la marche a été plus rapide ;

4° Que l'examen histologique après une première ablation a révélé un tissu plus riche en éléments embryonnaires.

Diagnostic. — Il y a urgence à faire ce diagnostic sinon à la première, tout au moins à la seconde période.

Des symptômes progressifs et rapides d'insuffisance nasale avec hémorragies nasales répétées et céphalalgie profonde et tenace chez un adolescent doivent appeler l'attention du côté du naso-pharynx.

Toutes les affections nasales proprement dites étant éliminées, on explore l'arrière-cavité.

La rhinoscopie, faite au besoin avec le releveur, montre

Digitized by Google

dans le cavum une tumeur hémisphérique à surface lisse, rouge ou rosée, souvent parcourue par un lacis vasculaire.

Au toucher la tumeur est *fixe* et de *consistance ligneuse*.

Quand elle n'occupe pas encore tout le cavum, il est facile de déterminer son insertion, dans le cas contraire, cette détermination est des plus difficiles et souvent impossible.

Il y a enfin utilité à reconnaître les prolongements nasaux, maxillaires, orbitaires, etc.

Le diagnostic des prolongements crâniens est plus délicat, car la compression lente du cerveau peut parfois ne se traduire par aucun trouble bien marqué.

En outre des vertiges, de la somnolence et des vomissements qui peuvent les faire soupçonner, Gandt a signalé des troubles du côté du fond de l'œil révélés par l'ophtalmoscope, entre autre l'atrophie de la papille, mais il est prouvé que ce symptôme peut être dû aux seuls prolongements orbitaires.

Il faut enfin autant que possible préciser les adhérences.

Le fibrome naso-pharyngien ne sera point confondu avec :

1° Un abcès froid rétro-pharyngien venu des premières vertèbres cervicales qui s'en distinguera par sa fluctuation ;

2° Un abcès chaud rétro-pharyngien qui se reconnaîtra à la brusquerie du symptôme, à l'état fébrile et enfin à la fluctuation ; cet abcès d'ailleurs est spécial aux enfants du premier âge, tandis que le fibrome ne vient guère avant 8 ou 10 ans ;

3° Les végétations adénoïdes qui donnent au toucher naso-pharyngien la sensation d'un paquet de vers ; cependant il faut savoir que des végétations peuvent coexister avec le fibrome et lui être superposées ;

4° Les tumeurs bénignes du voile du palais ; ces tumeurs sont infiltrées dans le voile et bombent généralement en avant ; par le toucher naso-pharyngien on reconnaît que le cavum est libre ;

5° Le myxo-sarcome naso-pharyngien a une consistance mollasse, de plus il est parfois végétant ; en cas de doute on

Digitized by Google

pratique l'examen histologique d'un fragment enlevé à la pince ;

6° Le sarcome fasciculé et le sarcome embryonnaire non végétants offrent une parenté si étroite avec le fibrome et le fibro-sarcome qu'il nous paraît bien difficile de les distinguer cliniquement au moins au début ; l'examen histologique pratiqué après l'ablation chirurgicale pourra seul donner des renseignement précis ;

7° L'épithéliome du naso-pharynx est rare ; il ne s'observe guère qu'à l'âge adulte, s'ulcère très rapidement, donne lieu à une sécrétion sanio-purulente fétide et s'accompagne d'adénopathie cervicale ;

8° Les polypes fibro-muqueux nés sur l'extrémité postérieure des cornets peuvent pendre dans le naso-pharynx et quand ils sont très développés simuler un fibrome, surtout quand la partie qui fait saillie dans le pharynx est franchement fibreuse ; mais ces polypes sont très mobiles et pédiculés ; de plus en soulevant la masse pharyngée on imprime des mouvements à la masse intra-nasale ; il est rare enfin qu'avec l'index introduit dans le naso-pharynx on ne puisse circonscrire leur pédicule.

Ils s'observent à tout âge et plus spécialement chez la femme ; j'en ai extirpé un chez une fillette de 11 ans.

TRAITEMENT

Extraction par les voies naturelles. — Si, ouvrant un traité de pathologie externe ou de rhinologie, on jette les yeux sur le chapitre relatif à la thérapeutique des fibromes naso-pharyngiens, on lit invariablement la phrase suivante : « *La thérapeutique chirurgicale des fibromes naso-pharyngiens comprend deux ordres de méthodes : les méthodes simples et les méthodes composées.* »

Cette division n'aurait rien de répréhensible si elle ne

Digitized by Google

tendait à insinuer dans l'esprit du lecteur l'opposition de deux ordres de méthodes, les unes rhinologiques, palliatives, impuissantes à déraciner la tumeur, les autres chirurgicales, permettant seules d'obtenir la cure radicale.

En chirurgie, en effet, les méthodes timides, quand il s'agit de tumeurs malignes, et au point de vue thérapeutique tout au moins le fibrome naso-pharyngien doit être assimilé à ces tumeurs, cèdent légitimement le pas aux méthodes radicales.

Mais les méthodes composées appliquées aux fibromes naso-pharyngiens méritent-elles l'épithète de radicales?

Une méthode opératoire est dite radicale, non parce qu'elle comporte des délabrements étendus destinés à donner du jour, mais parce que l'action chirurgicale dépasse la racine du mal, ayant pour but l'exérèse des parties anatomiques sur lesquelles il a pris racine.

Or, l'éradication n'est pas plus large dans les méthodes composées que dans les méthodes simples consciencieusement conduites.

Sur la région où siège le fibrome, il est, en effet, difficile d'exécuter ce qu'on appelle en chirurgie une *ablation large*.

Si on voulait suivre strictement les règles de la chirurgie générale des tumeurs, c'est l'apophyse basilaire, c'est le corps du sphénoïde, ce sont les apophyses ptérygoïdes qui devraient faire les frais de cette ablation; or, pour des raisons qu'il serait puéril d'exposer, il n'y faut point songer.

Comme dans les méthodes simples, l'action chirurgicale dans les méthodes composées, voie palatine, nasale ou maxillaire se réduit donc au curettage du naso-pharynx.

L'extraction d'un polype naso-pharyngien par voie chirurgicale n'a pas sur l'extraction par voie naturelle une supériorité comparable à celle, par exemple, de la laryngectomie ou même de la thyrotomie, sur un curettage par voie endolaryngée.

Le polype naso-pharyngien ne se laisse guère intimider

Digitized by Google

par les traits de scie ou les coups de gouge donnés par la main la plus chirurgicale sur le maxillaire, les os du nez ou la voûte palatine ; il récidive, en effet, aussi bien après ces interventions solennelles qu'après les plus modestes extractions par voie naturelle, témoin le malade d'Ollier qui dut subir quatre fois la résection temporaire du nez.

Le résultat curatif, cela est indiscutable, est loin d'être proportionnel à l'effort chirurgical déployé : aussi rien d'étonnant que dans ces derniers temps on ait tenté de revenir aux méthodes simples.

Les méthodes composées ont, en effet, plus promis qu'elles n'ont donné ; il est bien permis actuellement d'apprécier leurs résultats ; l'heure de la réaction semble donc avoir sonné en faveur des méthodes simples si longtemps discréditées.

Examinons une à une les objections invoquées contre le curettage du naso-pharynx par voie naturelle ; ces objections sont les suivantes :

1° Etroitesse des voies naturelles et manque de jour ;

2° Impossibilité mécanique d'atteindre le pédicule du néoplasme ;

3° Danger des hémorragies et impossibilité de l'hémostase ;

4° Inaccessibilité des prolongements par les voies naturelles.

MEDICAL SCHOOL

A la première objection, je répondrai qu'avec des instruments appropriés, conformes aux courbures anatomiques, on peut atteindre par voie buccale ou nasale tous les points de la cavité naso-pharyngienne, comme nous le démontrerons plus loin.

Contre la deuxième objection, je dirai qu'avec un éclairage bien compris et l'expérience de la technique rhinoscopique, on voit aussi bien et mieux dans un naso-pharynx par voie pharyngée qu'à travers une brèche chirurgicale ouverte dans les fosses nasales, le maxillaire ou la voûte palatine, brèche qui ne manque pas de se transformer, au cours de

Digitized by Google

l'opération, en un puits de sang au fond duquel on opère comme on peut et non comme on veut.

« C'est vraiment trop dur pour un malade, dit avec beaucoup de bon sens Lermoyez, que de payer d'une opération préliminaire telle que l'effondrement de son palais ou la résection de son nez, les lacunes d'une éducation médicale incomplète qui ne sait pas demander à la rhinoscopie postérieure un diagnostic précoce ni un traitement simple. »

Le danger des hémorragies dans l'intervention par les voies naturelles n'est pas une objection plus sérieuse.

Un chirurgien qui ne saurait être taxé de timidité chirurgicale, Doyen, a démontré que les hémorragies, après la section de la tumeur et son extraction complète par les voies naturelles, étaient moins à craindre que dans les opérations préliminaires telles que la résection du maxillaire ou de la voûte palatine (1).

Si, bien armé, on marche droit à l'éradication sans se préoccuper de l'abondance de l'hémorragie conformément à la pratique de ce chirurgien, on arrive à extirper la tumeur, en un temps très court qui rend négligeable l'hémorragie en apparence la plus redoutable.

Contre la quatrième objection : *inaccessibilité des prolongements*, plusieurs arguments peuvent être invoqués.

Tout d'abord, je ferai remarquer que depuis qu'on sait explorer les cavités de la face, et qu'on prend de plus en plus l'habitude de soumettre à l'examen rhinoscopique antérieur et postérieur les sujets atteints d'insuffisance nasale, on dépiste dès le début de leur évolution les fibromes, alors qu'ils sont encore limités à la cavité naso-pharyngienne ou n'ont émis que des prolongements insignifiants dans les fosses nasales.

---

(1) Doyen. Extirpation extemporanée par les voies naturelles des gros polypes naso pharyngiens. *Archiv. intern. de laryng.*, 1897.

Digitized by Google

On ne verra plus bientôt dans les cliniques, espérons-le, grâce à la vulgarisation de nos procédés, ces hideuses faces déformées par les prolongements multiples d'un fibrome.

Tout praticien sceptique autrefois sur l'efficacité des méthodes simples attendait de voir le polype arrivé à son complet développement pour conseiller au malade de demander secours à la chirurgie, persuadé, conformément à l'enseignement classique, que les méthodes simples étaient illusoires et que seules les méthodes composées étaient capables de donner la guérison.

Contre l'objection de l'inaccessibilité des prolongements, je dirai encore que quelquefois des prolongements, même très gros, ont pu être entraînés et ont pu suivre la masse principale du polype au cours de l'extraction par voie pharyngée.

Quelques opérateurs ont eu le bonheur d'observer cette heureuse éventualité; ils se sont mépris toutefois quand ils ont affirmé qu'elle était la règle.

Enfin, il est possible d'atteindre par la voie nasale antérieure à la faveur de l'éclairage rhinoscopique d'énormes prolongements nasaux; avec des instruments spéciaux on y parvient beaucoup moins difficilement qu'on ne pourrait croire.

On peut même, sans le moindre délabrement externe, dans les cas difficiles, pratiquer la résection préalable de la tête du cornet inférieur et même du cornet moyen par la conchectomie, opération qui élargit considérablement la voie.

Il faut reconnaître qu'en présence d'un fibrome énorme qui envahit toutes les régions de la face, la fosse ptérygo-maxillaire et l'orbite, l'extraction totale par les voies naturelles pourra être impossible ; nous n'irons donc pas aussi loin que Doyen en affirmant que tout fibrome naso-pharyngien, quel que soit son volume, relève de la méthode que nous défendons.

La raison, rarement invoquée, mais vraiment capable

Digitized by Google

d'expliquer seule le discrédit jeté autrefois sur l'extraction des fibromes naso-pharyngiens par les voies naturelles est sans contredit l'insuffisance de l'arsenal rhinologique dont nous disposions pour une opération si délicate.

Dans ce travail, nous allons exposer les méthodes simples qui nous paraissent les plus pratiques, laissant de côté les procédés théoriques dont la clinique a fait justice.

Qu'on nous pardonne de ne point citer tous les auteurs qui ont contribué à faire progresser cette intéressante question : nous faisons ici de la technique et non de l'histoire.

Nous donnerons, en exposant les procédés d'extraction par les voies naturelles, des indications détaillées et aussi précises que possible, sur l'instrumentation et le manuel opératoire ; nous aurons ainsi à décrire les instrument spéciaux construits par notre excellent ami, Henri Collin, de Paris.

Indications de l'extraction par les voies naturelles. — On peut reconnaître trois degrés dans le développement et l'extension topographique d'un fibrome naso-pharyngien :

1er *degré.* — La tumeur est strictement limitée à la cavité pharyngienne.

2e *degré.* — Elle a émis des prolongements dans les fosses nasales.

3e *degré.* — Elle a envahi les sinus, l'orbite, l'espace ptérygo-maxillaire et quelquefois le crâne.

Je ne m'occupe ici que de la tumeur aux deux premiers degrés : à ces deux phases en effet, le fibrome peut, à mon avis, être toujours extrait par les voies naturelles.

Au troisième degré, l'indication de cette voie est discutable ; comme je l'ai déjà dit, moins catégorique que Doyen, je maintiendrai mes réserves sur ce troisième cas.

Technique de l'extraction par la voie pharyngée sans anesthésie générale. — ANESTHÉSIE LOCALE A LA COCAÏNE. — On s'est assuré tout d'abord par le toucher et la rhinoscopie antérieure et postérieure des limites de la tumeur, je ne dirai point de son insertion, car cette dernière simplement soup-

Digitized by Google

çonnée ne peut être rigoureusement précisée qu'au cours de l'opération, souvent même quand elle est terminée.

Si le sujet est courageux, on peut tenter l'extirpation sans anesthésie générale, dans la position de la rhinoscopie.

On pratique alors l'anesthésie locale à la cocaïne de la façon suivante :

Sous l'éclairage rhinoscopique, on pousse à fond dans les deux fosses nasales un tampon d'ouate hydrophile imbibé de chlorhydrate de cocaïne au dixième, conduit jusqu'aux choanes avec l'aide de la pince à pansement de Lubet-Barbon de façon à coller les deux tampons jusque sur la tumeur.

Puis, à l'aide d'un pulvérisateur de Reuter, on pulvérise à plusieurs reprises de la cocaïne au vingtième sur le voile et la paroi postérieure de l'oro-pharynx ; enfin au bout de dix minutes on insuffle sur la face pharyngée de la tumeur avec un insufflateur rétro-nasal une pincée de poudre de cocaïne mélangée à parties égales de gomme arabique et de sucre de lait.

Au bout de vingt minutes environ, l'anesthésie est obtenue ; on peut alors retirer les deux tampons intra-nasaux.

Hémostase. — On a soin, avant de commencer l'opération d'avoir à sa portée des tampons naso-pharyngiens de diverses dimensions, faits avec de la gaze stérilisée enroulée, attachée par un cordonnet de soie et imbibée d'eau oxygénée à 10 volumes. C'est autant comme antiseptique que comme hémostatique que j'emploie dans ce cas l'eau oxygénée ; l'expérience m'a démontré que les tampons imbibés d'eau oxygénée étaient plus difficilement envahis par les fermentations microbiennes que les tampons de gaze chargée de divers antiseptiques ; cette considération a de la valeur dans le cas où l'on peut être obligé de laisser un tampon à demeure.

Le tampon naso-pharyngien peut être placé avec une pince naso-pharyngienne (fig. 135) ; cette pince sert aussi à retirer

Digitized by Google

le tampon si le fil a été sectionné pour laisser le tampon en place en cas d'hémorragie persistante.

On peut aussi pousser le tampon dans le naso-pharynx avec l'index et le médius de la main droite pendant que la main gauche retient le cordonnet; l'action directe de la main est même indispensable pour bien comprimer le tampon.

Le cordonnet est ensuite sectionné au niveau du voile. Un tampon naso-pharyngien correctement placé tient *sans aucune attache*; on le retirera au bout de vingt-quatre heures avec la pince qui a servi à le placer.

Il ne faut point chercher autant que possible, à placer un tampon au cours de l'opération; celle-ci doit être poursuivie et conduite rapidement, quelle que soit l'intensité de l'hémorragie. L'extraction faite, l'hémorragie s'arrête spontanément dans la plupart des cas; si elle dure, on place alors un tampon.

Manuel opératoire. — *Ablation à l'anse galvanique.* — Le fibrome localisé au pharynx peut se présenter sous deux formes : pédiculé ou sessile.

S'il est pédiculé, on doit tenter de l'extraire à l'anse galvanique.

On forme l'anse dans un guide-anse assez résistant; on lui laisse dépasser l'extrémité libre de 5 centimètres environ.

Cette anse développée dans le plan horizontal doit subir une légère inflexion, ayant pour but de l'adapter à l'angle formé par le voile avec la voûte palatine.

Le guide-anse est engagé parallèlement au plancher dans celle des deux fosses nasales qui paraît le mieux conduire sur le pédicule de la tumeur.

Quand on sent que l'anse a atteint la choane, une main fixe le guide-anse pendant que l'autre pousse à fond et simultanément les deux chefs du fil métallique dans la direction du naso-pharynx.

L'anse annonce alors son apparition dans le pharynx buccal par des réflexes nauséeux.

Si elle met quelque difficulté à descendre dans l'oro-

Digitized by Google

pharynx, il faut aller au-devant d'elle avec l'index de la main droite passé derrière le voile.

L'anse attirée alors jusqu'aux incisives avec une pince ou avec l'index est largement dilatée; l'index et le médius de la main droite sont ensuite introduits dans l'anse et la main gauche tire sur les deux chefs, leur faisant exécuter une marche rétrograde pendant que l'index et le médius de la main droite accompagnent l'anse et, la poussant contre la paroi spinale du pharynx, l'engagent à fond et le plus haut possible entre cette paroi et la face postérieure du polype.

On tire enfin sur les deux chefs du fil, puis on pousse à fond le guide-anse, comme une sonde sur son mandrin conducteur, contre la tumeur, de façon à réduire le plus possible le circuit galvano-caustique.

Il ne reste plus qu'à fixer le guide-anse et les chefs du fil sur le manche du galvano.

On exerce sur le chariot une traction lente et continue en faisant passer le courant par intermittences.

La section terminée, le polype tombe dans la gorge et le malade, prévenu, l'expectore.

J'ai ainsi enlevé, il y a deux ans, sans la moindre hémorragie, chez un jeune homme de dix-huit ans, actuellement encore en cours de traitement, un fibrome du volume d'un gros œuf de poule. Ce procédé a d'ailleurs réussi entre les mains d'un grand nombre de spécialistes.

En cas d'hémorragie persistante on place un tampon dans le naso-pharynx.

Ablation à la pince coupante. — Quand le fibrome est sessile, cas très fréquent, l'anse galvanique glisse constamment sur la tumeur; il faut alors renoncer à son emploi et recourir à un autre procédé.

Sans chloroforme, le procédé à la pince est le procédé le plus pratique.

On peut difficilement se faire une idée de l'excessive résistance d'un fibrome naso-pharyngien; son insertion est d'une

Digitized by Google

solidité incroyable, la tumeur semble faire corps avec l'os sous-jacent et pour la désinsérer, il faut recourir à une pince puissante.

Il faut donc éliminer : les pinces à mors cannelés qui glissent sur la surface lisse de la tumeur; les pinces forceps, impuissantes à saisir dans leurs cuillers concaves une masse sessile, et les pinces classiques à végétations adénoïdes dont les cuillers tranchantes ne deviennent actives qu'à condition d'embrasser seulement des portions infimes de la tumeur.

Le tissu fibromateux étant ligneux et par suite très peu réductible, si nous employons une pince à végétations de Löwenberg, qu'advient-il? Ou bien nous saisissons entre les deux cuillers une énorme masse dont l'incompressibilité



Fig. 112. — Pince naso-pharyngienne de Doyen.

empêche les deux mors de se réunir et par conséquent de trancher l'insertion de la tumeur, ou bien nous ne saisissons qu'une très petite portion de tumeur qui est facilement tranchée ; mais, dans ce dernier cas, nous sommes obligés de multiplier les prises à l'infini, inconvénient qu'il faut éviter à tout prix.

La pince à végétations de Doyen est le seul instrument de ce genre qui puisse servir dans ce cas : cette pince est en effet formée, non de deux cuillers, mais de deux demi-cuillers tranchantes; les mors rapprochés formant une cuiller complète dont la convexité se moule sur la voûte du naso-pharynx et dont la concavité regarde les orifices postérieurs des fosses nasales.

Cette disposition des mors présente un grand avantage,

Digitized by Google

celui de ne point viser à embrasser la tumeur dans sa totalité, mais plutôt de viser à s'insinuer entre sa masse et la surface d'insertion, laissant le néoplasme libre en avant et au-dessous d'elle et permettant par suite le libre rapprochement des bords tranchants comme le ferait une paire de ciseaux courbes.

Avec cet instrument, on cherche plutôt à attaquer directement l'insertion de la tumeur pour la détacher de la voûte du pharynx qu'à enserrer sa masse par ses faces latérales pour l'extraire latéralement.

Je ferai toutefois à la pince de Doyen un reproche : l'insuffisance de courbure des mors, inconvénient qui permet

Fig. 113. — Pince coupante naso-pharyngienne de l'auteur.

difficilement à l'instrument d'atteindre la région des choanes où, dans nombre de cas, doit porter l'action chirurgicale.

Henri Collin a construit sur mes indications une pince qui présente de grandes analogies avec celle de Doyen (fig. 113).

La courbure des mors plus prononcée permet à ces dernières d'atteindre les choanes ; cette exagération de courbure expose à la section du bord postérieur de la cloison, mais cette section à éviter dans l'ablation des végétations adénoïdes n'a ici aucun inconvénient, loin de là : on doit même la pratiquer dans la plupart des cas car cette partie est généralement envahie par le fibrome.

La largeur des mors est en outre diminuée dans le but de leur permettre de s'insinuer plus aisément entre la tumeur et les parois du pharynx.

Enfin, les deux branches sont réunies par une articulation démontable, qui permet, en cas de polype volumineux, de les

Digitized by Google

engager séparément et de les articuler une fois en place au moyen d'un verrou.

La pince étant engagée derrière la tumeur, puis ouverte, les deux mors doivent glisser le long des gouttières postéro-latérales du pharynx dans la direction des fossettes de Rosenmuller; la pince est ensuite attirée un peu vers l'opérateur de façon à rapprocher le plus possible des choanes l'extrémité tranchante.

Les branches doivent être tenues à deux mains. On a ainsi beaucoup plus de force et de sûreté.

Si on veut bien raser la voûte du pharynx jusqu'aux choanes, il est nécessaire de donner aux branches de l'instrument une direction déterminée : il faut éviter d'abaisser outre mesure les branches de la pince vers les incisives inférieures, mouvement incorrect qui a pour effet d'éloigner le mors de l'instrument de la voûte et de la partie supérieure des choanes où, comme nous l'avons dit, il est précisément nécessaire d'agir; pareil mouvement n'aurait pour but que de suppléer à une insuffisance de courbure de l'instrument, mais ici, ce n'est pas le cas; il faut, au contraire, élever l'instrument parallèlement à la voûte palatine, tout en relevant fortement le voile, et maintenir les branches à égale distance des incisives supérieures et inférieures.

On peut alors rapprocher fortement les mors, il suffit ensuite d'exécuter une torsion brusque pour achever l'extraction qui se termine par arrachement.

Par le toucher ou la rhinoscopie postérieure, on examine le résultat.

En trois ou quatre coups de pince on peut enlever toute la masse naso-pharyngée de la tumeur.

On place enfin un tampon en cas d'hémorragie trop abondante, soit provisoire, soit à demeure s'il y a lieu.

Technique de l'extraction par la voie pharyngée avec anesthésie générale. — Si le sujet à opérer manque de courage ou de docilité, ou bien si la tumeur par son volume ou ses

Digitized by Google

adhérences fait pressentir des difficultés opératoires sérieuses, il ne faut pas songer à l'anse galvanique ni à la pince ; il faut sans hésiter recourir à la rugination extemporanée sous le chloroforme.

Ce procédé, mis en honneur dans ces dernières années par Doyen, paraît actuellement donner les meilleurs résultats.

Tubage préalable. — Doyen, pour éviter la suffocation pouvant résulter de l'introduction du sang dans les voies

Fig. 114. — Appareil à tubage de Doyen.

respiratoires, a recours au tubage préalable avec son appareil spécial (fig. 114).

J'ai eu l'occasion de l'utiliser une fois avec plein succès en assistant mon confrère Secheyron ; mais un an après, chez le même malade, nous dûmes renoncer à son emploi rendu absolument impossible par des vomissements incoercibles.

Position du malade. — Dans la plupart des cas, la position de Rose est certainement suffisante pour éviter l'irruption du sang dans les voies respiratoires, surtout en opérant vite suivant les principes de Doyen.

Un tampon bien serré dans le naso-pharynx pare d'ailleurs à tous les ennuis de l'hémorragie si elle se montre menaçante.

Écartement des machoires. — Une question en apparence

Digitized by Google

accessoire et cependant bien importante, est celle du choix de l'ouvre-bouche auquel il convient de recourir pour obtenir l'écartement des mâchoires pendant l'opération.

Ayant eu à déplorer en mainte occasion l'insuffisance des ouvre-bouches dont nous disposons, qui ne donnent point la fixité absolue si nécessaire, même celui de Withead, j'ai cherché à combler cette lacune de notre arsenal chirurgical et je crois y être parvenu.

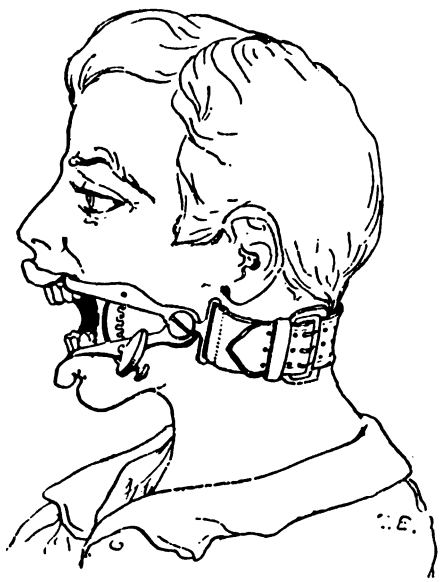

Fig. 115. — Ouvre-bouche double de Mathieu appliqué.

En réunissant au niveau de leur pivot, au moyen d'une large sangle passant derrière la nuque, deux ouvre-bouches de Mathieu, fabriqués spécialement par Collin, l'un pour le côté droit, l'autre pour le côté gauche, j'ai obtenu un appareil pour ainsi dire parfait.

Dans cet ouvre-bouche, le chevalet inférieur qui prend appui sur les molaires inférieures a été modifié : j'ai donné à la valve interne qui s'applique sur la face interne de la branche horizontale du maxillaire inférieur une ampleur beaucoup plus considérable que sur le modèle primitif de Mathieu ; il en résulte que cet instrument, mis en place, ne peut déraper.

Il n'est pas besoin d'assistant pour le maintenir, car il est d'une fixité absolue.

On augmente à volonté l'écartement soit par le jeu des clefs, soit en serrant la sangle (fig. 115).

Relèvement du voile. — Le relèvement du voile par les

Digitized by Google

releveurs employés en rhinologie ne m'a point paru pratique jusqu'ici sous le chloroforme. Mais on peut, dans quelques cas, comme l'a pratiqué Delie d'Ypres (1) faire passer dans chaque narine, si la perméabilité des fosses nasales le permet, un cordon de soie qui, ramené par la bouche, est lié au-devant de la lèvre supérieure au chef qui s'engage dans la narine.

On peut aussi employer à cet usage des tubes à drain n° 12, mais encore faut-il qu'ils puissent facilement franchir les choanes, soit engagés directement, soit avec l'aide de la sonde de Belloc.

Manuel opératoire. — *Rugination.* — La rugination du naso-pharynx doit se faire avec des rugines spéciales, à courbures adaptées à celles de cette cavité.

Ce n'est point le cas des rugines de Doyen ; aussi, ai-je le regret de m'associer à la critique de ces instruments faite déjà par Delie et par Moure.

Delie a aussi imaginé une rugine spéciale, mais dont je n'ai point l'expérience.

J'emploie pour la rugination deux instruments construits par Collin sur mes indications et dont les courbures ont été longuement étudiées sur des moulages du naso-pharynx que j'ai pratiquées en 1894, au cours de mes travaux sur l'anatomie normale du naso-pharynx.

La première de ces rugines, *rugine latérale*, a la forme d'un simple crochet développé dans un plan vertical.

La convexité du crochet est faite pour être engagée dans une gouttière postéro-latérale du naso-pharynx et pour agir latéralement en se portant toujours d'une gouttière postéro-latérale à celle du côté opposé ; elle est mousse et tranche par ses deux bords : elle peut agir soit de gauche à droite, soit de droite à gauche.

---

1. Delie. Considérations sur le traitement opératoire des polypes fibreux naso-pharyngiens. *Annales des maladies de l'oreille*, mars 1899.

Digitized by Google

La deuxième, *rugine transversale,* est destinée à ruginer la voûte pharyngienne transversalement en allant de bas en haut et d'arrière en avant, en sens inverse du couteau de Gottstein.

Elle présente deux courbures.

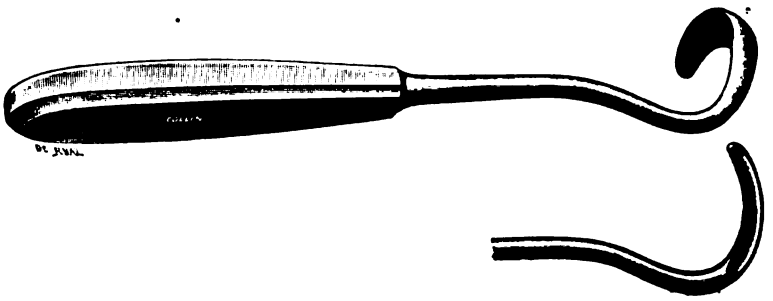

Fig. 116. — Rugines naso-pharyngiennes transversale et latérale de l'auteur.

La partie transversale est la seule partie active de l'instrument ; elle est mousse par son extrémité et tranchante par ses deux bords, l'un antérieur et l'autre postérieur ; la figure en dira plus que la description.

L'opérateur peut se placer soit à l'extrémité de la table d'opération, ayant sa face orientée en sens inverse de celle

Fig. 117. — Pince à six dents transversales de Collin.

du patient ; soit au contraire près de l'épaule droite de ce dernier.

Il pourra, suivant les circonstances, changer de position.

La langue est fortement attirée au-dehors avec la pince à langue.

La tumeur étant explorée avec l'index, on recherche si elle n'est pas adhérente au voile ; dans ce cas, on rompt les adhé-

Digitized by Google

rences avec des ciseaux courbes ou encore avec la rugine latérale passée entre le voile et la tumeur.

Puis on saisit la tumeur avec une pince à griffe puissante (fig. 118) tenue de la main gauche; Moure emploie à cet usage un petit forceps naso-pharyngien (fig. 119).

Fig. 118. — Pinces à 4 griffes mousses de Collin.

La rugine latérale, tenue à pleine main, est introduite la première entre la paroi latérale gauche du pharynx et la face correspondante de la tumeur; elle est engagée le long de la gouttière postéro-latérale gauche du naso-pharynx, puis dirigée transversalement vers la gouttière postéro-latérale



Fig. 119. — Forceps naso-pharyngien de Moure.

droite pour détacher l'insertion de la tumeur à la paroi postérieure du naso-pharynx.

Si on a de la peine à la faire ressortir du côté droit, on peut la retirer et l'engager par ce côté en lui faisant suivre une marche inverse, c'est-à-dire de droite à gauche.

Ce premier temps étant rapidement exécuté, on abandonne la rugine latérale et on prend la rugine transversale.

On attire vers soi le polype avec la pince à griffe qui ne l'a pas abandonné et on engage la rugine transversale entre la face postérieure de la tumeur et la paroi correspondante du pharynx (position *a b* de la fig. 120).

Digitized by Google

Tenant le manche de l'instrument d'une main énergique, on lui fait exécuter un mouvement de levier autour du point géométrique *c*.

Dans ce mouvement, le manche s'abaisse du point *a* au point *a'*, c'est-à-dire des incisives supérieures vers les inférieures pendant que le crochet tranchant s'élève au contraire du point *b* au point *b'*, rasant l'insertion de la tumeur de

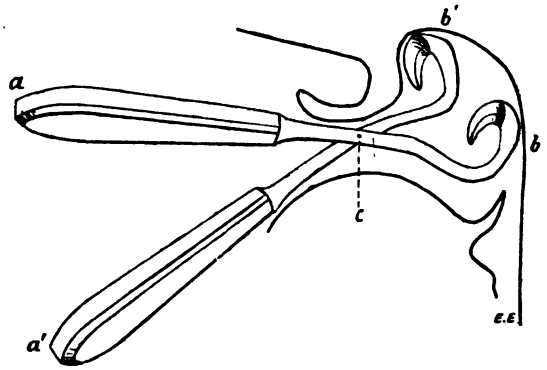

FIG. 120. — Figure demi-schématique montrant la manœuvre de la rugine transversale dans le naso-pharynx.

ab : position initiale. — *a'b'* : position terminale. — *c* : point géométrique autour duquel la rugine exécute son mouvement de levier.

ses limites postéro-inférieures à ses limites antéro-supérieures.

Le polype est ensuite entraîné avec la pince à griffe qui ne l'a point quitté.

Cette rugine peut à la rigueur être maniée en sens inverse, c'est-à-dire comme un couteau de Gottstein.

La rugination extemporanée peut être exécutée en quelques minutes ou même quelques secondes.

Extraction des prolongements nasaux. — SANS OPÉRATION PRÉLIMINAIRE. — *Anse galvanique*. Cette extraction se fait après anesthésie locale au moyen d'un tampon d'ouate imbibé de chlorhydrate de cocaïne au dixième laissé quinze minutes dans la fosse nasale.

L'anse froide n'est pas applicable ici, non seulement à

Digitized by Google

cause de l'hémorragie, beaucoup plus gênante que dangereuse, mais surtout en raison de son insuffisance pour sectionner un tissu aussi résistant que celui du fibrome : il faut donc recourir à l'anse galvanique.

Des prolongements bien pédiculés peuvent être enlevés par ce procédé ; il faut savoir toutefois qu'il ne met pas complètement à l'abri de l'hémorragie.

Dans ce dernier cas, on pratique un tamponnement intranasal et au besoin un tamponnement naso-pharyngien si le foyer hémorragique voisin des choanes, cas très fréquent, rend le premier insuffisant.

J'ai observé que les hémorragies chirurgicales graves du naso-pharynx avaient leur siège au pourtour des choanes bien plus fréquemment que sur la voûte et les parois postérieure et latérales.

C'est en effet près des choanes qu'émergent les artères principales : la ptérygo-palatine et les branches de la sphéno-palatine (artère de la cloison et des cornets) ; la richesse en troncs artériels de cette petite région explique bien sa prédisposition aux hémorragies chirurgicales.

Sa suractivité nutritive pourrait peut-être aussi rendre compte de l'exagération du processus néoplasique en ce point et la tendance du polype à se pédiculiser et à récidiver au voisinage des choanes.

Chaque choane, comme je l'ai fait remarquer dans ma thèse, constitue, en effet, non un simple orifice géométrique, mais un trajet très raccourci, assez large à sa partie supérieure pour compter comme région susceptible de donner place à une insertion néoplasique.

Pince nasale spéciale. — Si l'ablation à l'anse galvanique est impossible ou est restée incomplète, on a recours à l'extraction avec une pince spéciale.

J'ai ainsi procédé avec succès chez deux jeunes gens dont j'ai parlé plus haut, qui avaient subi l'un et l'autre l'extraction de la masse pharyngée ; cette opération a été faite chez

Digitized by Google

l'un d'eux en présence de M. Secheyron, qui avait pratiqué chez le même sujet, avec mon assistance, l'ablation de la masse pharyngée.

J'emploie à cet usage une pince que j'ai fait construire par Collin.

Cette pince présente des mors rectangulaires et étroits pour pouvoir s'insinuer dans la fente olfactive, allongés pour saisir le néoplasme sur une longueur suffisante, fenêtrés pour

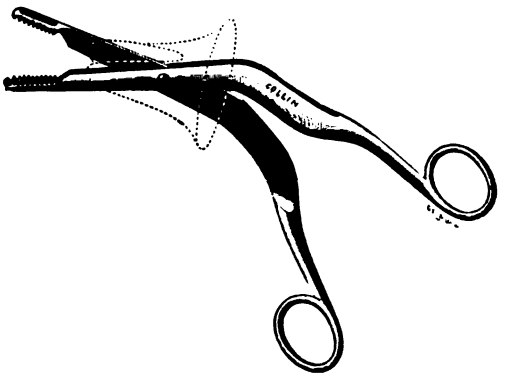

Fig. 121. — Pince nasale de l'auteur pour extraction des prolongements nasaux des fibromes.

permettre leur facile rapprochement, dentés enfin pour donner plus de sûreté à la prise (fig. 121).

La pince est introduite fermée, à la faveur de la rhinoscopie antérieure.

On a recours de préférence à un spéculum à valves séparées moins gênant pour le fonctionnement de la pince.

Les mors, sitôt introduits dans la fosse nasale, sont écartés; l'inférieur glisse horizontalement sur le plancher sans le quitter en rasant la cloison jusqu'aux choanes, le supérieur s'élève, au contraire, dans la fente olfactive le plus haut et le plus loin possible.

Quand le polype est bien saisi, on donne une petite secousse vive et énergique et la masse est entraînée à la fois par broiement et par arrachement.

Digitized by Google

En deux ou trois coups de pince, on arrive généralement à enlever presque toute la masse du prolongement nasal.

Pendant et après l'extraction, l'hémorragie est abondante; on y remédie par un tampon intranasal imbibé d'eau oxygénée qu'on laisse en place quarante-huit heures.

Avec opération intranasale préliminaire. — *Conchectomie.* — Lorsque la fosse nasale est trop étroite pour permettre l'extraction, on a recours à la résection antérieure des cornets inférieur ou moyen, désignée vulgairement sous le terme mal composé et impropre de *turbinotomie,* plus correctement sous celui de *conchectomie.*

Ces opérations, très bénignes, faciles à exécuter par la voie nasale antérieure pour quiconque est habitué aux manœuvres rhinoscopiques, donnent beaucoup de jour et facilitent singulièrement l'extraction du prolongement nasal.

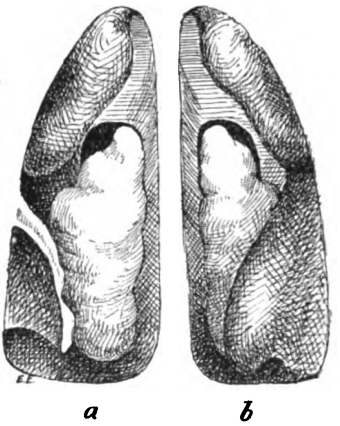

Fig. 122. — *a* : image rhinoscopique antérieure montrant un prolongement fibromateux mis à découvert par la résection de la tête du cornet inférieur. — *b* : Image rhinoscopique antérieure montrant un prolongement fibromateux dans la fosse nasale gauche, avant la résection de la tête du cornet inférieur.

La résection des cornets se pratique avec des pinces coupantes telles que celles de Martin de Laurens, ou de Ruault.

Celle du cornet inférieur se fait d'une façon parfaite par un autre procédé bien décrit par Dundas-Grant (1).

On pratique la résection partielle antérieure du cornet inférieur sous le contrôle de la rhinoscopie antérieure après anesthésie à la cocaïne au dixième.

---

1. Dundas-Grant. La pratique de la turbinotomie appliqué au cornet inférieur. *Annales des maladies de l'oreille,* 1899.

Digitized by Google

Avec des ciseaux coudés dont il existe plusieurs modèles, parmi lesquels je conseillerai celui de Mouret, de Montpellier, on détache sur une longueur variable (2 ou 3 centimètres) l'insertion du cornet à la paroi externe de la fosse nasale.

Puis, avec l'anse galvanique glissée dans la fente, on enlève la partie détachée comme un polype.

Cette petite opération préliminaire, presque pas douloureuse, donne beaucoup plus de jour qu'on ne pourrait le croire (fig. 122).

Si, après cette opération, l'hémostase ne peut être suffisamment assurée pour permettre l'extraction du fibrome sous le contrôle rhinoscopique, on fait le tamponnement intranasal et on remet la suite de l'opération à une séance ultérieure.

Traitement des récidives. — Avec les méthodes que nous préconisons, nous n'avons pas la prétention d'éviter les récidives. Les malades devront être tenus en observation jusqu'à l'âge de 23 ans environ ; il suffira de les revoir tous les trois mois.

En renouvelant les extractions tous les six mois à la pince avec anesthésie à la cocaïne ou tous les ans à la rugine sous le chloroforme, on maintiendra le néoplasme en respect jusqu'à sa période de régression spontanée.

Je suis peu partisan du thermo ou du galvanocautère comme instrument destructif : le processus sclérogène qui suit la cautérisation ignée ne peut guère prétendre à une action substitutive sur un processus fibromateux ; la réaction inflammatoire qu'il entraîne semble plutôt propre à favoriser la transformation sarcomateuse de la tumeur ; elle a, en outre, le très grave inconvénient d'amener des rétrécissements cicatriciels qui gênent les interventions ultérieures.

L'électrolyse interstitielle bipolaire n'est point susceptible des mêmes reproches ; elle compte des succès certains mais nous croyons qu'elle ne remplacera jamais l'exérèse chirurgicale. Telles sont les méthodes simples qui peuvent être

Digitized by Google

suivies dans l'extraction des fibromes naso-pharyngiens par les voies naturelles, avant de s'adresser aux méthodes composées.

Elles ne sont pas plus dangereuses que ces dernières qui ont donné des mécomptes aux plus habiles.

On connaît les cas de mort opératoire par les méthodes composées, rapportés par Bourienne, Deguise, Dumesnil, Demarquay, Verneuil et tant d'autres, et combien qui ne sont pas publiés !

En outre, les méthodes que nous préconisons ont l'avantage d'épargner au malade les infirmités entraînées par la division du voile, la résection de la voûte palatine ou du maxillaire supérieur, la nécrose parfois consécutive à la résection temporaire de ce même os ; elles lui évitent les ennuis de la staphylorraphie, la sujetion des appareils prothétiques, enfin, ce qui n'est point négligeable, les épouvantables cicatrices de la face que comportent les méthodes maxillaire et nasale.

Mais le reproche le plus sérieux à invoquer encore contre les méthodes composées est certainement leur impuissance à prévenir les récidives.

Un jeune homme de quinze ans, atteint de fibromes naso-pharyngiens, consentira bien à se laisser opérer par les voies naturelles, deux fois par an, jusqu'à 21 ans, pour les récidives de son polype, mais je doute qu'il accepte autant de fois l'opération de Syme ou celle d'Ollier.

Extraction par les méthodes composées. — Lorsque les prolongements du polype sont très étendus et qu'il est impossible d'agir autrement, les méthodes composées sont justifiées, à condition toutefois qu'il n'existe pas de symptômes évidents d'envahissement cérébral.

On pourra attaquer le fibrome selon le cas :

1° Par *voie palatine,* soit par simple division médiane du voile, soit par résection de la voûte (Nélaton) ;

2° Par *voie nasale,* en pratiquant la résection temporaire du nez et en le renversant de haut en bas (Ollier) ;

Digitized by Google

3° Par *voie faciale,* en pratiquant la résection temporaire ou permanente du maxillaire supérieur (Syme).

Nous renonçons à traiter en détail le manuel opératoire de ces diverses méthodes qui sont décrites dans tous les traités de médecine opératoire et de chirurgie.

Électrolyse. — L'électrolyse compte de réels succès, aussi cette méthode nous paraît-elle devoir prendre le premier rang après l'extraction par les voies naturelles.

Mise en honneur par Nélaton, elle a subi dans ces dernières années d'appréciables perfectionnements; elle a été surtout bien réglée par Lallemand.

Voici sa technique d'après Lermoyez.

On pratique l'*électrolyse bipolaire* à l'aide de deux aiguilles en platine iridié, montées sur des tiges à courbures adaptées aux courbures anatomiques.

L'implantation des deux aiguilles doit être faite aussi près que possible du pédicule, de façon que l'action électrolytique frappe au maximum les vaisseaux nourriciers du néoplasme.

L'introduction des aiguilles doit se faire sous le contrôle du miroir rhinoscopique et avec l'aide du releveur du voile qu'on enlève ensuite, elles doivent être engagées très profondément et écartées l'une de l'autre de 4 à 10 millimètres.

On peut, si l'on veut, introduire l'une des aiguilles par voie nasale.

Chaque séance doit durer un quart d'heure.

Dans la première on ne dépasse pas 10 milliampères, puis on monte progressivement dans les séances ultérieures à 30, 40, 50 et même 60 milliampères; d'après Lermoyez, on peut même atteindre 80 milliampères sans le moindre danger.

Avant de retirer les aiguilles il faut toujours avoir soin de renverser le courant pendant quelques minutes pour prévenir l'hémorragie qui pourrait se produire au pôle positif.

La réaction ne paraît pas être très vive.

L'élimination de l'eschare demande environ trois semaines ou un mois.

Digitized by Google

Le nombre des séances nécessaires varie entre 20 et 40 ; le traitement a par conséquent une durée de plusieurs années.

Ce traitement, n'était sa lenteur, serait certainement le plus avantageux des traitements préconisés contre les fibromes naso-pharyngiens.

Selon Lermoyez, il a l'avantage de combattre la tendance aux hémorragies, d'être facilement accepté des malades. d'être enfin d'une innocuité absolue ; à ces divers titres, il devrait, d'après le même auteur, être essayé avant tout autre traitement.

Il répond incontestablement à quelques indications.

Digitized by Google

TUMEURS MALIGNES DU NASO-PHARYNX

SARCOME NASO-PHARYNGIEN

Historique. — En dehors des fibro-sarcomes naso-pharyngiens types mixtes, dont nous avons parlé dans le chapitre précédent et qui semblent résulter de la transformation des fibromes, il existe des tumeurs sarcomateuses primitives de la cavité naso-pharyngienne.

Ces tumeurs, plus malignes encore que les fibro-sarcomes, sont moins connues que ces derniers.

Depuis quelques années, d'assez nombreuses observations de sarcome naso-pharyngien ont été rapportées par Burnett (1881), Bosworth (1885), Walt Pye (1886), Clutton (1888), Bennett (1890), Lange (1891), Delie (1891), Mülfarth (1893), Stewart (1893), Scheinmann (1895), enfin par Spitzer, Sendziak et Monbouyran (1895).

Anatomie pathologique. — D'après certains auteurs, la tumeur prendrait naissance dans le tissu adénoïde de l'amygdale pharyngée (Bryk); d'après d'autres, au contraire, elle semblerait naître, comme le fibrome, du périoste basilaire.

On a observé toutes les formes histologiques: 1° le sarcome embryonnaire; 2° le sarcome fasciculé; 3° le sarcome myéloïde; 4° le sarcome telangiectasique (forme plus rare); 5° le myxo-sarcome (cas personnel).

Symptômes. — Le sarcome s'observe à tout âge; plusieurs observations ont trait à des enfants; il se développe également chez les deux sexes.

Les symptò mes fonctionnels sont en tous points identiques

Digitized by Google

à ceux des fibromes naso-pharyngiens, mais la marche est beaucoup plus rapide et l'envahissement des os beaucoup plus précoce.

Cette tumeur, dans la plupart des observations, s'est révélée par tous les caractères d'un néoplasme malin et, sauf de très rares cas, a conduit rapidement le sujet à la cachexie.

Les signes objectifs ont pu toutefois présenter des caractères spéciaux.

A l'examen rhinoscopique, le sarcome se présente rarement sous forme de tumeur à surface lisse et tendue, comme le fibrome, sauf dans la forme fuso-cellulaire, la plus parente de ce dernier.

Il est plus généralement mamelonné et végétant, de couleur grisâtre, avec des points rouges ou violacés.

Sa consistance est uniformément mollasse, ou bien inégale, molle en certains points, élastique et chondroïde en quelques autres.

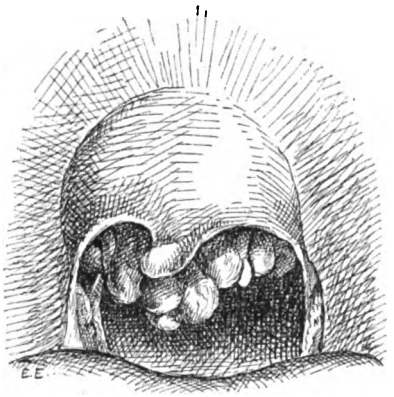

Fig. 123. — Myxo-sarcome végétant du naso-pharynx.

La masse néoplasique se fusionne plus aisément que le fibrome avec les parois voisines; il est parfois le siège de véritables poussées inflammatoires auxquelles semble participer toute la région pharyngienne ; il infiltre rapidement le voile du palais et les parois postérieures et latérales du naso-pharynx.

Les ganglions, comme dans tous les sarcomes, ne sont pris que tardivement.

Il conduit enfin à toutes les complications de voisinage qui s'observent dans les fibro-sarcomes, mais la succession de ces complications est beaucoup plus rapide.

Diagnostic. — Si le sarcome se présente sous forme de

Digitized by Google

tumeur unilobulée, à surface lisse, rouge, rosée ou gris rosé, son diagnostic différentiel avec le fibrome devient très difficile, à moins que le toucher naso-pharyngien ne révèle une mollesse caractéristique qui permettra de le distinguer.

Dans sa forme végétante, il sera toujours facile à reconnaître ; il peut toutefois simuler d'énormes végétations adénoïdes, comme dans le cas représenté (figure 123), observé chez un enfant de 10 ans.

Mais l'examen microscopique d'un fragment enlevé permettra un diagnostic précis.

Pronostic. — Le pronostic est très grave, car la marche de ces tumeurs est extrêmement rapide.

Chez le jeune malade dont je rapporte l'image pharyngée, après une simple ablation par voie naturelle, le néoplasme subit une accélération étonnante ; en moins de quinze jours, il tripla de volume ; opéré depuis par la méthode faciale, le malade succomba le soir de l'opération.

Les formes guérissables semblent plutôt se rapporter à des fibro-sarcomes qu'à des sarcomes ou à des myxo-sarcomes.

Traitement. — Contre ces redoutables néoplasmes, on ne pourra guère tenter que l'électrolyse et le traitement chirurgical déjà proposé pour les fibromes ; si la tumeur est bien limitée, on essayera l'extraction par les voies naturelles sous le chloroforme et on cautérisera ensuite le pédicule avec une solution concentrée de chlorure de zinc, en évitant la diffusion du caustique.

En dernier ressort, on s'adressera aux méthodes composées.

ÉPITHÉLIOME NASO-PHARYNGIEN

Historique. — L'épithéliome naso-pharyngien est moins connu que le sarcome ; il paraît être assez rare ; quelques observations ont été publiées par Lotzbeck (1859), Schmid (1881), Posthumus Meyjes (2 cas), Sidney Allan Fox (1890),

Digitized by Google

Robertson (1891), Roncalli (1893) et rapportées dans la thèse de Monbouyran (*Thèse,* Paris, 1895).

Anatomie pathologique. — Nous n'avons rien de bien spécial à dire sur son anatomie pathologique, qui est celle de tous les épithéliomes ; il s'agit le plus souvent d'épithéliome alvéolaire.

Une simple particularité à noter : dans plusieurs observations, la tumeur a paru débuter par le pavillon tubaire, ce qui n'a rien d'étonnant, étant donnée la prédilection des épithéliomes pour les régions orificielles ; dans ce cas, la tumeur peut rester longtemps limitée à l'un des côtés du naso-pharynx.

Symptômes. — L'épithéliome naso-pharyngien semble n'avoir été observé jusqu'ici que chez l'adulte ; l'âge dans quelques-unes des observations était : 68, 56, 42, 40, 37 et 34 ans.

Il est probable que les cancers relevés chez l'enfant sont plutôt des sarcomes que des épithéliomes.

Les symptômes fonctionnels ne diffèrent guère de ceux que nous avons décrits à propos des fibro-sarcomes. La céphalalgie et les phénomènes douloureux, surtout du côté de l'oreille, semblent ici cependant beaucoup plus précoces que dans les autres tumeurs ; l'otite moyenne suppurée peut être une des premières complications.

En outre, dès le début, le malade accuse une rhinorrhée ou une expectoration muco-purulente, sanieuse, ichoreuse, très fétide.

Les symptômes relevant de l'envahissement sont identiques à ceux des fibro-sarcomes et des sarcomes.

Dans les formes encéphaloïdes, cependant, la marche est plus rapide.

Les signes objectifs présentent quelques particularités.

A la rhinoscopie postérieure on peut reconnaître dès le début la tumeur limitée, dans bien des cas, à une des faces latérales du naso-pharynx.

Digitized by Google

L'ulcération étant précoce, le néoplasme apparaît comme une masse multilobulée et fongueuse recouverte d'une sécrétion muco-purulente.

Quand il a acquis un certain développement, il paraît fusionné et infiltré dans les tissus voisins.

Au toucher, on sent sa surface lobulée et de consistance variant avec la forme histologique, molle quand il s'agit d'encéphaloïde, ferme dans les autres variétés.

Une particularité à signaler et qui ne s'observe pas dans les autres tumeurs, c'est l'adénopathie métastatique.

Les ganglions rétro-pharyngiens paraissent devoir être pris les premiers ; il est peut-être difficile de les reconnaître quand la tumeur remplit tout le cavum, cependant Monbouyran affirme qu'il a pu les sentir nettement dans un cas par le toucher pharyngien.

On observe aussi de l'adénopathie sous-maxillaire, plus facile à percevoir que la précédente, mais sans doute plus tardive.

C'est le ganglion placé au voisinage de la grande corne de l'os hyoïde qui paraît intéressé.

Dans l'observation de Lotzbeck, on trouva des noyaux métastatiques jusque dans le corps thyroïde.

L'épithéliome naso-pharyngien semble enfin envahir la région crânienne plus facilement que le fibrome et que le fibro-sarcome.

Pronostic. — Quelque précoce et radical que puisse être le traitement chirurgical, l'épithéliome suit sa marche fatale et le malade succombe à l'une des complications communes aux tumeurs malignes naso-pharyngiennes.

Diagnostic. — Le diagnostic positif de l'épithéliome naso-pharyngien ressort de l'étude des symptômes ; il repose sur quelques signes particuliers à cette tumeur : précocité et intensité de la céphalalgie et des troubles auriculaires (otalgie, surdité et otite purulente), précocité de l'ulcération, aspect fongueux de la tumeur, rhinorrhée et expectoration ichoreuse, adénopathie rétro-pharyngienne et sous-maxillaire.

Digitized by Google

Le diagnostic différentiel sera fait avec :

Le fibrome et le fibro-sarcome, le sarcome et la syphilis tertiaire.

Le fibrome et le fibro-sarcome ne s'observent que de 8 à 25 ans, tandis que l'épithéliome ne s'observe qu'à partir de 34 ans environ.

Les signes pharyngiens de la tumeur sont d'ailleurs tout différents.

Le sarcome ulcéré pourrait prêter plus facilement à confusion ; l'existence de l'adénopathie rétro-pharyngée ou sous-maxillaire est plus spéciale à l'épithéliome, mais la première est souvent difficile à percevoir et la seconde peut être tardive. L'examen histologique d'un fragment de la tumeur enlevé à la pince de Chatellier pourra seul permettre un diagnostic précis.

L'infiltration gommeuse végétante pourrait enfin en imposer pour un épithéliome ; sans revenir sur la description des signes spéciaux à cette lésion, nous conseillerons en cas de doute de demander la solution de la question au traitement spécifique qui la donnera infailliblement.

Nous nous contenterons enfin de signaler le chancre syphilitique du pavillon (chancre des auristes) comme pouvant, à la rigueur, simuler un épithéliome au début.

Traitement. — Contre un épithéliome naso-pharyngien limité, on pourrait essayer l'électrolyse.

Le traitement chirurgical par les voies naturelles, curettage et rugination, ne peut avoir qu'un effet palliatif.

La chirurgie par les méthodes composées ne semble pas avoir donné de meilleurs résultats.

Cette affection est, en somme, au-dessus des ressources de l'art.

Digitized by Google

HARVARD MEDICAL SCHOOL

TUMEURS DU VOILE DU PALAIS

TUMEURS BÉNIGNES

Les tumeurs bénignes du voile du palais ne sont pas fréquentes : on a pu observer sur cette région *des fibromes, des lipomes* (Richer, Péan, Ollier), *des kystes dermoïdes* (Henrot, Richard), *des kystes séreux* (Saucerotte), *des kystes muqueux* (Cruveilhier), *des angiomes* (Lefort, Moure, Lichtwitz), *un lymphangiome* (Moure et Labit), enfin *des anévrysmes.*

Les *papillomes* sont très fréquents, mais leur importance clinique est à peu près nulle.

Seuls les *adénomes ou tumeurs mixtes* méritent une description.

ADÉNOMES OU TUMEURS MIXTES

Historique. — La première observation d'adénome du voile est due à Nélaton (1837); Vidal publia un nouveau fait en 1844; puis Michon (1851) relata un cas dans lequel l'examen histologique démontrait d'une façon catégorique que la tumeur était bien constituée par de l'adénome.

De nouvelles observations furent publiées par Velpeau, Laugier, Desprès, Letenneur.

Ces tumeurs furent encore étudiées par Python (1875), Barrière (1878), Ott (1880), Founegra (1883).

Dans un intéressant mémoire présenté à la Société de Chirurgie en 1890, de Larabrie (de Nantes) mit la question au

Digitized by Google

point; le rapport présenté par Monod fut l'objet d'une discussion à laquelle prirent part Verneuil, Desprès et Quénu.

Defontaine (du Creusot) rapporta un nouveau cas en 1893.

Berger enfin reprit cet intéressant sujet dans un article publié dans la *Revue de Chirurgie* (1897) qui pourra être consulté avec fruit. La même année nous eûmes nous-même l'occasion, dans le service de notre ami Audry, d'opérer une de ces tumeurs dont l'observation a été publiée dans les *Archives provinciales de Chirurgie* (1897).

Étiologie. — L'adénome s'observe à tout âge mais plutôt chez les adultes jeunes, plus fréquemment peut-être chez la femme que chez l'homme.

Il prend naissance dans les glandules muqueuses de la face buccale du voile du palais, jamais de la face pharyngée.

Cette tumeur est assez rare, elle est toutefois, en dehors des papillomes, la plus observée des tumeurs bénignes du voile.

Anatomie pathologique. — Le volume de la tumeur varie depuis les dimensions d'un pois jusqu'à celle d'une orange et même au delà; elle est constamment circonscrite, nettement encapsulée, et enveloppée d'une atmosphère de tissu cellulaire lâche qui permet sa facile énucléation.

Elle est immédiatement sous-jacente à la muqueuse, ce qui explique pourquoi elle fait toujours saillie en avant (Morestin).

Elle est unilatérale au moins au début. La forme est sphérique ou ellipsoïdale, généralement mamelonnée, bosselée comme dans le cas figuré dans le travail de Defontaine, plus rarement lisse comme chez ma malade (fig. 124).

La consistance appréciée à travers la muqueuse est dure comme celle du fibrome.

Sur la coupe la densité se montre inégale, molle en certains points, dure en certains autres :

Sur la coupe histologique on distingue deux sortes d'éléments :

Digitized by Google

1° Un élément glandulaire, épithélioïde représentant la néoplasie adénomateuse proprement dite; ces éléments cubiques ou polyédriques forment des acini glandulaires allongés, cylindriques, creux ou pleins;

2° Un élément conjonctif formant le stroma de l'adénome; dans ce stroma, qui peut être considéré comme une formation secondaire, on trouve représentés en proportions très variables les divers dérivés du tissu conjonctif, adipeux, fibreux, cartilagineux et même osseux.

Le développement exagéré du tissu conjonctif finit par étouffer l'élément épithélial qui dégénère et peut disparaître presque complètement; c'est là l'évolution habituelle de ces tumeurs, évolution qui explique leur bénignité.

Toutefois on a vu exceptionnellement le phénomène inverse se produire, la prolifération de l'élément épithélioïde est alors prédominante et l'adénome dégénère en véritable épithéliome alvéolaire malin.

L'école allemande se refuse encore à admettre cette conception des tumeurs mixtes du voile : Billroth, Kolaczek, Kaufmann, Nasse et Volkmann, persistent en effet à considérer l'élément épithélioïde comme d'origine lymphatique *endothéliale* et pensent qu'il s'agit d'*endothéliome* et non d'adénome.

Les examens histologiques pratiqués par Bezançon, Mauclaire et Durieu et Audry infirment pourtant cette doctrine.

Pitance (thèse Paris, 1897) admet une troisième théorie plus voisine cependant de la théorie française; il pense que la tumeur est bien d'origine épithéliale, mais loin de la croire issue des glandes muqueuses normales elles-mêmes, il la rattache à des amas aberrants d'acini glandulaires, à des vestiges embryonnaires.

Morestin dans son article du Traité de Chirurgie clinique reste partisan de la théorie adénomateuse.

Jusqu'à recherches plus précises nous restons fidèles à cette opinion.

Symptômes. — L'adénome palatin est essentiellement indo-

Digitized by Google

lent, aussi le sujet ne s'aperçoit-il habituellement de son mal que lorsque la tumeur a acquis un développement considérable.

Fait étonnant, dans grand nombre d'observations l'attention du malade a été éveillée inopinément à l'occasion d'une gêne subite dans la déglutition.

Mais le premier symptôme est une modification spéciale de la voix résultant de l'impotence fonctionnelle du voile immobilisé et incapable de se relever; la parole prend le timbre bien connu qu'elle affecte dans le phlegmon péri-amygdalien. Quand la tumeur est très développée, on dirait que le sujet a un corps étranger énorme au fond de la gorge, qui oblige l'onde sonore à passer tout entière par le pharynx nasal resté libre. Aussi y a-t-il nasonnement par rhinolalie ouverte ; à ce nasonnement s'ajoute un certain degré d'anarthie, résultant de la difficulté qu'éprouve la langue à se mouvoir, étant donné que la tumeur peut venir la comprimer au niveau de sa région dorsale pendant l'articulation des mots ; c'était le cas de notre malade.

Le sujet accuse la sensation d'un corps étranger qui le gêne au fond de la gorge.

Il y a des troubles de déglutition ; l'alimentation devient difficile en raison de l'obstruction du pharynx ; et dans ses efforts le malade provoque le reflux des liquides par les fosses nasales; cette dysphagie, purement mécanique, ne s'accompagne d'aucune douleur.

Enfin surviennent des troubles de la respiration qui peuvent devenir graves, surtout dans la position couchée ; notre malade ne pouvait plus dormir que la tête redressée, car dans la position couchée la tumeur se rapprochant de la paroi pharyngée postérieure interceptait la voie naso-pharyngienne, la seule par laquelle elle pouvait respirer.

Signes objectifs. — L'examen du pharynx montre sur le voile, généralement sur un de ses côtés, une tumeur globuleuse, à surface lisse ou mamelonnée.

Digitized by Google

La muqueuse est normale à son niveau; on peut la faire glisser sur la tumeur dont elle est séparée par une couche de tissu cellulaire lâche.

Quand la tumeur n'est pas très volumineuse on peut s'assurer par la rhinoscopie postérieure que le pharynx nasal est libre et que la tumeur ne s'étend pas de ce côté.

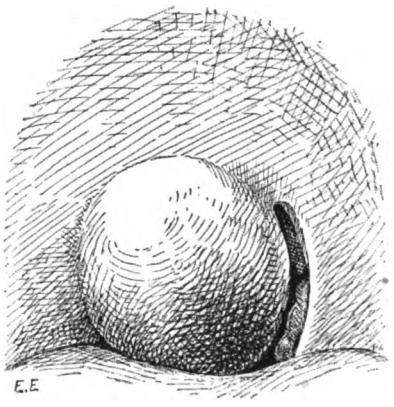

Fig. 124. — Adénome du voile.

Quand l'adénome est très développé il dédouble le voile et les piliers et produit une déformation très appréciable du pharynx.

Au toucher il présente une consistance ferme, analogue à celle du fibrome, sa surface est bosselée ou géométriquement convexe; ses contours sont nets; quand ils empiètent sur la voûte, cet empiètement n'est qu'apparent car le néoplasme n'adhère jamais à la voûte palatine.

Il est mobile tant qu'il est peu volumineux, il peut au contraire se fixer, sans contracter pour cela des adhérences, quand il a acquis un développement considérable.

Dans quelques cas rares il a même pu faire une saillie externe dans les régions sous-maxillaire et parotidienne.

Il n'y a jamais d'adénopathie.

Marche. — La marche est extrêmement lente, la tumeur met plusieurs années à évoluer; notre malade avait reconnu sa tumeur six ans auparavant alors quelle avait déjà le volume d'une noisette; c'est dire qu'elle avait dû débuter bien avant.

Pronostic. — Le pronostic est généralement bénin à condition de pratiquer l'ablation de la tumeur.

L'adénome non opéré pourrait évidemment par simples

Digitized by Google

troubles mécaniques empêcher l'alimentation et entraîner l'asphyxie.

Incomplètement opéré il récidive. L'évolution épithéliomateuse a été observée par Heurtaux et par Verneuil, mais cette éventualité est fort rare.

Diagnostic. — Je crois inutile d'insister sur le diagnostic qui est des plus faciles. Une tumeur sphérique ou ovoïde, circonscrite, ferme, indolente, développée sous la muqueuse saine de la face buccale du voile, sans adénopathie doit faire reconnaître immédiatement un adénome.

Le sarcome pourrait se présenter avec les mêmes signes, quoique moins dur au toucher, son évolution est beaucoup plus rapide ; il adhère généralement à la voûte osseuse.

Le lipome du voile a une consistance molle et sa couleur jaunâtre transparaît sous la muqueuse.

Les kystes dermoïdes et les abcès froids sont fluctuants.

La gomme syphilitique est sous-jacente à une muqueuse infiltrée, rouge pourpre et faisant corps avec la lésion.

D'après Leroux un hémato-lymphangiome observé par Moure et Labit se présenta exactement avec les mêmes signes qu'un adénome, mais il s'agit là d'un cas exceptionnel ; en général le diagnostic de l'adénome est facile.

Traitement. — L'adénome palatin étant une tumeur énucléable, son traitement chirurgical est habituellement simple.

Si le sujet est docile et courageux, et sauf dispositions spéciales de la tumeur faisant prévoir des difficultés opératoires, on peut agir sans chloroforme, sous l'éclairage frontal.

On incise la muqueuse suivant le grand axe de la tumeur ; on saisit le néoplasme avec une pince à griffe, et on le décortique avec une spatule, des ciseaux, ou encore plus simplement avec les doigts.

On curette bien la face interne de la capsule afin de ne laisser aucun fragment de tumeur, et on peut badigeonner la poche au chlorure de zinc ; mais cela n'est pas indispensable.

Digitized by Google

Il est inutile de tenter la réunion, la guérison se faisant très rapidement (Morestin).

Dans la plupart des cas l'hémorragie n'est pas grave ; elle peut l'être exceptionnellement comme dans mon cas.

Chez ma malade, la tumeur étant très développée vers le bas, et pédiculée, je l'enlevai avec l'anse galvanique ; malgré cela j'eus une hémorragie formidable, provoquée par la section d'une artère volumineuse du voile que je dus lier.

Dans quelques cas de tumeurs volumineuses ayant poussé d'importants prolongements dans l'espace maxillo-pharyngien, Quénu et Berger ont été obligés de recourir à des méthodes composées, le premier par voie sous-maxillaire, le second par voie sous-parotidienne.

TUMEURS MALIGNES

On peut observer sur le voile du palais, quoique rarement, l'épithéliome et le sarcome.

Épithéliome. — L'épithéliome du voile a été observé par Withe, Heurtaux, Page, Faguet, Cabanès, Cleveland, Trélat, Verneuil, Michelson et Mikulicz, Schiffers, Lejars, Brissaud, Katzenstein, Moure et Liaras, Krönlein, Morestin.

Il débute par la luette ou par le bord du voile et gagne ensuite de proche en proche en suivant l'arc palatin.

Histologiquement il appartient à la variété pavimenteuse lobulée.

Ce néoplasme affecte sur le voile le même aspect que sur les autres points du pharynx; il se présente sous forme de masse bourgeonnante ulcérée, quelquefois en chou-fleur.

La dysphagie est le principal de ses symptômes dont la plupart d'ailleurs se confondent avec ceux de l'épithéliome amygdalien; il s'accompagne d'adénopathie sous-maxillaire souvent précoce.

Son diagnostic est des plus faciles.

Digitized by Google

Sarcome. — Le sarcome affecte plus volontiers la région de la voûte osseuse, mais il peut cependant se développer primitivement sur le voile et même sur la luette.

Il s'agit généralement d'adéno-sarcome, de myxo-sarcome, d'angio-sarcome, plus rarement de sarcome pur, embryonnaire ou fasciculé.

Le sarcome se développe sous la muqueuse qu'il dédouble et peut ainsi simuler un adénome.

Mais sa marche est beaucoup plus rapide et plus envahissante ; de plus il ne tarde pas à provoquer des phénomènes douloureux.

Son diagnostic différentiel avec la syphilis tertiaire gommeuse peut seul présenter quelques difficultés ; en cas de doute il sera éclairé par l'essai du traitement spécifique.

Traitement des tumeurs malignes du voile. — Les tumeurs malignes du voile peuvent, quand elles sont limitées, être traitées avec succès par l'ablation chirurgicale.

L'extirpation au couteau galvanique nous paraît être le procédé le plus simple, le plus pratique et le plus sûr.

Digitized by Google

TUMEURS DE L'AMYGDALE PALATINE

TUMEURS BÉNIGNES

Historique. — Bien que les tumeurs bénignes de l'amygdale ne soient pas d'observation journalière, de très nombreux cas ont été relatés dans ces dernières années.

J'emprunterai à l'excellent mémoire d'Ardenne sur cette question la description qui va suivre (1).

On a observé tour à tour sur l'amygdale palatine, le fibrome, le myxome, le lipome, l'angiome, le papillome, l'adénome, le fibro-enchondrome et les kystes.

Le fibrome a été observé par Duchaussoy (1853), Eve (1854), Sangalli de Pavie, Curling (1858), Julia (1863), Bourdon (1872), Delavan (1882), Masse (1885), Lublinski (1887), Lannois (1888), Koch (1888), Rivière (1889), Lefferts (1889), Lefour (1891), Gouguenheim (1893), Peiser (1896), Gevaert (1896), Fitz-Gerald (1895), Cartaz, Baratoux, Massei de Naples, Cozzolino ;

Le fibro-chondrome par Bottini (1886), Beausoleil et Ardenne ;

Le myxome ou le fibro-myxome par Masse (1885), Rivière (1889), Morell Mackenzie (1891), Haug (1896), Cozzolino ;

Le lipome par Lambl (1860), Biaggi (1893) et Onodi (1895) ;

L'angiome ou le fibro-angiome par Lejars (1891) et Arslan (1896), Moure et Ardenne, Luc, Baratoux ;

---

(1) Ardenne. Tumeurs bénignes de l'amygdale. *Rev. hebd. de laryng.* 1897.

Digitized by Google

Le papillome par Morgan (1889), Damieno (1893), Kalm (1893), Garel (1893), Onodi (1894), Machell (1893), Roberts (1896), Arslan (1896), Massei, Swiegelow, Macleod Jearsley (1896) ;

Le lymphadénome par Frühwald (1879) et Frœlich (1880) ;

Le kyste hydatique par Davance et Dupuytren (Cas cités par Brun, 1866), Chassaignac, Robert et Cruveilhier ;

Des kystes divers par Batho, Lake, Mac Bride (1892), Coupard et Baratoux.

Des polypes divers par Garel, Fayolle et Menière.

Symptômes. — D'après Ardenne les tumeurs bénignes de l'amygdale palatine s'observent surtout entre 25 et 45 ans.

Dans beaucoup de cas, malgré un développement assez considérable, elles peuvent ne donner lieu qu'à des symptômes insignifiants ou nuls.

SYMPTOMES FONCTIONNELS COMMUNS A TOUTES LES TUMEURS BÉNIGNES. — Ces symptômes sont : 1° La *dysphagie mécanique* non douloureuse, d'intensité variable, quelquefois avec reflux de liquide par le nez ;

2° *Des troubles respiratoires* comme dans l'hypertrophie des amygdales, et quelquefois par occlusion de la glotte si la tumeur est pédiculée et plongeante ;

3° *Des modifications de la voix* (voix amygdalienne) ;

4° *Des troubles de l'ouïe* par catarrhe naso-pharyngien et tubaire ;

5° *Des troubles réflexes*, toux, nausées, sialorrhée, névralgies réflexes, fugaces et transitoires.

Il n'y a jamais ni adénopathie, ni hémorragie, ni fétidité de l'haleine.

Signes objectifs. — L'examen du pharynx doit être pratiqué avec le miroir frontal, en s'aidant non seulement de l'abaisse-langue mais aussi d'un miroir laryngien pour explorer la face postérieure et l'extrémité inférieure de l'amygdale.

Le fibrome pédiculé ou sessile a une couleur gris rosé ou

Digitized by Google

blanc jaunâtre, parfois violacée ; sa surface est lisse, il est de consistance très ferme.

L'angiome est facile à reconnaître à sa couleur violacée ou bleuâtre.

Le papillome est rougeâtre ou gris ; sa surface est granuleuse ou villeuse, quelquefois en chou-fleur, son volume est très variable, sa consistance est molle, sauf quand il est corné, ce qui est très rare, il est souvent multiple, on peut observer enfin quelques papillomes satellites sur les piliers, la luette ou l'épiglotte.

L'adénome est de couleur grisâtre, moins dur que le fibrome, mais plus ferme que le myxome.

Le myxome est de consistance molle, sa surface est lisse, sa couleur est grise ou gris rosé, un peu translucide ; il est souvent pédiculé.



Fig. 125. — Papillomes de l'amygdale gauche et du voile.

Le fibro-enchondrome a une surface bosselée, la muqueuse qui le recouvre est lisse, sa couleur est blanchâtre, son volume peut être considérable ; enfin il peut être interstitiel et dans ce cas difficile à reconnaître.

Le hyste hydatique est à peu près impossible à diagnostiquer, il peut toutefois présenter des points fluctuants et peut-être le frémissement hydatique en raison de sa situation superficielle ; la ponction exploratrice fournit un liquide aqueux.

Le kyste séreux présente une surface régulière, hémisphérique, lisse, tendue, de couleur rosée ou rougeâtre.

Ponctionné il laisse écouler un liquide épais, couleur jus

Digitized by Google

de pruneau ; il se distingue ainsi du *kyste lacunaire* dont le contenu est caséeux ou purulent.

Nous ne croyons pas utile d'insister sur l'anatomie pathologique qui ne présente rien de particulier ; la tumeur prend naissance dans les différents tissus de l'amygdale, suivant sa nature histologique.

Ruault a pu observer un polype de l'amygdale pédiculé dans un cul-de-sac cryptique.

Sauf les papillomes, les tumeurs de l'amygdale sont habituellement uniques.

Diagnostic. — Les signes objectifs que nous avons énumérés suffisent amplement, dans la plupart des cas, pour autoriser le diagnostic de tumeur bénigne et déterminer dans la mesure du possible la nature spéciale de la tumeur, mais bien souvent le microscope seul pourra la préciser.

Une tumeur indolente à évolution lente, non ulcérée, sans adénopathie peut, à de rares exceptions près, être considérée comme une tumeur bénigne.

Il faudra la distinguer : 1° de l'hypertrophie polypoïde de l'amygdale ;

2° Des amygdales palatines surnuméraires signalées par Juratz, Moure, Morgan, Mac Bride et Balme, insérées dans le voisinage de l'amygdale normale.

3° Un diagnostic différentiel autrement important est celui des tumeurs bénignes avec le sarcome et le lymphadénome avant la période d'ulcération.

Un sarcome de l'amygdale, recouvert d'une muqueuse normale, offre objectivement tous les signes d'une tumeur bénigne, il ne s'en distingue que par la marche qui est toujours rapide ; dans bien des cas l'examen histologique sera seul juge du débat. Ce diagnostic précoce est du plus grand intérêt, car un sarcome opéré hâtivement peut ne pas récidiver de plusieurs années (Castex).

Le lymphadénome au début peut présenter les mêmes caractères que le sarcome et qu'une tumeur bénigne ; la

Digitized by Google

marche progressive du néoplasme, les signes généraux de la leucocythémie, les adénopathies multiples, l'exploration de la rate, et surtout l'examen du sang pourront seuls montrer la nature de la tumeur.

Pronostic. — Le pronostic des tumeurs bénignes de l'amygdale palatine est favorable dans presque tous les cas ; c'est en effet par exception qu'un adénome peut se transformer en épithéliome, et qu'une tumeur bénigne pédiculée a pu provoquer en s'engageant dans le vestibule laryngien des accidents de suffocation.

Traitement. — Le traitement est facile ; tous les moyens employés pour l'ablation et le morcellement des amygdales sont ici applicables, on n'a que l'embarras du choix.

Je renvoie donc pour tout ce qui a trait à la technique opératoire au traitement de l'hypertrophie des amygdales.

Je me permettrai seulement de formuler un précepte ; puisqu'il n'y a aucun inconvénient à faire l'ablation d'une amygdale symplement hypertrophiée, il ne faut pas craindre ici en enlevant la tumeur bénigne d'entamer largement le tissu amygdalien ; pour si peu que le pédicule paraisse profondément inséré dans l'organe je conseille de pratiquer l'amygdalotomie radicale.

Cette opération est d'ailleurs indispensable quand la tumeur est infiltrée dans le tissu amygdalien.

Digitized by Google

TUMEURS MALIGNES DE L'AMYGDALE PALATINE

On peut observer sur l'amygdale palatine : le lymphadénome, le lympho-sarcome, le sarcome et l'épithéliome.

LYMPHADÉNOME ET LYMPHO-SARCOME

Si le lymphadénome amygdalien peut se montrer à titre symptomatique au cours de la lymphadénie, il peut aussi être primitif; c'est la seule forme dont nous nous occuperons ici.

Comme le fait observer Morestin, l'existence de ce début guttural de la lymphadénie est fort intéressant à noter, car il paraît justifier la doctrine infectieuse du lymphadénome avancée par Delbet.

Avec Brindel et Raoult nous réunirons dans une même description clinique le lymphadénome et le lympho-sarcome.

D'après ces auteurs ces tumeurs évoluent rapidement.

Une seule amygdale ou les deux simultanément s'hypertrophient.

L'organe se transforme en une tumeur grisâtre, d'une mollesse manifeste, presque encéphaloïde dans certains cas et à surface lisse.

L'ulcération s'accompagne de fièvre.

Les ganglions satellites et les ganglions éloignés sont envahis parallèlement.

La tumeur s'étend bientôt à tout le pharynx, au voile et à la langue et se propage à toutes les régions environnantes, s'ulcérant de plus en plus, donnant lieu parfois à des hémorragies redoutables.

Digitized by Google

La déglutition devient impossible et la respiration des plus difficile ; les douleurs névralgiques de la face, du cou et de la nuque s'accentuent. La rate s'hypertrophie et l'examen hématoscopique révèle une leucocytose manifeste.

La marche est progressive, ne présentant que de fausses rémissions.

Le pronostic est fatal ; les prétendus cas de guérison sont tous contestables.

Le diagnostic est assez facile à établir par les signes que nous venons d'indiquer :

Les métastases ganglionnaires précoces, l'hyperplasie splénique, la leucocytose, l'envahissement de l'amygdale opposée permettent de différencier le lymphadénome et le lympho-sarcome du sarcome pur.

Ces tumeurs se distinguent de l'épithélioma par la rapidité de la marche et par le volume exagéré de la tumeur.

On a pu dans quelques cas confondre le lymphadénome au début avec l'hypertrophie amygdalienne simple; il suffit d'être averti pour éviter cette erreur grossière.

Le traitement chirurgical se bornera à des excisions amygdaliennes partielles destinées à dégager provisoirement le pharynx et à procurer au patient un soulagement momentané contre la dysphagie et la dyspnée (Luc).

Le traitement médical consistera dans l'administration de préparations arsenicales à dose intensive, de préférence sous forme de cacodylates; cette médication malgré son insuffisance paraît être encore la seule recommandable.

SARCOME

Historique. — Le sarcome de l'amygdale a été particulièrement observé et étudié par Croly (1887), Mac Coy (1888), H. Mackenzie (1890), Gray (1889), Milligan (1892), Johnson (1893), Macentyre (1893), Lamphear (1895), Schintzler (1889),

Digitized by Google

Eisenmenger (1894), Tauber (1895), Lermoyez (1892), Cartaz, Luc (1892) et Arslan.

Anatomie pathologique. — Les diverses formes ont été observées : embryonnaire, fuso-cellulaire, mélanique, sans compter le lympho-sarcome dont nous avons confondu l'étude avec celle du lymphadénome.

Symptômes. — Le sarcome amygdalien s'observe à tout âge ; il paraît toutefois plus fréquent chez les sujets jeunes.

Il a été enfin plus souvent observé chez l'homme que chez la femme.

La marche est assez rapide, sourde et insidieuse au début.

Le premier symptôme accusé par le malade est habituellement la gêne de la déglutition qui va en augmentant.

La tumeur encapsulée pendant la première période de son évolution est recouverte par une muqueuse saine ou très légèrement enflammée, à tel point que l'amygdale paraît simplement hypertrophiée.

Mais l'hypertrophie rapide d'une seule amygdale ne tarde pas à lever les doutes.

Un grand nombre d'auteurs signalent comme symptôme précoce du sarcome amygdalien l'adénopathie sous-maxillaire ; ce symptôme semble jurer avec les notions que nous avons du sarcome en général, à savoir qu'il colonise peu par voie lymphatique, aussi y a-t-il lieu de se demander si les sarcomes dans lesquels on a relevé l'adénopathie *avant la période d'ulcération* n'étaient pas des lympho-sarcomes ; il est incontestable que beaucoup d'auteurs ont confondu dans une même description le sarcome et le lympho-sarcome.

D'après Brindel et Raoult l'adénopathie ne surviendrait qu'à la période d'ulcération ; elle serait donc une adénopathie septique et non néoplasique.

Une adénopathie ainsi conçue s'harmonise mieux avec nos idées classiques sur le sarcome.

La tumeur progresse rapidement, envahissant toutes les régions du pharynx, créant la dysphagie, la dyspnée et de

Digitized by Google

vives douleurs s'irradiant dans la face, le cou et la nuque.

Les auteurs ne sont point d'accord sur les caractères de l'ulcération, les uns la disent très bourgeonnante, tels que Desprès et Lermoyez, les autres au contraire, parmi lesquels Brindel et Raoult, affirment qu'elle est moins végétante que celle de l'épithélioma.

La marche de cette affection est rapide, le sujet avance promptement vers la cachexie ; le pronostic est extrêmement grave ; le malade succombe à l'inanition, à une hémorragie ou à l'œdème de la glotte.

Diagnostic. — Le sarcome non ulcéré se distingue du lymphadénome par l'absence d'adénopathie, au contraire précoce et multiple chez ce dernier ; de plus la lésion est unilatérale tandis qu'elle est bilatérale dans le lymphadénome.

Il n'y a enfin ni hypertrophie splénique ni leucocytose.

Le sarcome non ulcéré se distingue aussi de l'épithéliome par l'absence d'adénopathie.

Sa consistance est moins ferme que celle de l'épithéliome.

De plus le sarcome s'observe à tout âge, particulièrement chez des jeunes gens ou des adultes jeunes, alors que l'épithéliome ne s'observe guère avant 45 ans.

L'examen microscopique d'un fragment de la tumeur donne des renseignements plus précis, surtout dans le cas d'épithéliome ; dans le cas de sarcome il est nécessaire, comme l'indique Luc, de faire des prises profondes dans le néoplasme, sans quoi on s'expose à n'avoir que des résultats négatifs.

Le phlegmon péri-amygdalien se distingue du sarcome par son évolution rapide et l'état fébrile.

La syphilis gommeuse peut facilement simuler le sarcome, mais le traitement spécifique servira de pierre de touche.

L'actinomycose pourrait aussi prêter à confusion ; mais dans ce cas la découverte des grains jaunes et la recherche de l'actinomyces sous le microscope lèverait tous les doutes.

Digitized by Google

Nous croyons inutile de revenir sur le diagnostic différentiel avec les tumeurs bénignes, question traitée dans un chapitre précédent.

Le traitement médical, médicamenteux et sérothérapique est resté jusqu'ici sans résultat.

Le traitement chirurgical se confond avec celui de l'épithéliome que nous étudierons plus loin.

ÉPITHÉLIOME DE L'AMYGDALE PALATINE

Historique. — A l'histoire clinique de cette tumeur se rattachent les noms de Rendu, Poland (1872), Passaquay (1873), Pierin (1873), Kocher (1880), Castex (1886), Mikulicz (1886), Derecq (1886), A. Iversen (1887), Paillard (1895), Lacour (1897), Duret (1893), Guépin et Ripault (1894) et Jaboulay (1896).

Mais le plus intéressant travail paru sur la question est sans contestation le mémoire de Krönlein, de Zurich, basé sur 61 observations.

Signalons aussi l'article Cancer du pharynx de Morestin dans le Traité de chirurgie clinique.

Étiologie. — L'étiologie se confond avec celle des épithéliomes en général.

Mais l'épithéliome amygdalien s'observant plus fréquemment chez l'homme que chez la femme et presque exclusivement chez les fumeurs, on a invoqué, comme pour tous les cancers de la cavité bucco-pharyngienne, l'usage du tabac, on a même particulièrement incriminé la pipe courte, dite « brûle-gueule ».

Sans admettre, bien entendu, que le tabac soit la cause déterminante de l'épithéliome, ce qui serait en contradiction avec tout ce qu'enseigne la clinique générale, je suis persuadé qu'il y a lieu de le considérer comme un *facteur prédisposant* de la plus haute importance.

Digitized by Google

Sur 100 cas M. Mackenzie l'a observé 71 fois chez l'homme, Petri 41 fois sur 44 et enfin Krönlein 56 fois sur 61 cas.

En 6 années je l'ai observé 11 fois dont 10 fois chez des hommes tous fumeurs et une fois chez une femme qui n'avait jamais fumé.

Presque tous les auteurs sont d'accord pour reconnaître l'influence funeste du tabac dans le développement de l'épithéliome guttural.

Anatomie pathologique. — L'épithéliome amygdalien est habituellement du type pavimenteux lobulé.

La tumeur débute souvent en pleine amygdale palatine, mais dans quelques cas elle peut naître sur le pilier antérieur, ou encore, cas assez fréquent, et que j'ai observé 3 fois sur 11 cas, par l'angle qui réunit la base de la langue à l'amygdale palatine.

Cette forme palato-linguale offre cette particularité d'être moins visible à l'examen direct que les localisations précédentes et de nécessiter pour être bien vue le concours du laryngoscope.

D'après les descriptions des auteurs et les observations que j'ai pu parcourir, je serais même tenté de croire que ce point de départ est le plus fréquent.

Symptômes. — Le malade est généralement âgé de 45, 50, 60 ans et plus.

La tumeur débute lentement, insidieusement, bien souvent ne provoquant qu'une gêne gutturale insignifiante; les signes locaux peuvent être si légers à cette période, que le malade ne pense à se plaindre que lorsque son attention est appelée par une adénopathie, une otalgie, un œdème glottique, ou la difficulté mécanique de la déglutition.

Aussi, suivant le symptôme qui appelle le premier l'attention, a-t-on décrit plusieurs formes cliniques qui sont :

1° *La forme ganglionnaire.* — Dans ce cas le malade est frappé de voir se développer sous l'angle de la mâchoire et d'un seul côté une tumeur dure qui n'est autre que

Digitized by Google

le ganglion de Chassaignac envahi par la néoplasie; cette tumeur ganglionnaire peut prendre d'une façon précoce le pas sur la lésion pharyngienne encore insignifiante, il semble que l'agent pathogène du néoplasme se sent mieux à l'aise dans le ganglion que dans le pharynx.

Cette adénite est d'une dureté ligneuse, elle adhère rapidement au maxillaire et aux muscles de la région, elle parvient en peu de temps à faire corps avec la tumeur amygdalienne elle-même, comme on peut s'en apercevoir en combinant le toucher amygdalien à la palpation de la région sous-angulomaxillaire.

Mais dans bien des cas il ne s'agit pas seulement d'adénopathie métastatique.

L'infection secondaire des ganglions de Chassaignac et des autres ganglions cervicaux par les agents pyogènes, qui ont pénétré le système lymphatique à la faveur de l'ulcération pharyngée, provoque une adénopathie inflammatoire, un véritable adéno-phlegmon cervical.

J'ai été un jour consulté à ma clinique par un malade que l'examen démontra atteint d'un épithéliome de l'amygdale et qui portait sur la région cervicale correspondante de vastes cicatrices; lui ayant demandé l'origine de ces dernières il me raconta que 7 mois auparavant (!) il avait eu un vaste phlegmon de cette région qui avait mis sa vie en danger et avait nécessité des débridements étendus sous le chloroforme; ce cas est loin d'être rare, des observations absolument semblables ont été rapportées par divers auteurs.

2° *La forme otalgique* est moins fréquente que la forme ganglionnaire, car le plus souvent, lorsque l'otalgie apparaît, la tumeur a déjà provoqué des troubles dysphagiques qui ont appelé l'attention du côté du pharynx.

Ce sont les auristes qui ont l'occasion d'observer cette forme.

3° *La forme laryngienne* me paraît devoir surtout s'appliquer à l'épithéliome de l'amygdale linguale et de la base de

Digitized by Google

la langue, plutôt qu'à celui de l'amygdale palatine ; toutefois l'épithéliome latent de l'amygdale palatine peut aussi s'annoncer par des symptômes d'œdème glottique nécessitant une trachéotomie d'urgence.

4° *La forme dysphagique* enfin pourrait être considérée comme la forme classique et manifeste de la maladie.

Le malade accuse de la difficulté à déglutir ; la gêne n'est pas simplement mécanique, mais s'accompagne de phénomènes douloureux que le sujet localise avec le doigt dans la région angulo-maxillaire.

Il y a du trismus ; ce trismus surtout prononcé dans la localisation angulaire de l'épithéliome est irréductible ; il gêne considérablement l'examen, d'autant plus malencontreusement que c'est dans cette forme précisément que l'emploi du miroir laryngoscopique s'impose.

Le malade finit par ne plus pouvoir s'alimenter ; le passage de la sonde œsophagienne devient pénible et souvent difficile, surtout lorsque l'épithéliome se développe circulairement autour du laryngo-pharynx (*cancer en virole*).

Les douleurs localisées et irradiées à tout le maxillaire inférieur, à la région cervicale et à la nuque sont parfois intolérables, la parole devient difficile, non seulement par trouble de l'émission vocale qui peut être évidemment très gênée par le développement de la tumeur, mais surtout par *anarthrie*, la langue se trouvant figée et immobilisée par sa base.

L'extension du néoplasme aux régions voisines, voile, voûte palatine, maxillaire inférieur, langue, laryngo-pharynx s'observe comme dans toutes les tumeurs malignes du pharynx, mais l'épithéliome est généralement moins envahissant que le sarcome et le lymphadénome.

L'amaigrissement progressif, la teinte jaune paille, les métastases ganglionnaires multiples, les hémorragies pharyngiennes créent enfin la cachexie qui doit conduire le malheureux à l'issue fatale.

Digitized by Google

Examen du pharynx. — Lorsque l'épithéliome siège en pleine amygdale la lésion est facile à voir ; au début elle se présente comme un simple bourgeon néoplasique de couleur rouge, à base indurée ; si on peut pratiquer le toucher, et dans cette forme anatomique la chose est possible, on peut reconnaître que l'infiltration néoplasique qui se traduit par une dureté ligneuse s'étend profondément dans la région de l'amygdale.

Quand l'ulcération s'est produite et cette ulcération est très précoce, la tumeur est bourgeonnante et fongueuse en chou-fleur ou en champignon ; elle est recouverte d'un exsudat ichoreux, puriforme, hémorragique, fétide, les bords de l'ulcération sont plutôt durs et renversés (Brindel et Raoult) (fig. 126).

Fig. 126. — Épithéliome végétant de l'amygdale droite.

Au contraire, lorsque l'épithéliome siège dans l'angle formé par la jonction de la base de la langue avec l'amygdale palatine, dans la commissure palato-linguale, on peut ne rien voir ou presque rien à l'examen direct du pharynx, en raison surtout du trismus qui est la règle dans cette localisation ; de plus l'abaissement de la langue est plus douloureux que dans les autres formes anatomiques.

Il faut alors tâcher de suppléer au manque d'espace par un excès de lumière dirigée par le miroir frontal.

J'ai remarqué que dans cette forme l'épithéliome était moins végétant qu'infiltrant ; l'ulcération est surtout fissuraire, reposant sur une plaque dure ployée en équerre dans l'angle palato-lingual ; c'est bien là la *forme écrasée* de l'épithéliome décrite par Castex (fig. 127).

Digitized by Google

Marche. Durée. Terminaison. — La marche est progressive, lente au début, plus rapide après l'ulcération ; la durée, quand il n'est pas survenu une grave complication, varie de 18 mois à 2 ans.

Pronostic. — Le pronostic est très grave.

La mort survient par complications : adéno-phlegmon, œdème glottique, pneumonie septique ou hémorragie.

La mort par inanition et cachexie progressive est peut être plus fréquente ; j'ai vu succomber ainsi tous mes malades, sauf deux qui sont actuellement en pleine cachexie et qui finiront sans doute comme les autres.

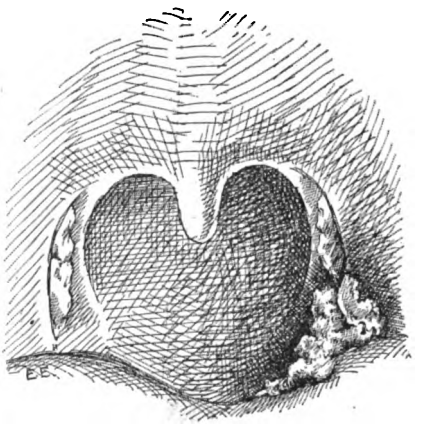

Fig. 127. — Épithéliome de l'angle palato-lingual.

Diagnostic. — Le diagnostic de l'épithéliome de l'amygdale est en général chose facile, mais il faut se méfier de la forme latente qui évolue insidieusement et revêt le masque d'une adénopathie sous-maxillaire, d'un adéno-phlegmon cervical, d'une otite, d'un œdème glottique.

Si en présence de ces divers accidents on pratiquait systématiquement l'examen du pharynx avec le miroir frontal et le laryngoscope, l'épithéliome passerait moins fréquemment inaperçu.

Les signes qui le caractérisent sont assez typiques pour qu'on puisse le reconnaître ; nous ne reviendrons pas sur leur description.

Le diagnostic différentiel sera fait avec :

1° Le chancre syphilitique à forme végétante.

Ce diagnostic peut être très difficile, aussi chez un sujet ayant dépassé la quarantaine, faudra-t-il attendre pour se prononcer le délai d'éclosion des manifestations secondaires ;

Digitized by Google

2° La gomme et l'infiltration gommeuse se distinguent nettement de l'épithéliome par l'absence d'adénopathie ; donc, la constatation de l'adénopathie peut généralement faire éliminer la syphilis tertiaire, mais comme à la rigueur elle pourrait être due à une infection secondaire, les doutes ne seront définitivement écartés que par l'essai du traitement spécifique ;

3° L'actinomycose se distinguera par la présence des grains jaunes, dans lesquels l'examen microscopique fera reconnaître l'actinomyces ;

4° Enfin l'épithéliome ne sera point confondu avec le sarcome, le lympho-sarcome et le lymphadénome ; ce diagnostic différentiel a été étudié à propos de ces tumeurs.

Traitement chirurgical par voie endo-pharyngée. — Un épithéliome surpris dès le début, encore circonscrit à l'amygdale alors qu'il n'existe pas d'adénopathie, pourrait à la rigueur relever d'un traitement chirurgical par voie endo-pharyngée, mais ce cas est bien rare, car l'épithéliome ainsi limité est un épithéliome indolent et latent qui n'éveille point l'attention par des symptômes et qui par conséquent passe inaperçu.

L'examen histologique pourrait seul d'ailleurs permettre le diagnostic.

Si toutefois on avait la bonne fortune de le découvrir à cette période, le meilleur traitement consisterait à attirer fortement l'amygdale hors de sa loge avec la pince de Saint-Germain et à la disséquer avec le couteau galvanique en rasant aussi près que possible la fosse amygdalienne ; le couteau galvanique me paraît ici plus pratique que l'anse galvanique qui peut bien raser un pédicule, mais qui est impuissante à le dépasser.

Par voie artificielle. — Si la tumeur tout en étant limitée et assez circonscrite, présente un développement ou des connexions qui rendent impossible l'ablation par voie endo-pharyngée, on peut recourir à un des nombreux procédés de pharyngotomie latérale.

Digitized by Google

Nous nous contenterons de signaler deux d'entre eux :

1° PHARYNGOTOMIE LATÉRALE DE POLAILLON (dite 2e procédé de l'auteur). — Cette opération convient particulièrement à l'extirpation d'une tumeur limitée de l'amygdale : elle consiste à aborder le pharynx par voie latérale en pratiquant une incision en demi-cercle qui encadre le bord parotidien du maxillaire inférieur; on taille ainsi un lambeau à pédicule antérieur (fig. 128).

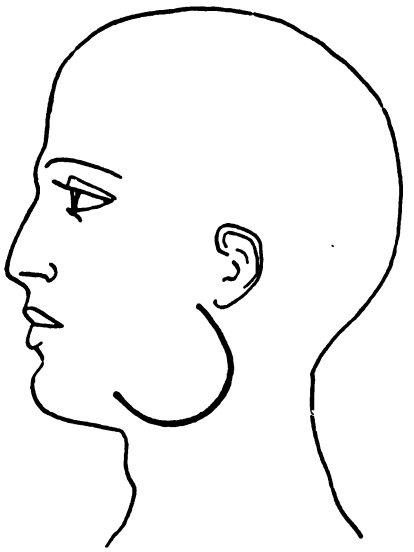

FIG. 128. — Pharyngotomie latérale de Polaillon (dite 2e procédé de l'auteur).

Mais ce procédé peut ne donner qu'un jour insuffisant si la tumeur est trop étendue.

2° PHARYNGOTOMIE LATÉRALE SUS OU SOUS-HYOÏDIENNE DE KRÖNLEIN. — Le procédé de Krönlein est celui qui donne le plus de jour.

Ce chirurgien pratique une grande incision à courbure inférieure allant de la commissure buccale à l'apophyse mastoïde en descendant jusqu'au niveau de l'os hyoïde: la branche montante du maxillaire inférieur est ensuite sciée et relevée en haut comme un lambeau.

Pour se donner plus de jour par en bas Krönlein recourt dans certaines circonstances à une deuxième incision transversale, courbe en haut, passant soit au-dessus, soit au-dessous de l'os hyoïde suivant le cas (fig. 129).

Quel que soit le procédé employé, le pharynx atteint, on extirpe la tumeur avec le couteau galvanique, le couteau du thermocautère ou le bistouri.

Tous les ganglions de la région doivent être soigneusement extirpés.

Digitized by Google

Il est plus prudent avant d'intervenir sur le pharynx de faire la ligature de la carotide externe et la trachéotomie.

Mais en dépit des efforts déployés par la chirurgie, l'épithéliome récidive constamment ; ces opérations sont très graves, on ne saurait toutefois les désapprouver systématiquement, car dans une maladie fatale comme le cancer il est légitime de tout tenter.

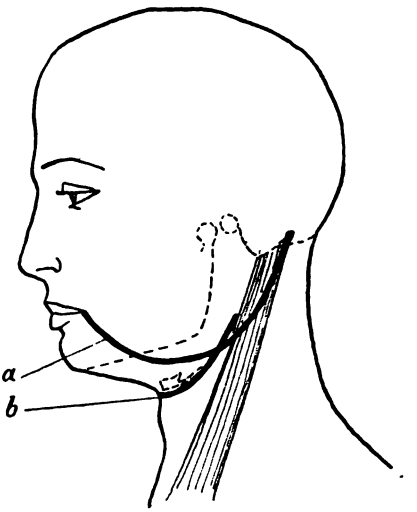

Fig. 129. — Pharyngotomie de Krönlein.
a : 1re incision. — *b* : 2e incision.

Traitement palliatif. — En présence d'un cas inopérable en raison de l'état cachectique, il n'y a plus qu'à chercher à soulager le malade.

On n'est autorisé à pratiquer des ablations partielles par voie buccale que lorsqu'il s'agit de masses bourgeonnantes gênant mécaniquement la déglutition.

Contre l'œdème glottique on a recours à la trachéotomie.

Pour assurer l'alimentation on emploie la sonde œsophagienne, qui dans bien des cas est malheureusement très difficile à diriger ; on n'a plus alors comme ressource que l'œsophagostomie et la gastrostomie.

On combat les infections secondaires, la putridité des sécrétions et la fétidité de l'haleine par des badigeonnages à la glycérine mentholée, des douches pharyngées ou des gargarismes antiseptiques au salol, au thymol et au phénosalyl.

Moure préconise les attouchements à la teinture pure de thuya et les gargarismes contenant quelques gouttes de ce médicament.

Digitized by Google

On s'efforce enfin de calmer les douleurs par les pulvérisations de cocaïne ou d'holocaïne, les insufflations d'orthoforme, et de poudres composées à base de morphine. En dernier ressort on s'adressera aux injections hypodermiques de morphine.

Digitized by Google

TUMEURS DE L'AMYGDALE LINGUALE ET DE LA BASE DE LA LANGUE

Les tumeurs qui ont leur point de départ soit dans l'amygdale linguale elle-même, soit dans la région de la base de la langue, sont encore fort peu connues.

Rosenberg a étudié les tumeurs bénignes ; ce sujet a été repris par Dubourdieu ; Michael (de Hambourg), dans son article sur la pathologie de l'amygdale linguale du Traité de Heymann, donne quelques indications sur les tumeurs bénignes et malignes.

Tumeurs bénignes. — PAPILLOMES. — Les papillomes sont rares à la base de la langue, tandis qu'ils sont assez fréquents sur les autres régions de l'organe ; Beausoleil en aurait observé un cas.

Rosenberg les signale dans son travail sur les tumeurs de la base de la langue.

Enfin, Michael (de Hambourg) en a observé sur la base de la langue d'un homme atteint depuis longtemps de papillomes diffus du larynx.

FIBROME. — La base de la langue a été considérée comme le siège le plus fréquent des fibromes de cet organe. Cette tumeur, dont plusieurs cas ont été publiés, commence à être connue ; à son histoire se rattachent les noms de Butlin, Pooley, Gibb, Fith, Poncet, Bill, de Bergmann, du Fayet-de-Latour, Rosenberg ; enfin, Michael (de Hambourg) en a observé un cas sur lui-même, de la grosseur d'un haricot.

Digitized by Google

Le fibrome pur est rare ; la tumeur est souvent mixte, mais le tissu fibreux est dominant, plus ou moins associé à du tissu adipeux, musculaire, cartilagineux et même osseux.

Zahn a observé la dégénérescence hyaline.

Le fibrome s'observe surtout chez l'adulte, plus fréquemment chez l'homme que chez la femme. On l'a observé aussi chez l'enfant.

La tumeur est d'abord interstitielle, circonscrite, encapsulée dans la profondeur de la base de la langue, puis elle tend à s'énucléer et peut enfin se pédiculer jusqu'à former un vrai polype fibreux pouvant plonger dans le pharynx jusqu'au voisinage du larynx et provoquer des accès de suffocation.

Suivant donc la période où il est découvert, le fibrome est sessile ou pédiculé ; ses dimensions peuvent varier de celles d'un haricot (cas de Michael) jusqu'à celles d'une bille de billard (cas de Bill).

Nous n'avons pas à insister sur ses symptômes, qui sont communs à toutes les tumeurs bénignes de la base de la langue ; signalons seulement les hémorragies spontanées possibles, comme dans les fibromes naso-pharyngiens.

Le diagnostic sera fait par les signes physiques ; on constatera sur un des côtés de la base une tumeur recouverte par une muqueuse normale, de consistance dure et uniforme ; la surface est hémisphérique ou ovalaire, ou encore parcourue par des sillons qui divisent la masse en plusieurs lobes.

La consistance dure et la coloration rosée ou rouge le distinguent du lipome, dont la consistance est molle et dont la coloration jaunâtre se voit à travers la muqueuse ; il faut toutefois se rappeler que le lipome peut être associé au fibrome.

L'intégrité de la muqueuse le fera distinguer de la gomme, qui est toujours recouverte longtemps avant son ulcération par une muqueuse épaissie et d'une coloration rouge violacé très intense.

Digitized by Google

Le sarcome non ulcéré ne se distinguera que par son évolution rapide.

Le fibrome est, en somme, le type des tumeurs bénignes de la base de la langue.

Lipome. — Les lipomes de la base de la langue sont plus rares encore que les fibromes.

Iversen en a rapporté un cas ; D. Mollière en a signalé un autre, qui coexistait avec un lipome de la pointe.

Cette tumeur est intra musculaire ou sous-muqueuse ; il est même probable qu'elle est intramusculaire au début, comme certains fibromes, et s'énuclée ensuite insensiblement pour devenir sous-muqueuse (Guelliot et Butlin) ; le plus souvent sessile, le lipome peut se pédiculiser. Le volume varie de la grosseur d'une noisette à celle d'un œuf de pigeon.

On l'observe exclusivement chez l'adulte et plus fréquemment chez l'homme que chez la femme.

La marche est si lente que beaucoup de malades ne sont venus consulter qu'au bout de vingt ou de vingt-sept ans.

Le lipome se reconnaît à sa couleur jaunâtre, transparaissant sous la muqueuse ; il est lobulé ; sa consistance est pseudo-fluctuante ; par ses caractères, il se distingue du fibrome, dont la consistance est dure et la surface rouge ; il existe cependant des fibromes à consistance molle, ce qui rendra dans certains cas le diagnostic fort difficile.

La pseudo-fluctuation peut faire penser à un abcès froid ou à une gomme ; mais, dans ces deux derniers cas, si on n'est pas guidé par l'évolution, on pourra recourir à la ponction exploratrice.

Les kystes peuvent avoir la même marche lente, mais ils sont plus rénitents ; ici la confusion aurait moins d'importance, étant donné que le traitement est le même.

Chondrome. — Le chondrome pur de la base de la langue est d'une excessive rareté ; Rosenberg et Michael en citent un seul cas, observé par Huïe.

Adénome. — D'après Rosenberg et d'après Michael (de

Digitized by Google

Hambourg), il n'en existerait que deux cas, l'un de Hickmann et l'autre de Parker.

Tumeurs mixtes. — On a observé à la base de la langue, et quelquefois chez des enfants, des tumeurs vraisemblablement congénitales, de texture mixte, fibro-lipome, fibro-myome, mixo-lipome, ostéo-fibro-chondrome, etc. A. Broca se demande s'il s'agit là de tératomes.

Cette question est encore un des points les plus obscurs de la pathologie de la base de la langue.

Angiomes. — Les angiomes de la base de la langue sont communs à tel point que plusieurs auteurs ont même affirmé qu'ils étaient plus fréquents en cette région de l'organe qu'à la pointe, ce qui n'est pas exact, d'après Morestin.

Fig. 130. — Angiome de la fossette glosso-épiglottique droite.

On a observé à la fois l'angiome artériel et l'angiome veineux.

L'angiome artériel paraît congénital et peut être observé par conséquent chez l'enfant; il se présente avec les caractères physiques habituels.

L'angiome veineux se voit chez l'adulte et paraît beaucoup plus fréquent chez la femme; il peut donner lieu à des hémoptysies parfois redoutables. On reconnaîtra cette tumeur à sa coloration violacée, bleuâtre ou noirâtre, et à ce qu'elle est réductible ; on voit également rayonner autour du néoplasme des groupes de veines dilatées et sinueuses.

Michael a représenté, dans le traité de P. Heymann, un angiome qui occupait toute la fossette épiglottique gauche et qui simulait une tumeur mélanique.

Kystes. — On n'observe guère à la base de la langue que deux variétés de kystes :

1° Des kystes par rétention glandulaire, formés aux dépens des glandules muqueuses de l'amygdale linguale ;

Digitized by Google

2° Des kystes congénitaux, formés aux dépens du tractus thyréo-glosse ou canal de Bochdaleck.

Kyste glandulaire. — Le kyste glandulaire s'observe exclusivement chez l'adulte ; il se développe à la surface de l'amygdale linguale, formant une petite tumeur sphérique dont la surface, rouge au début, devient peu à peu transparente, atteignant les dimensions et revêtant l'aspect d'un grain de raisin ; il est généralement facile à reconnaître.

Kyste du tractus thyréo-glosse. — Le kyste du tractus thyréo-glosse, au contraire, peut se développer de bonne heure ; on l'a observé chez le nouveau-né ou au moment de la puberté. Il débute par une tumeur médiane, le plus souvent profonde, indolente, à évolution lente et progressive, sans adénopathie ; il finit par soulever la muqueuse de l'amygdale linguale en arrière du foramen cæcum et peut, à ce moment-là, présenter de la fluctuation.

Le diagnostic est singulièrement précisé par la ponction exploratrice qui ramène un liquide visqueux, filant, contenant des cellules cylindriques à plateau strié, pourvu quelquefois de cils vibratiles.

Goitre de la base de la langue. — Nous devons rattacher à cette variété de kyste la tumeur décrite sous le nom de goitre de la base de la langue.

De Chamisso de Boncourt en a rassemblé quatorze cas, dont un sur lui-même ; toutes les autres observations de goitre se rapportent à des femmes. Il s'agit, en somme, d'un goitre développé aux dépens d'une glande thyroïde accessoire, branchée sur le tractus thyréo-glosse ; son volume peut atteindre les dimensions d'un œuf de poule ; ses signes sont analogues à ceux du kyste congénital.

Tumeurs malignes. — SARCOME. — Ce néoplasme est rare, d'après Max Scheier. Sur dix-sept cas de sarcome de la langue, le sarcome de la base a été observé quatre fois ; on l'a vu chez des enfants, même chez des enfants de quelques mois.

Digitized by Google

On observe les variétés globo-cellulaire et fuso-cellulaire.

Il peut être sessile ou pédiculé, et même, dans ce dernier cas, il a toujours une base profonde indurée, infiltrée dans les tissus de l'organe.

Au début, la tumeur est limitée, encapsulée, énucléable ; elle peut rester longtemps coiffée par la muqueuse, qui reste normale ou bien qui s'enflamme.

Indolent à ses débuts, le sarcome devient douloureux à sa période envahissante, et surtout quand il s'est ulcéré ; il peut alors donner lieu à une adénopathie due plutôt à une infection secondaire qu'à une généralisation néoplasique ; aussi, cette adénopathie peut-elle rétrocéder.

Sa marche rapide empêchera de le confondre avec le fibrome.

L'affection avec laquelle il offre le plus de ressemblance est la gomme, soit avant, soit après l'ulcération ; le traitement spécifique institué pourra seul permettre le diagnostic différentiel.

Le pronostic de ce néoplasme, quand il peut être opéré dans des conditions favorables, paraîtrait moins sombre, d'après Marion, que celui des autres régions du corps.

Épithéliomes. — Je ne saurais aborder ici la longue histoire du cancer de la langue ; il me suffira de rappeler que la région de la base occupée par la quatrième amygdale est un des sièges d'élection de l'épithéliome.

La tumeur, à son début, ne se manifeste que par une dysphagie modérée dont la cause peut passer inaperçue, si on n'a pas soin de pratiquer l'examen de la base de la langue avec le miroir laryngoscopique. Cette méthode pourra permettre de surprendre le mal à sa phase initiale ; elle permettra aussi de tenter une intervention avec plus de chance de succès que si l'on attendait d'être averti de la nature du mal par des symptômes plus graves ou par l'adénopathie cervicale.

Sur la base de la langue, l'épithéliome se présente avec ses caractères habituels sous formes d'ulcération précoce, végé-

Digitized by Google

tante, fongueuse, sécrétant un ichor sanieux et fétide, donnant lieu à quelques petites hémorragies.

En cas de doute, le diagnostic sera assuré par l'examen microscopique d'un fragment de la tumeur enlevé à la pince coupante ou au serre-nœud galvanique.

On peut voir dans l'article de Michael deux figures fort intéressantes, reproduisant deux cas d'épithéliome primitif de l'amygdale linguale.



Fig. 131. — Épithéliome de la moitié gauche de la langue.

Je donne ici une figure reproduisant un épithéliome de la partie gauche de la base de la langue chez un homme de 53 ans, actuellement en observation.

La tumeur était végétante et se voyait même sans laryngoscope ; je l'ai enlevée à l'anse galvanique pour en faire l'examen histologique qui a révélé de l'épithéliome alvéolaire. Chez ce malade, le symptôme dominant est la dysphagie ; je prévois l'envahissement prochain de l'orifice glottique, qui ne tardera pas à nécessiter la trachéotomie.

Traitement des tumeurs de la base de la langue. — L'ablation peut se faire par voie naturelle ou par voie artificielle.

Voie naturelle. — Dans la plupart des cas, avec ou sans le contrôle du miroir, suivant la nature du néoplasme et suivant son mode d'implantation, l'ablation à l'anse froide ou chaude, l'excision, l'arrachement à la pince à morcellement, l'énucléation, sont des méthodes qui conviendront à beaucoup de petites tumeurs.

Contre les angiomes, l'électrolyse ou la destruction lente au galvanocautère seront les méthodes de choix.

Les kystes du tractus thyréo-glosse chez le nouveau-né seront traités par la simple ponction qui sera répétée au besoin, en cas de récidive, jusqu'à ce que l'âge de l'enfant permette une intervention radicale.

Digitized by Google

Voie artificielle. — De tous les procédés conseillés pour atteindre la base de la langue, nous tenons la pharyngotomie trans-hyoïdienne de Vallas, de Lyon, pour le meilleur. Cette opération donne plus de jour que la pharyngotomie sous-hyoïdienne et est moins dangereuse que cette dernière. Elle comprend trois temps :

1° Incision verticale sur la ligne médiane de 8 à 10 centimètres, dont le milieu répond au corps de l'os hyoïde ;

2° Ostéotomie de l'os hyoïde et section au-dessus et au-dessous de l'os hyoïde, des muscles qui s'y insèrent ;

3° Incision verticale et médiane de la membrane hyo-thyroïdienne.

Cette opération a été pratiquée avec succès par Dubourg et Moure et fort vantée par Étiévant ; Garel nous a affirmé avoir vu de bons résultats obtenus par ce procédé.

Digitized by Google

THE * MEDICAL SCHOOL

RÉTRÉCISSEMENTS

Étiologie. — Les rétrécissements cicatriciels du pharynx peuvent être consécutifs à des brûlures par des liquides bouillants, par des caustiques chimiques ingérés accidentellement ou dans le but du suicide, à des traumatismes, enfin à la gangrène, au lupus et à la syphilis tertiaire.

Nous aurons surtout en vue ici les rétrécissements cicatriciels de la syphilis qui sont incontestablement les plus fréquents et ceux que nous sommes appelés à traiter.

Siège des rétrécissements. — On peut les diviser suivant leur siège en trois variétés :

1° RÉTRÉCISSEMENT SUPÉRIEUR OU NASO-PHARYNGIEN déterminé par la sténose ou l'oblitération de la communication du naso-pharynx avec l'oro-pharynx ;

2° RÉTRÉCISSEMENT MOYEN OU ANTÉRIEUR OU ORO-PHARYNGIEN déterminé par la sténose de l'isthme bucco-pharyngien ;

3° RÉTRÉCISSEMENT INFÉRIEUR OU LARYNGO-PHARYNGIEN déterminé par la sténose du laryngo-pharynx au-dessus ou au niveau de l'orifice laryngien.

Rétrécissement supérieur. — SIGNES OBJECTIFS. — Ce rétrécissement est dû généralement à la soudure complète ou incomplète du voile du palais à la paroi pharyngienne postérieure.

Le voile est presque uniquement constitué de tissu cicatriciel grisâtre, nacré, dur, sclérosé, rigide, présentant à sa surface des brides plus ou moins tendues; il est relié aux parties voisines par des synéchies.

Sa surface peut au niveau de sa soudure à la paroi spinale

Digitized by Google

du pharynx se continuer sans ligne de démarcation avec celle de cette paroi.

Le détroit naso-pharyngien n'est plus représenté que par un pertuis, médian ou latéral, direct ou oblique, ou par une fente de dimensions variables ; parfois cette communication laisse à peine passer un stylet ; (fig. 132) quelquefois même elle est complètement supprimée.

Troubles fonctionnels. — Il y a insuffisance nasale manifeste, le sujet ne peut plus respirer que par la bouche ;

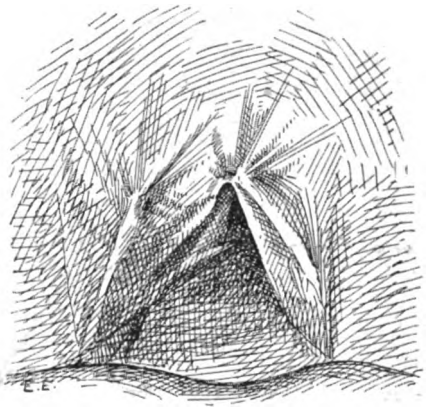

Fig. 132. — Rétrécissement syphilitique supérieur.

La voix est modifiée ; la prononciation des nasales est impossible ; la rhinolalie fermée est constituée.

Le malade ne peut plus se moucher.

L'olfaction est supprimée presque complètement.

L'ouïe est troublée soit par insuffisance de ventilation tubo-tympanique, soit par extension du processus cicatriciel au pavillon de la trompe.

Rétrécissement moyen ou oro-pharyngien. — Signes objectifs. — Le détroit oro-pharyngien est rétréci par un rideau membraneux cicatriciel s'étendant de haut en bas du bord inférieur du voile à la base de la langue, et de droite à gauche d'un pilier antérieur à l'autre.

L'ouverture peut être réduite au point d'être à peine suffisante pour laisser passer l'index ou même un crayon.

Troubles fonctionnels. — Les principaux troubles physiologiques observés dans cette forme de rétrécissement sont surtout constitués par la difficulté de l'alimentation, même pour les liquides, la déglutition devenant progressivement impossible, et par celle de la phonation ;

Digitized by Google

La parole est éteinte et presque inintelligible.

Il n'y a pas de gêne respiratoire à moins que derrière le rideau cicatriciel la communication naso-pharyngienne ne soit le siège d'un autre rétrécissement.

Rétrécissement inférieur ou laryngo-pharyngien. — SIGNES OBJECTIFS. — Le rétrécissement laryngo-pharyngien est habituellement dû à la formation d'un anneau cicatriciel s'étendant de la base de la langue à la paroi spinale du pharynx.

Quelquefois même il s'agit d'un véritable diaphragme membraneux placé dans un plan horizontal et percé d'un orifice laissant à peine passer le doigt ou un crayon.

TROUBLES FONCTIONNELS. — Les troubles de la déglutition et de la respiration composent le tableau clinique ; au rétrécissement pharyngé et œsophagien s'ajoute d'ailleurs fort souvent du rétrécissement laryngé qui peut obliger à faire le tubage ou la trachéotomie.

Formes combinées. — Ces trois localisations du processus cicatriciel peuvent se combiner et créer ainsi les formes complexes les plus variées.

Marche. — La marche du processus cicatriciel aboutissant aux rétrécissements pharyngés est habituellement lent et progressif ; il n'atteint des proportions capables d'amener des troubles physiologiques qu'au bout de plusieurs années, cependant on a cité des cas ayant évolué assez rapidement.

Pronostic. — Le pronostic est subordonné au degré du rétrécissement : il y a des formes bien tolérées par les malades et fort compatibles avec l'existence.

Il y a d'autre part des formes d'une excessive gravité qui légitiment les interventions chirurgicales les plus audacieuses pour tenter de sauver le malade.

Le rétrécissement supérieur est le plus bénin, le rétrécissement inférieur est le plus grave.

Diagnostic. — Le diagnostic ne présente aucune difficulté,

Digitized by Google

pour le rendre aussi précis que possible on aura successivement recours à l'examen laryngoscopique ou rhinoscopique postérieur, au toucher digital, à l'examen au stylet et avec des sondes, enfin on tiendra grand compte des troubles fonctionnels qui tracent les indications du traitement chirurgical.

Traitement. — PROPHYLAXIE. — Il n'y a point de traitement médical du rétrécissement syphilitique constitué, mais le traitement spécifique bien conduit et appliqué à temps peut le prévenir, aussi nous ne saurions trop insister sur la nécessité qu'il y a de traiter énergiquement les infiltrations gommeuses du pharynx dès le début en se gardant autant que possible des cautérisations ignées qui peuvent favoriser et hâter le processus sténosique.

TRAITEMENT CHIRURGICAL. — Le rétrécissement étant définitivement constitué, le traitement chirurgical pourra seul donner des résultats.

Le meilleur procédé à appliquer au rétrécissement supérieur paraît être le procédé de Hajeck, c'est celui que recommande Lermoyez.

Son manuel opératoire est le suivant:

1° Introduire, après anesthésie du voile et des fosses nasales, par la plus perméable de ces dernières, une sonde courbe comme la sonde de Bellóc, et faire saillir le bec de cette sonde sous le diaphragme naso-pharyngien de façon à le faire bomber vers la cavité buccale;

2° Pratiquer sur la saillie soulevée par la sonde une incision transversale avec le bistouri;

3° Dilater cette incision en tirant sur la lèvre supérieure avec le crochet palatin de Voltolini;

4° Obturer l'incision avec un tampon de gaze;

5° Les jours suivants agrandir l'incision par ses deux extrémités et placer entre ses lèvres une lame de caoutchouc de forme trapézoïde. Cette lame est introduite par voie buccale par sa petite base et retenue par un fil au niveau des narines comme un tampon choanal;

Digitized by Google

6° Quand la cicatrisation des lèvres de la plaie est obtenue, on fait la dilatation pendant quelque temps avec le crochet de Voltolini.

Dans le cas où le rétrécissement aurait trop de tendance à se reproduire, on pourrait faire porter au malade un appareil prothétique palatin muni d'une canule traversant le voile.

Contre le rétrécissement moyen le même procédé peut être employé ; dans ce cas cependant l'exécution peut être plus facile, le champ opératoire étant plus antérieur.

L'incision se pratique à la limite de la langue.

Pour éviter la reproduction des adhérences il est bon de tenter ici, comme Péan l'a pratiqué avec succès, la suture des surfaces saignantes.

Contre le rétrécissement inférieur, on pourra recourir à des incisions libératrices, mais ces incisions devront être très prudentes, car elles ont pu dans quelques cas entraîner des hémorragies graves.

Ce traitement sera suivi de nombreuses séances de dilatation avec des bougies creuses de Schrötter.

En dernier ressort, si toutes les méthodes par voie interne ont échoué, on pourra tenter la pharyngotomie par voie externe.

La pharyngotomie transhyoïdienne de Vallas a pu donner un beau succès à son auteur (voir page 480, pour le manuel opératoire de ce procédé).

Digitized by Google

VARICES DU PHARYNX

Varices de la paroi postérieure du pharynx.—Les dilatations variqueuses des veines du pharynx ne s'observent guère que sur la paroi postérieure de la cavité oro-pharyngée, et encore y sont-elles très rares ; deux veines descendantes droite et gauche réunies sur la ligne médiane par une anastomose transversale, disposition en H, peuvent être vues quelquefois sur cette paroi.

Leur dilatation est toujours modérée et ne donne lieu à aucun symptôme subjectif, sauf peut-être à de très légères hémorragies bucco-pharyngées.

Varices de la base de la langue. — Il serait difficile de séparer l'étude des varices de la base de la langue de celle de l'amygdale linguale ; cette lésion, en effet, complique souvent l'hypertrophie de l'amygdale linguale. Décrite pour la première fois par Lewin en 1863, étudiée depuis par Manon dans sa thèse sur les varices de la langue, cette affection est connue depuis longtemps ; Manon admet non seulement des varices superficielles de la base, mais aussi des varices profondes (1).

Nous rappellerons d'après une intéressante figure de Luschka, que, sous la muqueuse de la base de la langue, on voit ramper chez l'adulte trois groupes de veines : un groupe médian, formé de quatre ou cinq troncs qui descendent en faisceau plus ou moins serré du V lingual vers le ligament glosso-épiglottique médian, et deux groupes latéraux qui côtoient les bords de la base de la langue ; les trois groupes

(1) Manon : Varices de la langue (Bordeaux 1886).

Digitized by Google

se jettent dans une anastomose qui s'étend transversalement de droite à gauche, en avant des fossettes glosso-épiglottiques ; aux angles postérieurs de la base de la langue, ces troncs se collectent pour parvenir, par des voies plus ou moins indirectes, à la jugulaire interne. Les deux moitiés symétriques de l'amygdale linguale sont donc entourées d'un lacis veineux.

Ces veines sont le siège de varices qui s'observent souvent chez l'adulte, formant des cordons cylindroïdes ou ampullaires, bosselés, bleuâtres, violacés ou noirs, se présentant chez le vieillard sous forme d'amas étoilés ou comme de petits paquets pelotonnés, entrelacés, ayant pu exceptionnellement atteindre le volume d'un œuf et faire croire à un angiome.

Il existe plus profondément des branches veineuses, siège de varices profondes. Nous signalerons comme la plus intéressante celle qui, d'après Foucher, accompagne le nerf lingual ; mais nous reviendrons sur ce point, en étudiant les névralgies de la base de la langue.

Cette affection donne lieu à des troubles analogues à ceux de l'hypertrophie de l'amygdale linguale : paresthésie pharyngée, sensation de corps étranger et névralgie, et aussi à des hémorragies simulant des hémoptysies et jetant dans l'épouvante les malades qui se croient atteints de tuberculose pulmonaire.

Traitement. — Le traitement rationnel des varices de la paroi pharyngienne postérieure quand elles donnent lieu à des hémorragies, et de celles de la base de la langue quand elles donnent lieu au même accident ou à des symptômes de paresthésie est la cautérisation au galvanocautère. Pour la base de la langue elle doit se faire après anesthésie à la cocaïne, sous le contrôle du miroir laryngien.

Digitized by Google

NÉVROPATHIES

PARALYSIES DU PHARYNX

La paralysie des muscles du pharynx n'est dans aucun cas une maladie ; ce trouble physiologique constitue, en effet, un symptôme et non une entité morbide, toutefois son importance clinique nous a paru assez considérable pour mériter une étude spéciale.

Nous étudierons successivement :

1° Les paralysies périphériques ;

2° Les paralysies bulbaires ;

3° Les paralysies cérébrales.

PARALYSIES PÉRIPHÉRIQUES

Une paralysie périphérique peut dépendre soit d'une lésion des terminaisons nerveuses dans les muscles, soit d'une lésion des troncs nerveux ; de là deux variétés :

1° La polynévrite ;

2° La névrite du pneumo-spinal.

POLYNÉVRITE

Paralysie diphtérique. Étiologie. — La paralysie diphtérique du pharynx est le type de ces paralysies.

Digitized by Google

De toutes les paralysies dues à cette infection, elle est la plus fréquente.

D'après Landouzy, elle s'observe plus fréquemment chez l'adulte que chez l'enfant.

On l'observe aussi bien dans les formes bénignes que dans les formes malignes de la diphtérie.

Dans bien des cas, son apparition permet de poser le diagnostic rétrospectif de diphtérie, alors que l'angine très bénigne était passée presque inaperçue.

Roux et Yersin ont prouvé expérimentalement que la toxine diphtérique obtenue par filtration de la culture était capable à elle seule de provoquer la paralysie sans le concours des bacilles.

Anatomie pathologique. — Pour qu'il y ait paralysie, il n'est pas nécessaire qu'il y ait névrite; l'imprégnation seule des ramifications nerveuses terminales par la toxine suffit pour créer l'état paralytique ; Babinski a pu, en effet, constater l'absence complète de névrite dans des autopsies de sujets atteints de paralysie diphtérique manifeste; lorsqu'il y a névrite, c'est dans la plupart des cas de la simple névrite periaxile (Gombault); la dégénérescence wallérienne s'observe dans les cas plus graves.

Il n'y a généralement pas d'amyotrophie; toutefois Kraft-Ebing en a observé un cas; cette rareté de l'amyotrophie s'explique, d'après Babinski, par la rareté ou par le peu d'importance de la névrite.

Symptômes. — La paralysie du pharynx apparaît généralement dans la convalescence de la maladie, c'est-à-dire du 8e au 15e jour, après la guérison; mais cette apparition peut être précoce et se faire dès le 2e ou 3e jour de la maladie (Babinski); je l'ai vue moi-même survenir chez un enfant le 3e jour et être suivie de paralysie laryngée qui entraîna la mort.

Elle peut enfin être tardive et survenir 3 ou 4 semaines après la guérison.

Digitized by Google

Les muscles du voile sont pris les premiers, puis ce sont les muscles constricteurs du pharynx.

La paralysie du voile se traduit par des troubles fonctionnels typiques dont les plus importants sont :

1° Le reflux des liquides par le nez pendant la déglutition ;

2° Le nasonnement ou rhinolalie ouverte.

Toutes les voyelles se trouvent nasalées par le fait de l'abaissement permanent du voile qui ne peut plus se redresser et fermer la communication entre l'oro-pharynx et les fosses nasales pour l'émission des voyelles *a, e, i, o, u.*

Le malade prononce alors : *an, en, in, on, un* et son langage devient incompréhensible par impossibilité de prononcer les explosives.

A ces troubles il faut ajouter aussi, comme dépendant de la paralysie du voile, l'impossibilité de souffler et de sucer, enfin des troubles auditifs provoqués par la paralysie des dilatateurs de la trompe.

La paralysie des constricteurs pharyngiens vient en outre troubler la déglutition des solides et des liquides, déjà fortement entravée par celle du voile ; les aliments peuvent s'égarer dans le larynx et provoquer des accidents de suffocation.

Les constricteurs pharyngiens étant paralysés, le pharynx se trouve transformé en un entonnoir inerte ; les liquides qu'il reçoit ne pouvant être poussés dans l'œsophage par annulation du 3e acte de la déglutition, tombent nécessairement dans le larynx et provoquent de violents accès de toux.

Les liquides alimentaires et les liquides projetés dans le pharynx sous forme de douche pharyngée, pénètrent alors dans les voies respiratoires, inondent la trachée et les bronches et peuvent provoquer l'asphyxie ; j'ai vu mourir ainsi une petite fille de deux ans, à la suite d'une inondation bronchique produite par des douches pharyngées intempestives.

Les malades atteints de paralysie périphérique du voile

Digitized by Google

sont atteints également d'analgésie et d'anesthésie pharyngée ; ils ont perdu, par suite, les réflexes pharyngiens qui doivent présider aux actes de la déglutition.

Examen local. — Si on pratique l'examen du pharynx sous le contrôle du miroir, on constate tout d'abord que l'introduction de l'abaisse-langue, même poussé jusqu'à la paroi postérieure du pharynx, ne provoque pas le moindre réflexe pharyngé. Le voile est pendant, flasque et tombant comme un rideau inerte; si on dit au malade d'émettre la voyelle A, on voit que cette émission est impossible en raison de l'impotence du voile qui ne peut se relever ; le voile reste donc immobile et le patient, au lieu de dire : A, dit : AN.

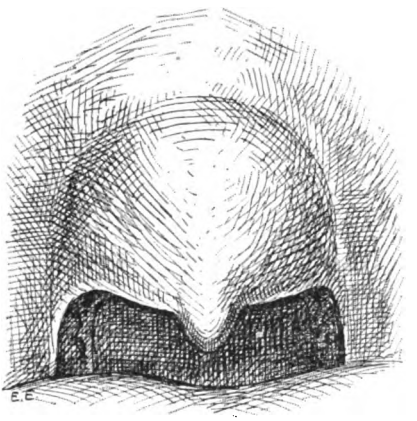

Fig. 133. — Aspect du voile pendant l'expiration dans un cas de paralysie complète du voile.

Pendant les mouvements violents d'expiration, si on a soin de ne pas trop abaisser la langue, de façon à ne pas ouvrir au-dessous du bord inférieur du voile l'orifice bucco-pharyngé qui pourrait livrer passage au courant expirateur, on peut voir le voile se bomber en avant, sous la poussée expiratrice, comme la voile d'un navire; il se gondole en sens inverse pendant l'expiration.

Enfin, si on touche avec le stylet la surface du voile et la luette, on ne provoque aucun réflexe.

Quelquefois le malade peut percevoir légèrement le contact du stylet quand la sensibilité tactile n'est pas complètement abolie, mais dans la plupart des cas il ne le perçoit pas, car la paralysie diphtérique est essentiellement sensitivo-motrice.

Complications. — La paralysie diphtérique s'arrête souvent aux muscles du pharynx, mais elle peut s'étendre à tous les

Digitized by Google

autres muscles de l'économie ; nous renvoyons pour cette étude au chapitre des complications diphtériques (page 88). Nous signalerons ici seulement celles qui ont quelque relation directe avec la paralysie du pharynx.

Les phénomènes paralytiques peuvent gagner en effet la langue, les joues, les lèvres et le larynx et rappeler par leur ensemble le tableau complet de la paralysie labio-glosso-laryngée de Duchesne de Boulogne, avec cette seule différence que, dans la paralysie diphtérique, la paralysie sensitive vient doubler la paralysie motrice.

J'ai observé un cas de ce genre qui s'est terminé par la guérison.

Marche. Durée. Terminaison. — La paralysie diphtérique du pharynx guérit habituellement dans 15 ou 20 jours. Il y a cependant des formes plus graves qui peuvent persister 3, 4 mois et plus, quelquefois 6 et 8 mois.

Pronostic. — La paralysie du voile, si elle ne se complique pas de paralysie plus grave, telle que celle des muscles dilatateurs du larynx, est par elle-même un accident bénin, au moins chez l'adulte et chez l'enfant d'un certain âge.

Chez les enfants au-dessous de trois ans, elle est plus grave, car elle peut entraîner soit des accidents de suffocation par introduction des aliments dans les voies respiratoires, soit l'impossibilité de l'alimentation.

Diagnostic. — Le rejet par le nez des liquides ingérés et le nasonnement constituent les deux signes qui permettent de reconnaître la paralysie du voile.

L'examen local, pratiqué comme nous l'avons indiqué plus haut, permet de confirmer le diagnostic.

Quand le médecin appelé à constater une paralysie périphérique du pharynx n'a pas eu à soigner l'angine à laquelle elle a succédé, il est toujours renseigné par les commémoratifs.

La paralysie diphtérique, comme les paralysies par lésion des ramuscules nerveux périphériques, a pour caractère

Digitized by Google

d'être sensitivo-motrice ; l'anesthésie pharyngée permettra donc de la distinguer des paralysies par lésion du pneumo-spinal et des paralysies bulbaires et cérébrales, qui sont strictement motrices.

Paralysies périphériques non diphtériques. — Des angines infectieuses, autres que l'angine diphtérique, peuvent-elles produire la paralysie du pharynx ?

Cette question n'a pas eu encore de solution nette, beaucoup d'auteurs l'admettent; si aucun raisonnement n'a pu infirmer cette doctrine, disons d'autre part que peu d'observations convaincantes sont venues l'appuyer. En effet, la plupart de ces prétendues angines non spécifiques ont peut-être été, à l'insu du malade et du médecin, de véritables angines diphtériques à forme bénigne, dont la paralysie consécutive fait le diagnostic.

Je crois qu'il y a lieu d'admettre ces paralysies ; on a, en effet, rapporté des cas indiscutables dans lesquels l'examen bactériologique avait montré l'absence du bacille diphtérique, mais ces faits paraissent très rares.

Je me rappelle avoir observé une hémi-paralysie du voile à la suite d'un abcès péri-amygdalien ouvert spontanément; la guérison survint vers le 10e jour.

PARALYSIE DU PHARYNX PAR LÉSION DU VAGO-SPINAL HÉMIPLÉGIE VÉLO-PALATINE

Il était rationnel que la lésion du tronc nerveux qui distribue ses filets moteurs au voile du palais produisît une paralysie unilatérale, une véritable hémiplégie analogue à l'hémiplégie laryngée; l'existence de cette hémiplégie a été reconnue depuis longtemps, mais on l'a toujours attribuée à tort à la lésion du facial, qui n'entre cependant pour rien dans l'innervation motrice du voile; elle relève uniquement de la lésion du vago-spinal, comme l'a démontré Lermoyez.

Digitized by Google

Nous avons cité plus haut (voir nerfs du pharynx, page 16) cet intéressant mémoire si documenté dont la lecture entraîne fatalement la conviction ; je ne saurai trop engager à le consulter ceux qui s'intéressent à cette question.

Étiologie. Physiologie et anatomie pathologiques. — L'hémiplégie vélo-palatine est due à la lésion du vago-spinal, qui innerve tous les muscles du voile, sauf le péristaphylin externe ; l'hémiplégie du voile est par conséquent constituée par la paralysie unilatérale du palato-staphylin, du péristaphylin interne, du glosso-staphylin et du pharyngo-staphylin.

Cette forme de paralysie est rarement isolée et se trouve généralement associée à celle des autres branches du vago-spinal, en particulier à celle des muscles du larynx.

L'hémiplégie vélo-palatine se superpose alors à l'hémiplégie laryngée et constitue ainsi le syndrome d'Avellis.

Avellis, le premier, a relevé cette association chez dix malades sur 150 cas d'hémiplégie laryngée, observés à la clinique de Moritz Schmidt.

Pour que l'association des deux hémiplégies puisse exister, il faut, cela va sans dire, que la lésion du tronc nerveux siège au-dessus de l'émergence du nerf pharyngien.

Le syndrome d'Avellis est dû à une névrite, inflammatoire ou dégénérative, à une compression ou à une destruction du tronc du vago-spinal.

Les névrites toxiques et infectieuses, les adénites infectieuses diverses, tuberculeuses ou cancéreuses (Lermoyez), les anévrysmes de la vertébrale (Schmidt), les tumeurs cervicales ou de la base du crâne, les fractures de cette dernière région (Schlodtmann) peuvent compromettre la fonction du vago-spinal.

On a aussi observé le syndrome d'Avellis au cours d'affections spinales ou cérébro-spinales ; Avellis lui-même l'a signalé dans des cas de lésions bulbaires, et de paralysie générale : Schnell dans le tabes, Horne dans la syringomyélie. Si, parmi ces derniers cas, certains peuvent à la rigueur relever

Digitized by Google

d'une névrite, ou de lésions radiculaires, la plupart cependant doivent être considérés comme consécutifs à des lésions nucléaires.

Le syndrome d'Avellis peut être dû par conséquent à une lésion du vago-spinal siégeant sur un trajet compris entre les noyaux d'origine de ce nerf et le point d'émergence du nerf pharyngien.

L'observation du malade de Lermoyez, à l'autopsie duquel le tronc du vago-spinal fut trouvé complètement détruit par les ganglions cancéreux et celui du facial absolument indemne, prouve surabondamment que l'hémiplégie vélo-palatine relève bien d'une lésion du vago-spinal et non d'une lésion du facial.

L'hémiplégie vélo-palatine n'a été observée que chez l'adulte, surtout à partir de l'âge mur.

Symptômes et signes. — Les symptômes de l'hémiplégie vélo-palatine sont les mêmes que ceux de la paralysie symétrique du voile, toutefois plus atténués ; le rejet des liquides par le nez pendant la déglutition et le nasonnement sont en effet bien moins prononcés, à tel point qu'ils peuvent passer inaperçus ; seuls les signes révélés par l'examen direct du pharynx, fait à l'occasion d'une laryngoscopie nécessitée par des troubles laryngés, appellent l'attention et font faire le diagnostic ; ces signes sont les suivants : à l'état de repos rien de bien apparent ; mais sitôt que le réflexe pharyngien se produit, et ici rien ne s'oppose à sa production puisque la sensibilité tactile est respectée, on voit le voile se soulever d'un côté seulement.

Le phénomène est encore plus évident si on dit au malade de prononcer fortement la voyelle A : le voile reste relâché et tombant du côté paralysé et se relève, au contraire fortement du côté sain ; la traction du côté sain n'étant pas équilibrée par celle du côté opposé, la gouttière du voile normalement médiane se trouve latéralisée du côté non paralysé, et la luette incurvée dans le même sens (voir fig. 134).

Digitized by Google

La paralysie des constricteurs du pharynx amène quelques troubles de la déglutition des liquides qui peuvent s'engager dans le larynx.

La sensibilité est normale.

Autres symptômes paralytiques associés à l'hémiplégie vélo-palatine. — Nous avons déjà dit qu'une paralysie du pharynx ne constituait en aucun cas une maladie, mais plutôt un symptôme; il est naturel, par conséquent, que d'autres phénomènes paralytiques viennent la compliquer.

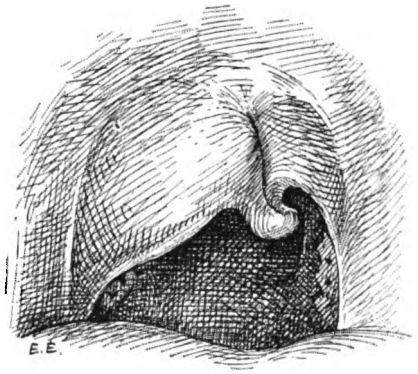

Fig. 134. — Aspect du voile pendant l'émission de la voyelle A dans un cas d'hémiplégie vélo-palatine.

1° Ces troubles paralytiques peuvent se passer dans la sphère seule du vago-spinal, c'est le cas de la paralysie du récurrent du même côté, se traduisant par l'hémiplégie laryngée et constituant ainsi le syndrome d'Avellis.

J'ai relevé dans l'observation que j'ai citée à la Société française d'otologie, à l'occasion de la communication de M. Lermoyez, trois autres signes qui n'ont été mentionnés dans aucune autre observation; ces signes sont :

1° La tachycardie et le pouls accéléré qui affirment l'insuffisance de la fonction frénatrice du vago-spinal ;

2° La paresthésie de la branche auriculaire du vago-spinal, provoquée surtout par la pression du tragus ;

3° La toux coqueluchoïde traduisant l'excitation des nerfs sensitifs de l'appareil pulmonaire.

Le tronc du vago-spinal étant lésé, il est naturel que ses fibres sensitives soient en souffrance, aussi bien que ses fibres motrices; cette association de signes moteurs et sensitifs permet même d'affirmer que la lésion siège bien sur le

Digitized by Google

tronc du nerf et non dans ses noyaux bulbaires ou dans ses centres corticaux, auquel cas les troubles paralytiques et les troubles anesthésiques seraient dissociés.

2° Quand la lésion intéresse, en même temps que le vago-spinal, la branche externe du spinal (accessoire de Willis, spinal des modernes), au syndrome d'Avellis vient se surajouter la paralysie du trapèze et du sterno-mastoïdien.

A. Schmidt a vu ce syndrome se produire dans un cas d'anévrysme de la vertébrale, et Schlodtmann dans un cas de fracture de la base du crâne.

3° Enfin, on a pu observer, associée à tous les symptômes précédents, l'hémiplégie de la langue par lésion simultanée de l'hypoglosse, du vago-spinal et de l'accessoire de Willis; à ce nouveau syndrome Stephen Mackenzie donne le nom de syndrome de Jackson.

Jackson l'a vu provoqué par une lésion syphilitique englobant les racines médullaires des trois nerfs.

Traumann l'a vu succéder à un traumatisme cervical par instrument piquant ayant atteint ces mêmes nerfs.

Diagnostic. — Nous avons déjà dit que les symptômes, souvent peu accentués de l'hémiplégie vélo-palatine, pouvaient ne pas attirer l'attention; on ne devra donc jamais négliger d'examiner attentivement le fonctionnement du voile, dans tous les cas où on sera appelé à constater une hémiplégie laryngée, ou tout autre trouble dans la sphère du pneumo-gastrique.

L'hémiplégie vélo-palatine se reconnaîtra très facilement par les signes objectifs que nous avons signalés; l'asymétrie du voile, soulevé seulement d'un côté pendant l'émission de la voyelle A suffira pour différencier l'hémiplégie de la paralysie totale, observée surtout dans la paralysie diphtérique.

A la rigueur une paralysie diphtérique partielle, unilatérale pourrait simuler l'hémiplégie vélo-palatine; mais ici il n'y a jamais d'anesthésie du voile, tandis qu'elle est la règle dans la paralysie diphtérique; les terminaisons des

Digitized by Google

nerfs palatins qui donnent la sensibilité à la muqueuse sont, en effet, aussi bien impressionnés que les terminaisons motrices du vago-spinal par la toxine diphtérique.

Le vago-spinal étant incriminé on cherchera :

1° A localiser la lésion sur un point du trajet de ce nerf, depuis l'émergence du nerf pharyngien jusqu'aux noyaux moteurs bulbaires et au delà ;

2° A déterminer la nature de la lésion causale ; névrite infectieuse ou toxique ; compression par des ganglions tuberculeux ou néoplasiques, par une tumeur de la base du crâne ou de la région cervicale, un anévrysme de la vertébrale, une lésion syphilitique tertiaire, etc ;

3° On recherchera enfin si le trouble paralytique n'est pas sous la dépendance d'une affection spinale, bulbaire, ou cérébrale, s'il n'est point symptomatique de tabes, de syringomyélie, de paralysie générale, d'artérite, de syphilis cérébrale ; cette tâche sera souvent fort difficile.

Marche. Pronostic. Terminaison. — La marche et le pronostic dépendent uniquement de la lésion causale ; l'hémiplégie vélo-palatine considérée en elle-même ne provoquant que des troubles fort légers de la phonation et de la déglutition ; dans la majorité des cas cependant le pronostic est plutôt sombre.

PARALYSIES DU PHARYNX PAR LÉSIONS BULBAIRES

La paralysie du pharynx relevant d'une lésion bulbaire ne se manifeste jamais comme symptôme isolé, mais plutôt comme élément symptomatique du syndrome, connu sous le nom de paralysie labio-glosso-laryngée.

Comme la paralysie labio-glosso-laryngée, elle est primitive ou secondaire.

La paralysie primitive peut relever de plusieurs variétés de lésions qui sont :

Digitized by Google

1° La polioencéphalite inférieure, lésion systématique posgressive, caractérisée par l'atrophie des noyaux moteurs bulbaires;

2° La méso-céphalite aiguë diffuse (ou myélite bulbaire aiguë);

3° Le ramollissement bulbaire par artério-sclérose ou artérite syphilitique;

4° L'hémorragie bulbaire due aux mêmes altérations;

5° Les tumeurs du bulbe (néoplasmes divers, tubercules, gommes, anévrysmes;

6° Les abcès du bulbe (lésion rare reconnue seulement à l'autopsie) (Eisenlohr).

La paralysie bulbaire s'observe encore comme élément symptomatique du syndrome labio-glosso-laryngé secondaire dans:

1° La sclérose latérale amyotrophique;

2° La sclérose en plaque;

3° La syringomyélie;

4° Le tabes.

De toutes ces variétés nous nous arrêterons seulement devant la polioencéphalite inférieure, dont l'étude peut servir de type à toutes les autres variétés de lésions bulbaires.

POLIOENCÉPHALITE INFÉRIEURE CHRONIQUE

Synonymie :

1° Paralysie progressive de la langue, du voile du palais et des lèvres (Duchenne, de Boulogne);

2° Paralysie labio-glosso-laryngée (Trousseau);

3° Paralysie bulbaire inférieure (Charcot).

Définition. — La polioencéphalite inférieure chronique est caractérisée au point de vue anatomo-pathologique par l'atrophie systématique des noyaux moteurs bulbaires, et au point de vue symptomatique par la paralysie progressive du pha-

Digitized by Google

rynx, de la langue, des lèvres, du larynx et de tous les organes dont le centre moteur est dans le bulbe.

Historique. — Entrevue par Dumenil, de Rouen, cette maladie a été admirablement décrite par Duchenne de Boulogne ; à son histoire se rattachent encore les noms de Charcot et Joffroy, de Clarke, de Leyden, Pitres et Sabourin, Parmentier et Guinon.

Étiologie. — Son étiologie est aussi nébuleuse que celle de la plupart des affections de l'axe cérébro-spinal ; on nous excusera de ne pas y insister et de renvoyer sur ce point aux traités de neuro-pathologie.

La polioencéphalite inférieure s'observe surtout entre trente et soixante ans ; elle est un peu plus fréquente chez l'homme que chez la femme ; elle est très rare chez l'enfant.

Elle semble avoir quelque caractère héréditaire et familial (Charcot, Brissaud, Marie, Londe).

Symptômes. — La maladie débute lentement et insidieusement. Les seuls prodromes rarement observés sont des douleurs confuses et des tiraillements dans la nuque, quelquefois des accès dyspnéiques.

PARALYSIE DE LA LANGUE. — Ce symptôme apparaît généralement le premier ; la paralysie et l'atrophie marchent parallèlement. L'impotence fonctionnelle de la langue se traduit par l'anarthrie, difficulté, puis impossibilité de prononcer les consonnes ; autrement dit d'articuler surtout pour les consonnes *d, g, k, l, r, s,* la voyelle *i* elle-même, qui exige le concours de la langue, ne peut plus être prononcée.

La mastication est gênée ; le malade est obligé de ramener le bol alimentaire avec son doigt.

La déglutition est rendue impossible, le patient est obligé de renverser la tête en arrière pour faire tomber le bol alimentaire dans son pharynx.

Tous les mouvements volontaires sont diminués d'abord, puis abolis ; il est facile de s'en rendre compte en faisant

Digitized by Google

ouvrir la bouche au malade et en le priant d'exécuter quelques mouvements.

La langue est atrophiée, inégale, accidentée par des mamelons, des dépressions, des sillons et des rides.

On observe parfois à sa surface quelques contractions fibrillaires ; au toucher elle est flasque et molle.

PARALYSIE DES LÈVRES. — Parmi les muscles de la sphère du facial inférieur, l'orbiculaire des lèvres est particulièrement frappé, aussi l'articulation des consonnes labiales est-elle singulièrement compromise ; les voyelles *o* et *u* qui nécessitent le concours des lèvres ne peuvent pas non plus être prononcées.

Le malade est dans l'impossibilité de souffler, de siffler, d'embrasser.

Le masque de la paralysie glosso-labio-laryngée est tout spécial ; la bouche est grande ouverte, les lèvres sont immobiles, les sillons naso-labiaux creusés ; la physionomie est hébétée et pleurarde.

L'inactivité de la partie inférieure de la face contraste avec la vivacité du regard et la mobilité des yeux.

L'atrophie des lèvres est difficilement appréciable sous l'adipose sous-cutanée ; à leur niveau on constate parfois quelques contractions fibrillaires.

Enfin, une abondante sialorrhée oblige le malade à tenir constamment le mouchoir à la main.

PARALYSIE DU PHARYNX. — Le voile est paralysé comme dans la paralysie par névrite périphérique ;

La voix est nasonnée, elle a tous les caractères que nous avons déjà énumérés (page 490).

La paralysie des contricteurs pharyngiens augmente encore les troubles de la déglutition ; le malade avale constamment de travers ; liquides et solides peuvent s'engager dans le larynx ; il en résulte des accès de toux incoercible, parfois de la suffocation ou encore de la broncho-pneumonie.

Digitized by Google

On est obligé dans ces cas de recourir à l'alimentation par la sonde.

PARALYSIE DU LARYNX. — La paralysie des muscles du larynx porte généralement sur les phonateurs ; dans ce cas il y a aphonie plus ou moins prononcée ; à tel point que la voix chuchotée elle-même devient impossible ; on n'entend plus alors quand le malade veut émettre un son qu'un léger bruissement expiratoire.

Ce trouble ajouté à la paralysie des lèvres, de la langue et du voile conduit à l'alalie absolue.

Au laryngoscope, les cordes sont en abduction exagérée, et ne peuvent se rapprocher ni se tendre au moment où l'on prie le malade de faire un effort pour émettre un son.

La dilatation permanente de la glotte par paralysie des constricteurs crée une nouvelle prédisposition à la chute des aliments dans les voies respiratoires.

Plus rarement la paralysie laryngée atteint les abducteurs, muscles de la respiration.

Cette forme se traduit par des accès de tirage ; celui-ci peut devenir continu et nécessiter la trachéotomie.

Au laryngoscope les cordes vocales sont en abduction permanente, et l'effort inspiratoire le plus exagéré ne peut parvenir à les faire écarter.

PARALYSIE DES MASTICATEURS. — La paralysie des masséters et des ptérigoïdiens ne survient généralement qu'à la période ultime de la maladie.

La mâchoire est tombante ; les dents ne peuvent plus se rapprocher ; aussi la mastication devient-elle absolument impossible.

Ce nouveau trouble assombrit fort le pronostic et indique la fin prochaine.

PARALYSIE DU CŒUR ET DE L'APPAREIL RESPIRATOIRE. — La paralysie du cœur se traduit symptomatiquement par l'accélération des battements qui atteignent 120, 130, 140 à la

Digitized by Google

minute ; le pouls est petit, faible, irrégulier, le malade a des crises d'angoisse et d'oppression.

A l'auscultation les bruits cardiaques sont confus et lointains : « Le cœur semble s'agiter dans un liquide » (Duchenne).

Les fonctions respiratoires sont aussi compromises, le malade est essoufflé ; l'inspiration et l'expiration sont pénibles. Il ne peut ni se moucher ni expectorer, ni tousser, aussi les aliments introduits dans les voies respiratoires ne peuvent plus être expulsés ; le murmure respiratoire est très affaibli, l'asphyxie survient rapidement.

ABSENCE DE TROUBLES ANESTHÉSIQUES ET DE TROUBLES MENTAUX. — Dans aucun cas on n'observe de troubles anesthésiques du côté des muqueuses, ni de la peau des régions paralysées. Enfin le malade ne présente jamais de troubles intellectuels.

Marche. — La marche de la maladie est apyrétique. Elle est essentiellement progressive, sans arrêt ni rémission sensible.

Durée. — La durée varie de six mois à cinq ans, rarement plus.

Terminaison. — La mort survient fatalement : 1° à la première période, par accès de suffocation, déterminés par l'introduction de corps étrangers dans les voies respiratoires, pneumonie de déglutition, ou gangrène pulmonaire ; 2° à la dernière période, par inanition, cachexie, syncope cardiaque ou accès de suffocation.

Anatomie pathologique. — « La paralysie labio-glosso-laryngée doit être considérée, a dit Charcot, comme l'expression clinique de la lésion primitive et systématique des noyaux d'origine des nerfs moteurs crâniens situés dans la moitié inférieure du bulbe » (polioencéphalite inférieure).

Cette affection est donc l'homologue de l'ophtalmoplégie, expression clinique de la polioencéphalite supérieure de Wernicke ; et de l'atrophie musculaire progressive (Aran

Digitized by Google

Duchenne) expression clinique de la poliomyélite antérieure.

Ces trois affections, polioencéphalite supérieure, polioencéphalite inférieure, poliomyélite, ne constituent donc que des localisations à des étages différents, pédonculaire, bulbaire et médullaire d'une lésion identique : l'atrophie des colonnes grises motrices de l'axe spinal.

Ces diverses localisations peuvent se superposer chez un même malade; c'est ainsi que nous avons pu l'observer pendant notre externat chez Charcot en 1890 chez des sujets qui ont été l'objet d'un mémoire intéressant de G. Guinon et Parmentier.

Charcot le premier a décrit en 1870 les lésions des noyaux moteurs. Il a montré que le maximum des lésions portait sur le noyau de l'hypoglosse; il a observé aussi les altérations du noyau du facial inférieur, du noyau moteur du trijumeau, du pneumogastrique et du spinal; la lésion est strictement limitée aux noyaux gris moteurs, sans altération de la substance blanche ni de la névroglie.

Les cellules atrophiées, privées de prolongements, sont transformées en amas de granulations de couleur jaune ocreuse.

L'atrophie des muscles niée par Duchenne a été démontrée par Charcot, Quand la polioencéphalite inférieure est secondaire, on trouve à côté des lésions nucléaires les lésions caractéristiques de ces affections, la sclérose systématique du faisceau pyramidal dans la sclérose latérale amyotrophique, les foyers multiloculaires diffus dans la sclérose en plaque, l'altération névroglique péri-épendymaire dans la syringomyélie, enfin la sclérose des cordons postérieurs dans le tabes.

1° ***Diagnostic de la paralysie du pharynx d'origine bulbaire.*** — Les troubles de la déglutition, surtout le rejet des aliments liquides par le nez, le nasonnement et l'examen direct du voile permettent de reconnaître sans peine une paralysie du pharynx.

Digitized by Google

Cette paralysie étant constatée, il faudra reconnaître qu'elle est de nature bulbaire ; on arrivera à localiser la lésion dans le bulbe en éliminant :

1° L'hypothèse d'une paralysie par polynévrite périphérique ;

2° L'hypothèse d'une paralysie par névrite du tronc du pneumospinal.

Dans ces deux cas, le diagnostic différentiel est facile ; en effet, dans la paralysie par polynévrite, il y a toujours anesthésie du voile, les filets sensitifs du trijumeau étant altérés aussi bien que les filets moteurs du pneumogastrique ; tandis que dans la paralysie bulbaire systématiquement motrice, il n'y a point d'anesthésie.

Pour constater cette anesthésie, il ne suffit pas de constater l'absence de réflexes ; en effet, la seule paralysie motrice empêche le réflexe de se produire ; il faut interroger le malade et lui demander s'il perçoit le contact du stylet sur le voile.

Chez les jeunes enfants, cet interrogatoire est impossible, mais chez eux, il faut le dire, la paralysie bulbaire ne s'observe presque jamais.

Dans la paralysie par lésion du tronc du pneumogastrique, il y a hémiplégie vélo-palatine ; la moitié du pharynx, du voile en particulier, est seule paralysée et à cette paralysie s'ajoute l'hémiplégie laryngée du côté correspondant, reconnaissable au laryngoscope qui montre l'immobilité de toute une moitié du larynx.

2° ***Diagnostic du syndrome labio-glosso-laryngé.*** — La paralysie pharyngée bulbaire n'est presque jamais isolée, sa dissociation quand elle existe n'est que momentanée ; cette paralysie, en effet, quand elle n'est point précédée des autres symptômes du syndrome glosso-labio-laryngé, en est bientôt suivie.

Nous croyons inutile de revenir ici sur la description des signes par lesquels se traduit la paralysie des lèvres, de la langue et du larynx, signes sur lesquels nous avons suffisamment insisté dans la symptomatologie.

Digitized by Google

3° ***Diagnostic différentiel de ce syndrome avec diverses affections.*** — On ne confondra pas avec le syndrome glosso-labio-laryngé le facies de la myopathie progressive, type Duchenne-Landouzy, qui se reconnaît à l'atrophie de l'orbiculaire des yeux, au renversement des lèvres, à l'immobilité et à l'aspect lisse du front, à l'atrophie des muscles du cou et de la région scapulaire sans réaction de dégénérescence.

La paralysie faciale double périphérique peut simuler jusqu'à un certain point le masque de la paralysie labio-glosso-laryngée, mais ici le facial supérieur est paralysé tandis qu'il est respecté dans la maladie bulbaire ; en outre, le pharynx, la langue et le larynx sont indemnes.

La confusion avec l'aphasie, trouble essentiellement psychique, constituerait une erreur tellement grossière qu'il nous paraît inutile d'insister sur les signes qui différencient ces deux affections.

La péri-amygdalite linguale phlegmoneuse immobilisant la langue et produisant par suite une véritable anarthrie, peut simuler au premier abord la paralysie linguale ; mais le début de cette affection est brusque, la marche est aiguë et fébrile et les phénomènes douloureux et dysphagiques permettent de reconnaître qu'on a affaire à une affection inflammatoire.

4° ***Diagnostic avec les paralysies pseudo-bulbaires.*** — Ce n'est pas tout ; le diagnostic différentiel doit être encore poursuivi avec les paralysies dites pseudo-bulbaires qui simulent à s'y méprendre la paralysie d'origine bulbaire.

1° La paralysie polynévritique pseudo-bulbaire, sur laquelle l'attention a été attirée par Déjérine et Klumpke, rappelle absolument le tableau de la paralysie bulbaire.

J'en ai observé un cas à la suite d'une diphtérie grave chez un jeune homme de 22 ans, qui guérit fort bien. Dans cette forme, en dehors des commémoratifs, le diagnostic différentiel ne put être établi que par : 1° la constatation des

Digitized by Google

troubles sensitifs ; 2° la réaction de dégénérescence ; 3° la marche de la maladie.

La paralysie polynévritique peut guérir complètement ; elle peut aussi rester stationnaire, mais dans aucun cas on ne l'a vue suivre la marche progressive fatale de la paralysie bulbaire.

2° La paralysie pseudo-bulbaire par lésion basilaire (tumeurs, anévrismes, gommes) est rare. Elle s'accompagne de symptômes diffus dans la sphère des autres nerfs crâniens ; de plus, quand elle est d'origine syphilitique, elle est toujours accompagnée de céphalalgie gravative, surtout nocturne.

3° La paralysie pseudo-bulbaire d'origine radiculaire due au ramollissement bulbaire, à l'hémorragie, à la myélite bulbaire aiguë, se caractérise par un début brusque ou un ictus et s'accompagne d'hémiplégie alterne.

4° La paralysie pseudo-bulbaire d'origine cérébrale, par lésion corticale ou par lésion fasciculaire, au lieu de débuter progressivement comme la paralysie bulbaire, commence par un ictus apoplectiforme accompagné ou non d'hémiplégie ; le syndrome labio-glosso-laryngé est alors unilatéral ; mais un second ictus venant frapper l'hémisphère opposé, le syndrome devient complet.

Les signes spéciaux qui permettent alors de le différencier de la paralysie bulbaire sont :

1° La marche par ictus ;

2° L'état stationnaire consécutif aux ictus ;

3° L'hémiplégie, quelquefois bilatérale ;

4° L'exagération des réflexes et l'état spasmodique dus à la dégénération descendante du faisceau pyramidal ;

5° L'affaiblissement des facultés intellectuelles par ramollissement cérébral.

Diagnostic des lésions diverses capables de donner lieu au syndrome labio-glosso-laryngé. — *De la polioencéphalite inférieure chronique progressive,* il faut encore différencier :

1° LA POLIOENCÉPHALITE INFÉRIEURE AIGUË. — Cette affection

Digitized by Google

rare s'observe dans le cours des infections telles que la fièvre typhoïde, la scarlatine, la diphtérie, etc., et dans les intoxications (saturnisme et alcoolisme). La marche est subaiguë ou franchement aiguë (la durée est de 15 jours à trois semaines).

Elle peut entraîner la mort, mais beaucoup de cas sont curables.

2° LA MYÉLITE BULBAIRE DIFFUSE AIGUË débute brusquement par de la fièvre, 39°, des frissons, des vertiges, des bourdonnements et de la céphalalgie.

De tous les troubles paralytiques, celui du voile du palais est le premier observé, puis apparaissent les autres signes de la paralysie bulbaire, mais ces troubles ne sont pas les seuls, car la lésion diffuse ne respecte aucun élément du bulbe, les noyaux gris sensitifs, ainsi que la substance blanche, sont altérés au même titre que les noyaux gris moteurs, aussi les symptômes sont-ils variés.

La durée de cette affection est de 4 jours à 3 semaines; le pronostic est fatal; la mort survient généralement par paralysie de l'appareil respiratoire.

Le diagnostic de cette variété d'affection avec la polio-encéphalite inférieure chronique s'établit surtout par la rapidité de l'évolution et par les phénomènes aigus; elle se distingue de l'hémorragie et du ramollissement bulbaire par l'absence d'ictus.

3° LE RAMOLLISSEMENT BULBAIRE est consécutif à l'embolie et surtout à la thrombose athéromateuse ou syphilitique d'une des artères vertébrales ou de leurs branches. Aussi la lésion peut-elle être unilatérale; le début est apoplectiforme dans la plupart des cas, il se traduit par des vertiges, de la céphalalgie, des vomissements, de la tendance à la syncope, des troubles de l'équilibre, parfois de la paralysie des membres et de l'anesthésie croisée.

Tous ces symptômes se surajoutent à la paralysie labio-glosso-laryngée.

La marche est rapide; en quelques jours le malade peut

Digitized by Google

succomber à la paralysie cardiaque ou respiratoire ; on a pu observer quelques cas de survie.

Le début apoplectiforme permet de diagnostiquer le ramollissement bulbaire.

4° L'HÉMORRAGIE BULBAIRE dans sa forme limitée peut, comme dans un cas rapporté par Senator, être le point de départ d'une paralysie bulbaire aiguë, mais ce fait est très rare, les hémorragies bulbaires sont généralement foudroyantes ; tous les cas de paralysie bulbaire rapide, précédés d'un ictus, sont dus au ramollissement.

5° LES TUMEURS DU BULBE, sarcome, gliome, tubercule, etc., situées au niveau des origines motrices du vago-spinal ou des racines de ce nerf, peuvent donner naissance aux symptômes d'une paralysie bulbaire partielle ou totale, unilatérale ou symétrique, associée ou non à d'autres symptômes, selon le siège et selon l'étendue de la tumeur.

6° LA SYPHILIS, PAR SES MANIFESTATIONS TERTIAIRES (gomme localisée, méningite gommeuse, artérite spécifique), a souvent entraîné la paralysie bulbaire ; celle-ci est généralement précédée pendant plusieurs mois de céphalalgie profonde, tenace et nocturne. Le traitement spécifique, s'il est appliqué avant les lésions irréparables, permet seul de faire le diagnostic.

7° Pour terminer, nous citerons comme capable de produire la paralysie bulbaire LES ABCÈS DU BULBE, qui n'ont pu jusqu'ici être reconnus qu'à l'autopsie (2 cas d'Eisenlohr).

PARALYSIES DU PHARYNX PAR LÉSIONS CÉRÉBRALES

On n'observe pas plus de paralysie isolée du pharynx par lésion cérébrale que par lésion bulbaire ; la paralysie pharyngée cérébrale est, en effet, toujours associée aux mêmes troubles paralytiques que la paralysie pharyngée bulbaire.

Digitized by Google

La raison de cette association se conçoit aisément si on veut bien remarquer l'étroite connexion du centre cortical pharyngé avec les autres centres moteurs du facial inférieur, centre des moteurs de la langue (Raymond et Artaud), centre masticateur, centre laryngé (Semon, Horsley, Bewor) qui se trouvent tous groupés, disons même superposés et intriqués, dans le pied de la frontale ascendante et le pli de passage fronto-pariétal.

La dissociation des phénomènes paralytiques ne serait donc possible qu'avec des lésions systématisées, ce qui ne peut se produire ; en effet, les lésions corticales primitives localisées à des centres physiologiques moteurs sont toujours diffuses ; elles sont souvent limitées, quand ces centres dépendent d'un embranchement artériel terminal autonome, par thrombose de cet embranchement, mais dans aucun cas elles ne sont systématisées.

La paralysie pharyngée cérébrale n'est donc qu'un simple élément d'un syndrome paralytique plus complexe, présentant de grandes analogies cliniques avec le syndrome bulbaire.

On désigne souvent ce syndrome par le terme de *pseudo-paralysie bulbaire*.

Les lésions qui peuvent provoquer ce syndrome se réduisent au ramollissement entraîné par la thrombose de l'artère sylvienne. Le foyer peut siéger dans : 1° l'écorce cérébrale (pied de la frontale ascendante, et pli de passage fronto-pariétal) ; 2° le faisceau géniculé ; 3° la région où passe ce faisceau dans la capsule interne ; 4° celle où il chemine dans le pied du pédoncule entre le faisceau pyramidal placé en dehors de lui, et le faisceau de l'aphasie placé en dedans.

Je crois nécessaire de rappeler que le centre cortical qui nous intéresse ici est symétrique, mais que le centre de chaque hémisphère possède à la fois une action directe et croisée d'où il résulte que la destruction de l'un de ces centres ne peut produire une hémiparalysie glosso-labio-laryngée complète ; l'hémisphère lésé est parfois si bien

Digitized by Google

suppléé par l'hémisphère sain que la paralysie a pu passer presque inaperçue.

La lésion symétrique du deuxième hémisphère survenant, le syndrome complet se trouve brusquement réalisé.

Les troubles paralytiques n'ont ici rien de bien spécial, leur symptomatologie est identique à celle de la paralysie bulbaire ; la paralysie du pharynx, celle du voile en particulier, est tout aussi nette que dans la polioencéphalite inférieure ; inutile donc de la décrire de nouveau.

Les seuls caractères particuliers de la paralysie par lésion cérébrale qui permettent de la différencier de la paralysie bulbaire sont les suivants :

1° Début en deux ictus successifs, plus ou moins rapprochés et marche non progressive ;

2° Réalisation rapide, parfois instantanée, du syndrome dès le deuxième ictus, puis état stationnaire ;

3° Concomitance de l'hémiplégie, souvent aussi de l'aphasie et de troubles intellectuels divers avec le syndrome glosso-labio-laryngé (Cette concomitance s'explique facilement par le voisinage des centres corticaux moteurs des membres, du langage articulé et des fonctions psychiques avec le centre cortical glosso-labio-laryngé) ;

4° Absence d'atrophie musculaire ;

5° Absence de réaction de dégénérescence des nerfs, (persistance de la contractilité électrique).

Il va sans dire que le pronostic est très grave.

TRAITEMENT DES PARALYSIES DU PHARYNX

Les paralysies du pharynx d'origine cérébrale et bulbaire sont généralement au-dessus des ressources de l'art.

Le traitement ioduré intensif à la dose de 4 à 12 grammes par jour, quand on soupçonne une lésion de nature syphilitique pourra seul donner quelques résultats ; malheureuse-

Digitized by Google

ment, même quand il s'agit de cette affection, au moment où les phénomènes paralytiques éclatent, les lésions sont déjà destructives et irréparables; le traitement ioduré pourra cependant arrêter l'extension des lésions aux centres voisins.

Les paralysies par polynévrite ou névrite peuvent retirer quelque bénéfice d'un traitement.

La première condition à remplir est d'assurer l'alimentation entravée par la dysphagie mécanique.

Le malade, adulte ou enfant, sera exclusivement alimenté avec des bouillies, des purées, des gelées de viande, des œufs pochés dans du bouillon et du lait.

On lui recommandera de manger lentement, prudemment et par petites gorgées.

En cas de vomissements on fera prendre des liquides refroidis par la glace.

Les repas seront peu abondants, mais répétés.

Si l'alimentation devient trop difficile et si les liquides refluent constamment par les fosses nasales ou inondent les voies respiratoires, il faut recourir au gavage par la sonde œsophagienne.

Quand on éprouve des difficultés à la faire passer par les fosses nasales, il ne faut pas hésiter à la conduire avec l'index par voie pharyngée.

L'introduction de la sonde dans le larynx s'annonce par un *bruit de trompe* caractéristique ou un accès de toux.

Il faut alors la retirer et recommencer le cathétérisme œsophagien.

Quand les réflexes laryngiens sont abolis par la paralysie du laryngé supérieur, ce qui est fréquent, la toux ne se produit pas, on est alors exposé à méconnaître la fausse route.

Avant donc de faire pénétrer l'aliment liquide par la sonde il faut avoir toujours soin d'y engager au préalable une cuillerée à bouche d'eau pure; s'il ne se produit aucun effort expiratoire pour expulser ces quelques gouttes d'eau on peut poursuivre sans crainte l'alimentation.

Digitized by Google

Il faut se garder de pratiquer des douches pharyngées, même avec de l'eau bouillie, chez les enfants atteints de paralysie du pharynx, la suppression des réflexes et des mouvements de déglutition entraîne en effet la suppression des moyens de défense du pharynx propres à lutter contre l'engagement du liquide dans les voies respiratoires.

On est sûr par ces douches intempestives d'inonder les voies respiratoires, et de provoquer par suite soit la bronchopneumonie septique, soit l'asphyxie mécanique.

Dans les formes graves il sera bon encore de suppléer à l'insuffisance de l'alimentation par les lavements nutritifs ou par des injections sous-cutanées de sérum artificiel.

Comme médication, on s'adressera aux toniques tels que la kola et les glycéro-phosphates.

En cas de tendance au collapsus cardiaque dans la diphtérie, on pourra recourir aux injections sous-cutanées de strychnine ;

On injectera par exemple une demi-seringue de Pravaz de la solution suivante, chez un adulte.

Sulfate de strychnine. . . .	0gr,005
Eau distillée.	10 grammes (Plicque).

Comme stimulants locaux il y aura avantage à prescrire des pulvérisations sulfureuses avec l'eau d'Enghien, de Labasserre, de Cadeac-Fisse, au moyen d'un pulvérisateur à soufflerie.

L'électrothérapie enfin pourra rendre de réels services.

Les courants faradiques seront employés par voie externe : on placera les deux tampons derrière l'angle de chacune des mâchoires et on pourra ainsi avec quelques alternances faire tous les jours et tous les deux jours des séances de dix minutes environ.

Le courant continu par voie endo-pharyngée pourra être également utilisé surtout dans les formes rebelles ; le tampon positif sera placé sur la nuque, et le négatif promené sur le

Digitized by Google

voile du palais ; on emploiera à cet effet un courant de deux à trois milliampères.

Le courant statique sera aussi indiqué et pourra donner des résultats là où les autres formes de courant auront échoué.

Tous ces moyens capables d'abréger la durée de la paralysie sont spécialement indiqués dans la paralysie diphtérique.

Digitized by Google

...RY OF THE * ...VARD MEDICAL SCHOOL

SPASMES PHARYNGÉS

On comprend sous le terme de spasmes pharyngés des troubles hyperkinétiques variés, dont les principales formes sont :

1° Le *spasme tonique* ;

2° Le *spasme clonique* ;

3° Le *pharyngisme*.

Le spasme tonique est principalement caractérisé par la contracture des constricteurs pharyngiens s'opposant à la pénétration des aliments dans l'œsophage, symptôme pouvant simuler un rétrécissement organique.

On peut l'observer :

1° A titre de simple phénomène réflexe au cours d'affections variées du naso-pharynx, de la base de la langue et du larynx ; on l'a vu se produire dans le tænia, etc. ;

2° Dans le tétanos ;

3° Dans la rage dont il constitue un symptôme constant et où il acquiert une violence extrême ;

4° Dans l'hystérie.

Le spasme clonique ou convulsif s'observe aussi chez les hystériques ; il se traduit chez ces malades, ou bien par une symple contracture intermittente et rythmée du voile du palais, s'accompagnant d'un bruit semblable à celui du hoquet, ou bien par un accès très violent dû à la contracture de tous les muscles du pharynx et s'accompagnant de symptômes convulsifs généralisés.

Digitized by Google

Le pharyngisme enfin est un symptôme observé au cours de certaines pharyngites catarrhales chroniques, surtout de la pharyngite catarrhale hypertrophique et de l'hypertrophie de l'amygdale linguale, chez les sujets pléthoriques, congestifs ou neuro-arthritiques, chez les dyspeptiques, les alcooliques et les fumeurs.

Le pharyngisme est constitué par un état presque permanent de « ténesme pharyngé » (Lennox-Browne) entretenu par l'irritation et l'hyperesthésie de la muqueuse pharyngée; sur cet état permanent se greffent, à l'occasion du moindre effort, de véritables paroxysmes, accompagnés de nausées, parfois même de vomissements et de spasmes glottiques qui peuvent survenir la nuit et effrayer le malade.

Le spasme pharyngé n'étant qu'un symptôme, son traitement se confond avec celui de la maladie causale.

En dehors du tétanos et de la rage, on pourra toutefois instituer un traitement symptomatique.

Au moment de l'accès, quelle que soit la forme du spasme on appliquera des compresses très froides ou très chaudes tout autour du cou, on pourra prescrire un lavement de chloral ou faire immédiatement une piqûre de morphine qui ne manquera jamais de calmer l'accès.

La piqûre d'aqua-fontis réussit fréquemment chez les hystériques.

Digitized by Google

ANESTHÉSIE

L'anesthésie du pharynx est un symptôme qui peut se rencontrer à l'état isolé, ou bien associé à des troubles paralytiques.

La première forme doit seule nous occuper ici, car la deuxième se confond la plupart du temps avec la paralysie par polynévrite dont la diphtérie est le type.

Cette anesthésie se traduit objectivement par l'abolition du réflexe pharyngé lorsqu'on touche avec un stylet la muqueuse du voile ou la paroi postérieure du pharynx.

On l'observe surtout dans l'hystérie dont elle constitue un des stigmates; on peut aussi l'observer quoique plus exceptionnellement dans les lésions cérébrales en foyers localisés aux centres sensitifs (régions postérieures de l'écorce, ruban de Reil, noyaux sensitifs bulbaires du trijumeau); dans ce cas l'anesthésie est unilatérale et limitée à une moitié du voile ne constituant qu'une localisation de l'hémianesthésie d'origine organique.

Dans l'hystérie l'anesthésie du voile affecte souvent la même topographie n'étant aussi dans cette maladie qu'une localisation de l'hémianesthésie sensitivo-sensorielle.

Cette latéralisation de l'anesthésie explique pourquoi l'excitation de la muqueuse du voile à l'aide d'un stylet donne parfois des résultats variables : en effet le réflexe pharyngé ne se produit pas si on a chatouillé le côté de l'hémianesthésie, il se produit au contraire si le contact a porté sur le côté normal.

Digitized by Google

Mais l'abolition du réflexe pharyngé, considérée comme stigmate hystérique, indépendant de l'hémianesthésie, en dehors de laquelle il peut exister, paraît plutôt due à une anesthésie à topographie régionale comme on en observe fréquemment dans l'hystérie.

En dehors de ces états pathologiques il faut savoir que beaucoup de sujets, et surtout grand nombre d'enfants, ont la sensibilité du pharynx très obtuse et que l'abolition du réflexe pharyngé quand elle est isolée ne saurait à elle seule être considérée comme un stigmate suffisant pour affirmer le diagnostic d'hystérie.

Digitized by Google

NÉVROPATHIES SENSITIVES

Sous ce titre, nous consacrerons un chapitre à des troubles nerveux localisés à la base de la langue en dehors de toute lésion de l'amygdale linguale. Dans ces névroses, encore bien mal connues, on peut faire rentrer :

La *paresthésie sine materia*, avec laquelle Ruault demande de ne pas confondre l'hypertrophie de l'amygdale linguale ;

Les *paresthésies pharyngiennes d'origine réflexe*, dont Boulay a rapporté deux cas intéressants ;

Les *névroses sensorielles de la gorge* à la période de la ménopause, dont Semon a publié une étude ;

Certaines formes de *glossodynies localisées à la base de la langue*.

Cette affection encore mal définie est caractérisée cliniquement par des symptômes subjectifs rappelant les signes de l'hypertrophie de l'amygdale linguale ; mais on ne retrouve pas ici les troubles réflexes observés dans cette maladie.

Quand, au cours de cette affection, il se produit quelque trouble nerveux dans une région éloignée, et en général il ne s'agit que de névralgies pures, c'est pour alterner avec la névrose de la base de la langue.

Les signes fondamentaux de cette névrose sont la paresthésie et la glossodynie. Ces deux symptômes peuvent exister séparément ou être associés ; de là, trois variétés cliniques :

a) La *paresthésie* ;

b) La *glossodynie de la base de la langue* ;

Digitized by Google

c) La *paresthésie* et la *glossodynie associées.*

Dans presque tous les cas, on constate un état psychique spécial.

Paresthésie. — La paresthésie est faite de troubles extrêmement variés, que le malade localise à la base de la langue. Nous pouvons retrouver ici des sensations gutturales analogues à celles éprouvées par les malades atteints d'hypertrophie de l'amygdale linguale ; le malade accuse la sensation d'un corps étranger accompagnée de ténesme pharyngé, mais généralement cette sensation a quelque chose de spécial ; elle revêt une couleur névropathique qui permet de la reconnaître ; tantôt c'est une boule qui monte de l'estomac et s'arrête à la gorge ; tantôt c'est un sentiment spontané de strangulation ; parfois, au contraire, c'est la sensation de sable, de gravier, d'écheveau de fil arrêté dans la gorge ; quelquefois enfin la paresthésie peut se traduire par de véritables illusions gustatives, par exemple, l'impression du grain de poivre, d'un acide ou d'un corps très amer.

Ces perversions sensorielles ont ceci de spécial qu'elles se manifestent par crises, tandis que les troubles dysphagiques de l'hypertrophie de l'amygdale linguale sont généralement continus.

Glossodynie de la base de la langue. — La glossodynie se traduit par une douleur d'intensité variable occupant la région de l'amygdale linguale, la plupart du temps limitée à un côté, mais passant facilement de droite à gauche ; la douleur est généralement profonde, se produisant par paroxysmes qui peuvent durer plusieurs heures ; le malade éprouve alors des élancements, des coups d'aiguille, des brûlures, superposées quelquefois à une douleur contusive, continue ; il peut y avoir irradiation jusque sur la moitié postérieure du bord latéral de la langue ; à ce niveau les papilles sont souvent le siège d'une véritable hyperesthésie ; le maximum de la douleur semble siéger sur l'attache du pilier antérieur à la base de la langue.

Digitized by Google

Les phénomènes douloureux s'accentuent quand les malades ont beaucoup parlé. Les crises se reproduisent enfin à intervalles irréguliers, séparées par des rémissions plus ou moins complètes qui peuvent durer plusieurs jours, un ou plusieurs mois.

ÉTAT PSYCHIQUE. OBSESSION GUTTURALE. CANCROPHOBIE. — Ces phénomènes préoccupent fort les malades, aussi sont-ils souvent accompagnés d'un état psychique spécial. Cette préoccupation est bien rationnelle et par conséquent excusable chez des personnes étrangères aux choses de la médecine; dans ce cas, il suffit bien souvent de rassurer le malade pour ramener le calme dans son esprit; mais sur un terrain névropathique, l'inquiétude devient une véritable obsession gutturale; on voit des femmes atteintes de cette affection en proie à une véritable angoisse, car la plupart se croient menacées d'une affection cancéreuse, surtout quand elles ont eu l'occasion de voir une affection de ce genre dans leur entourage. La cancrophobie est parfois si intense que la dépression mentale peut aller jusqu'à l'hypocondrie et jusqu'à la mélancolie anxieuse.

Enfin chez quelques sujets, véritables vésaniques, le trouble peut être rapporté à une véritable hallucination de la sensibilité générale, comme j'en ai observé plusieurs cas.

Cette affection peut s'observer dans les deux sexes, mais elle est manifestement plus fréquente chez la femme, surtout entre 40 et 45 ans. Semon décrit l'affection comme essentiellement liée à la ménopause; on peut toutefois la constater sur des sujets plus jeunes; mais, dans ce cas, la symptomatologie semble bornée à la paresthésie seule sans névralgie, comme dans les deux observations de Boulay.

Diagnostic. — Le diagnostic s'établit par la constatation des signes que nous venons de signaler, coïncidant avec l'absence complète de lésion locale sur la base de la langue, sauf toutefois la présence de quelques varices, décelée par le miroir laryngien. Il ne faudra pas oublier cependant qu'une

Digitized by Google

névralgie pourrait être le prélude d'une affection cancéreuse réelle évoluant insidieusement dans la profondeur de l'organe ou encore d'une affection telle que la paralysie générale ou le tabes.

Marche. Pronostic. — La marche n'a rien de réglé, sauf dans la ménopause.

Le pronostic est variable suivant la forme clinique : il est très favorable dans les cas où la paresthésie est d'origine réflexe, et cède, comme dans les deux observations de Boulay, à l'ablation de végétations adénoïdes ; il est moins favorable dans les névroses de la ménopause où il peut durer 2 ou 3 ans ; dans cette forme toutefois, la maladie cesse avec les troubles physiologiques généraux.

Il est plus grave chez les neurasthéniques ; cependant, le mal peut guérir par un traitement approprié, tout en restant sujet aux récidives.

Enfin, il est beaucoup plus grave chez les dégénérés héréditaires.

Étiologie. — Nous avons groupé sous le titre commun de névroses de la base de la langue des affections bien diverses par leurs causes, mais c'est là un chapitre d'attente dont l'imperfection trouvera son excuse dans l'insuffisance où nous nous trouvons de documents cliniques suffisants pour servir de base à une description plus scientifique.

Dans l'étude des causes des névroses sensorielles de la base de la langue, il y a lieu de distinguer :

La *paresthésie* qui, chez des sujets jeunes, peut :

1° Être de cause réflexe, comme le prouvent les deux cas de Boulay, qui ont cédé l'un et l'autre à l'ablation de végétations adénoïdes ;

2° Relever de l'hystérie ;

3° Être, chez des dégénérés héréditaires, fonction de psychose et se rapprocher, dans ces cas, des anomalies sensorielles, illusions ou hallucinations de la sensibilité générale et du sens du goût, en particulier dans le délire de persé-

Digitized by Google

cution, dans la mélancolie, dans l'épilepsie et l'alcoolisme.

La *glossodynie,* à notre avis, peut avoir deux origines :

1° Elle peut n'être qu'une simple névralgie, symptôme de neurasthénie, et constituer ainsi une localisation spéciale de cette forme de névrose décrite par P. Bloch, en 1891, sous le nom de *topoalgie*;

2° Elle peut être due à une névrite. Nous nous arrêterons un instant sur ce point peu étudié.

Je ne crois pas, en effet, qu'il soit rationnel d'attribuer toutes les névralgies de la langue à un simple trouble dynamique. Luys a constaté la névralgie linguale comme symptôme initial du tabes et de la paralysie générale ; moi-même je me rappelle l'avoir observée chez des paralytiques généraux, pendant mon internat à Sainte-Anne, en 1893 ; or, nous savons que, dans ces affections, les symptômes douloureux sont dus à des névrites périphériques ; mais dans la plupart des glossodynies de la base que nous avons eu l'occasion d'observer, il ne saurait être question de ces affections ; il faut chercher ailleurs les causes de ces glossodynies.

Piotrowski a incriminé les varices superficielles de la base de la langue qu'il a observées 4 fois sur 8 cas de glossodynie ; pour ma part, je ne crois pas qu'il soit permis d'attribuer la douleur dans tous les cas à la présence des varices superficielles, mais j'incriminerais plus volontiers les varices profondes.

Bien des névralgies, autrefois inexplicables, sont rapportées aujourd'hui aux troubles circulatoires des veines satellites des nerfs et à la névrite consécutive ; Quénu a ainsi expliqué certaines névralgies. Le tronc du nerf lingual, siège évident de la glossodynie, est en effet accompagné par une veine satellite d'après Foucher, et même par deux d'après Zückerkandl ; cette notion anatomique légitime bien notre hypothèse.

S'il est vrai que, dans tous les cas de glossodynie de la base, il n'existe pas de varices superficielles décelant l'exis-

Digitized by Google

tence de varices profondes, nous pouvons affirmer que les varices profondes précèdent généralement les varices superficielles ; d'après Verneuil, en effet, les varices superficielles ne font leur apparition que lorsque les varices profondes ont déjà acquis un certain développement ; cette loi souffre des exceptions ; mais pour interpréter des exceptions il n'est pas nécessaire qu'une loi soit absolue.

Traitement. — Les névroses proprement dites de la base de la langue ne sont pas toujours faciles à traiter.

En présence d'une paresthésie sans lésion visible de la base de la langue, il faudra rechercher s'il n'existe pas, loin de cette région, dans les voies respiratoires supérieures, fosses nasales ou naso-pharynx, une lésion capable de provoquer une paresthésie réflexe, comme dans les deux cas de Boulay, qui cédèrent à l'ablation de végétations adénoïdes.

Les paresthésies et les glossodynies postérieures, qui surviennent à la ménopause, sont très rebelles; mais elles cèdent généralement quand la crise physiologique est terminée ; aussi, faute de soulagement physique, on pourra donner à ces malades l'assurance de la guérison et calmer ainsi leur état mental.

Il faudra de même rassurer les neurasthéniques qui se croient atteints d'une affection cancéreuse ; il en est quelques-uns chez qui cette conduite suffira ; mais la persuasion n'aura pas souvent grand effet sur les dégénérés héréditaires : je parle, bien entendu, de ceux qui, en proie à une véritable obsession gutturale et persuadés qu'ils sont atteints d'une lésion organique, frappent plus volontiers à notre porte qu'à celle du neurologiste. Ces malades, que l'on croit rassurer en leur disant que les troubles dont ils souffrent sont purement nerveux, savent beaucoup de mal à celui qui les traite ainsi. « Troubles nerveux, » pour eux, est synonyme de « troubles imaginaires », et comme leurs souffrances, sans dépendre d'une cause palpable, n'en sont pas moins réelles, quelquefois même plus atroces, ils perdent toute confiance

Digitized by Google

en celui qui leur tient ce langage. Ces malades demandent à être écoutés; il faut donc les écouter, comme on doit écouter tous les vésaniques, et les traiter localement, serait-ce par les médications les plus anodines; on essaiera l'électrothérapie; quelquefois même on pourra tenter une cautérisation sur la base de la langue; j'ai vu ainsi non pas des malades guéris, mais améliorés, et c'est bien quelque chose, par le calme qu'apportait en leur esprit le crédit qu'on accordait au récit de leurs souffrances et le zèle qu'on montrait à vouloir les soulager.

Les paresthésies et les glossodynies symptomatiques de l'hystérie, du tabes et de la paralysie générale relèvent surtout du traitement général que nous n'avons pas à traiter ici.

Quant aux névralgies qui pourraient relever de névrite par varices linguales profondes, peut-être y aurait-il lieu de tenter contre elles quelques scarifications de la base de la langue déjà conseillées autrefois par Luschka, les pulvérisations à la cocaïne ou à l'holocaïne déjà formulées, les badigeonnages mentholés, enfin l'aconitine cristallisée par granules de 1/4 de milligramme, jusqu'à un milligramme par jour.

Digitized by Google

HÉMORRAGIES ET HÉMOSTASE DU PHARYNX

Nul ne contestera que, sous l'égide de la science anatomique et de la forcipressure, tout chirurgien peut, dans la chirurgie classique, s'engager dans l'aventure opératoire la plus hardie.

Vraie dans le domaine de la chirurgie à ciel ouvert, ce principe ne saurait être appliqué à la chirurgie cavitaire, à celle du pharynx en particulier.

De tout temps, en effet, les difficultés de l'hémostase ont fait redouter les entreprises chirurgicales dans cette région par voie naturelle ; aussi a-t-on longtemps condamné les opérations sanglantes de la gorge telles que l'amygdalotomie, un instant balancée par l'ignipuncture.

Avec l'avènement de la laryngologie, il s'est fait en faveur de la chirurgie du pharynx une réaction qui s'affirme de jour en jour ; l'éclairage de la gorge, tel qu'on le pratique aujourd'hui, permet de mieux préciser le diagnostic, d'éviter la confusion entre une hyperplasie transitoire et une hypertrophie chronique de l'amygdale, il permet aussi de diriger avec plus de discernement l'instrument tranchant et d'éviter par suite la section dangereuse d'un pilier du voile ; il assure enfin en cas d'hémorragie la découverte du foyer hémorragipare et le choix du moyen hémostatique qui doit lui être appliqué.

Mais si la technique laryngoscopique légitime aujourd'hui des opérations condamnées il y a quelques années, n'est-il

Digitized by Google

pas du devoir du praticien qui les tente de connaître à fond tous les moyens qui lui permettront de parer à une hémorragie sérieuse ?

Tout spécialiste, à mon avis, devrait se montrer plus jaloux d'une expérience qui lui permet de faire face aux accidents variés, susceptibles de se produire au cours d'une opération, que de cette dextérité presque fatale et fruit de l'habitude qu'il déploie dans l'exécution d'une manœuvre journalière. Laryngologiste moi-même, j'ai quelque droit, ce me semble, à soutenir cette thèse.

Je n'essaierai pas une nouvelle fois de démontrer la supériorité des méthodes d'exérèse sur les méthodes de destruction lente des amygdales, mais en passant, il m'est bien permis d'affirmer que je préfèrerais les secondes aux premières si celles-ci devaient être témérairement tentées par des praticiens mal préparés aux surprises des opérations sanglantes.

Malgré la rareté relative des hémorragies du pharynx, j'ai pensé qu'il y aurait intérêt à indiquer la conduite à tenir en cette occurrence.

A entendre journellement des praticiens exposer leurs craintes sur l'éventualité d'une hémorragie du pharynx, on serait tenté de croire que nous sommes complètement désarmés contre cet accident.

En plusieurs circonstances, j'ai eu à lutter contre des hémorragies chirurgicales graves de cette région et, dans ces quelques cas, j'ai eu le bonheur d'avoir le dessus.

Je suis persuadé qu'avec l'habitude des manœuvres pharyngo-laryngoscopiques et du sang-froid il y a possibilité de tenir tête à l'hémorragie.

Au point de vue des hémorragies, il y a considérer dans le pharynx trois grands foyers possibles, correspondant aux trois étages de cette cavité : le premier *naso-pharyngien,* le deuxième *oro-pharyngien,* le troisième *laryngo-pharyngien.*

1° ***Hémorragies de l'étage naso-pharyngien.*** — En dehors

Digitized by Google

des fibromes naso-pharyngiens, l'hémorragie spontanée de cet étage est très rare ; j'en ai observé deux cas chez des ozéneux.

Cette hémorragie peu grave s'arrête d'elle-même, il n'y a donc pas lieu de s'en occuper.

On pourrait prévenir les récidives par des cautérisations du foyer au nitrate d'argent fondu à l'extrémité d'un porte-caustique recourbé, et sous le contrôle de la rhinoscopie postérieure.

L'hémorragie est bien plus sérieuse dans le cas de fibrome naso-pharyngien dont elle constitue un des symptômes.

Des injections nasales d'eau chaude, si la voie nasale est toutefois perméable, est le premier moyen auquel on doit recourir ; s'il ne réussit pas, on tente le tamponnement naso-pharyngien comme nous l'indiquerons plus loin ; malheureusement, ce tamponnement est souvent rendu impraticable par la présence du fibrome qui remplit la cavité naso-pharyngienne.

Mais l'hémostase vraiment rationnelle est l'extirpation du fibrome.

Cette extirpation peut se pratiquer par les voies naturelles, dans un plus grand nombre de cas qu'on ne l'avait cru jusqu'ici, comme Doyen l'a démontré (1).

L'extraction extemporanée d'un fibrome pratiquée sous le chloroforme au milieu de l'hémorragie la plus effrayante est habituellement suivie de la cessation brusque de cette hémorragie si l'extraction est radicale et complète.

La persistance de l'hémorragie indique que l'opération est incomplète et qu'il reste quelque fragment de tumeur.

L'extraction faite, si on a quelque crainte, on tamponne le naso-pharynx pendant quelques instants, soit avec une éponge, soit avec un tampon d'ouate.

---

(1) Doyen. Extraction extemporanée des fibromes naso-pharyngiens. *Bull. et Mém. de l'Acad. de médecine*, 1897.

Digitized by Google

Ce tamponnement extemporané suffit le plus souvent ; dans quelques cas cependant, on est obligé de laisser un tampon à demeure.

L'extirpation des végétations adénoïdes par la pince et surtout par l'adénotome, s'accompagne habituellement d'une perte de sang assez considérable ; cette perte est plus forte avec l'adénotome qu'avec la pince ; elle est plus prononcée sous l'anesthésie au bromure d'éthyle que sans anesthésie.

J'ai remarqué maintes fois, au cours de cette opération, qu'il suffisait de donner du bromure d'éthyle une deuxième fois pour voir reparaître une hémorragie qui avait brusquement cessé dès le premier réveil.

La cyanose céphalique bromélhylique favorise incontestablement l'hémorragie, mais l'hémorragie a aussi peu de durée que le trouble physiologique.

Autrement grave est l'hémorragie prolongée consécutive au réveil de l'enfant ; celle-ci peut être due à plusieurs causes :

1° A un curettage incomplet laissant persister dans le naso-pharynx quelque reste de tissu adénoïde ; dans ce cas, il suffit de faire un deuxième curettage pour voir l'hémorragie prendre fin ;

2° A la section du bord postérieur du vomer très saillant chez quelques sujets ; ici l'hémorragie peut être assez rebelle. J'ai observé une fois cet accident chez un enfant de 10 ans ; croyant avoir laissé des fragments d'adénoïde, je pratiquai trois curettages successifs, mais sans résultat ; je dus me décider à tamponner le naso-pharynx. Quelques jours après seulement, je constatai par la rhinoscopie postérieure que le bord postérieur de la cloison avait été emporté par l'adénotome.

Les cas d'hémorragie grave consécutive à l'ablation de végétations adénoïdes sont extrêmement rares et les cas mortels plus rares encore comparés à l'excessive fréquence de cette opération ; il y a d'ailleurs toujours moyen d'arrêter l'hémorragie par un tampon naso-pharyngien.

Digitized by Google

J'ai, pour ma part, peu de confiance dans les hémostatiques dont j'ai plus d'une fois éprouvé les infidélités ; aussi, quand les douches chaudes ont échoué, je n'hésite pas à tamponner, plutôt que de m'exposer à perdre un temps précieux.

Le tampon peut être fait avec de l'ouate hydrophile ou avec de la gaze antiseptique. Une bande de gaze de 3 centimètres de large pour un enfant, de 4 centimètres pour un adulte enroulée de façon à former un tampon cylindrique dont le diamètre varie de 2 à 3 centimètres, sert à former un petit rouleau que l'on attache à sa partie moyenne par un cordon de soie de 30 centimètres de long.

Le tampon est ensuite porté dans l'arrière-cavité des fosses

Fig. 135. — Pince à pansement naso-pharyngien.

nasales, soit avec une pince rétro-nasale (fig. 135) ou simplement avec l'index et le médius de la main droite, entre lesquels passe le cordon de soie ; l'un des deux doigts écarte le voile de la paroi postérieure pendant que l'autre pousse le tampon dans le cavum. Puis, avec les deux doigts réunis, on l'engage à fond dans l'arrière-cavité non seulement en poussant de bas en haut, mais surtout d'arrière en avant, par un mouvement récurrent, en le comprimant contre les choanes.

Le cordon est ensuite sectionné le plus près possible du tampon, qui ne peut plus se déplacer, s'il est bien engagé.

On peut imbiber le tampon d'eau oxygénée à 10 volumes, médicament qui a l'avantage de joindre à ses propriétés hémostatiques un pouvoir antiseptique considérable.

Le tampon sera laissé en place le moins de temps possible, 6 à 12 heures au maximum.

Digitized by Google

2° ***Hémorragies de l'étage oro-pharyngien.*** — Les hémorragies de cette partie du pharynx sont, avec raison, plus redoutées que celles de l'étage supérieur ; ici, en effet, le tamponnement méthodique, ressource ultime des hémorragies cavitaires, est inapplicable.

L'hémorragie consécutive à l'amygdalotomie constitue le type de ces hémorragies qui peuvent s'observer quelquefois dans les cas de tumeurs malignes de cette région, et bien rarement dans les cas d'anévrysmes de la pharyngienne inférieure.

Dans ma pratique, j'ai eu à lutter cinq fois contre une hémorragie de cette région, *toujours chez l'adulte, jamais chez l'enfant*: une fois, pour l'extirpation d'une tumeur mixte du voile du palais, malgré l'emploi de l'anse galvanique (1) ; deux fois après la discission pratiquée chez des sujets dont les amygdales, très sclérosées, avaient subi, en d'autres mains que les miennes, l'ignipuncture ; deux fois enfin à l'occasion de l'amygdalotomie pratiquée avec les ciseaux.

Je n'ai jamais observé d'hémorragie consécutivement à l'emploi de l'amygdalotome, que j'utilise couramment chez l'enfant, ni de la pince de Ruault, que j'emploie chez l'adulte, ni de l'anse galvanique, que j'utilise à tout âge.

On a exagéré d'une façon vraiment ridicule la fréquence de l'hémorragie consécutive à l'amygdalotomie, elle n'a d'ailleurs presque jamais été observée chez l'enfant, c'est à peine si nous en trouvons quelques cas dans la science.

Sur 42 cas d'hémorragie consécutive à l'amygdalotomie, Fitzpatrick n'en relève qu'un seul relatif à un sujet âgé de moins de 18 ans.

Sur 31 cas, Wright en cite deux au-dessous du même âge.

Enfin, sur 67 cas signalés dans la statistique de Sallard,

---

(1) Escat. Adénome du voile du palais. Extirpation. Guérison. *Archiv. prov. de chirurgie*, 1897.

Digitized by Google

qui a relevé les statistiques antérieures à son travail (1), nous trouvons seulement quatre cas concernant des enfants, dus à Broca, Reclus, Moure et Bryson-Delavan ; le premier seul a été mortel, et il est dit que l'enfant fut opéré en pleine amygdalite et fut reconnu à l'autopsie atteint d'anomalie artérielle ; les trois autres cas ont guéri.

Menière a évalué à 1 pour 1 000 la fréquence de l'hémorragie chez l'enfant et il est certain que ce rapport doit être encore plus faible (2).

Chez l'enfant, l'instrument tranchant peut donc être employé.

Quelques chirurgiens ont accusé à tort l'amygdalotome de Fahnestock de tous les malheurs et ont soutenu qu'avec le bistouri et les ciseaux, on n'avait jamais d'hémorragie ; j'ai entendu de Saint-Germain soutenir cette doctrine.

Eh bien, il est certain que le bistouri, comme l'amygdalotome, a des hémorragies à son actif ; j'en relève sept, dont deux nécessitèrent la ligature de la carotide primitive ; ils sont dus à Guntner, Billroth, Warthon, P. Hood (2 cas), Lidon, Lefferts et Weinlescher ; la malade de ce dernier auteur eut même trois hémorragies secondaires à la chute de l'eschare.

J'ai observé moi-même deux cas d'hémorragie par l'emploi des ciseaux, dont une très sérieuse, une première fois chez un étudiant en droit dont l'amygdale enchatonnée ne pouvait être saisie avec la pince de Ruault même après discission des piliers, une seconde fois, chez une gardienne de l'Asile de Braqueville ; dans ce dernier cas, je dus recourir aux ciseaux pour achever l'ablation à l'anse galvanique brusquement interrompue par un accident survenu à mon galvanocautère.

Dans ces deux cas, j'ai réussi par la compression directe à maîtriser l'hémorragie.

---

(1) Sallard. Hypertrophie des amygdales. Bibliothèque Charcot-Debove, 1894.
(2) Menière. *Soc. de laryngologie*, 1888.

Digitized by Google

L'emploi du cautère n'est pas non plus une garantie absolue contre l'hémorragie : Werner, cité par Sallard, en a observé une au cours d'une amygdalotomie faite au thermocautère.

Enfin, on l'a observée à la chute de l'eschare due à l'usage du galvanocautère, mais généralement l'accident est sans gravité et n'a que l'inconvénient d'effrayer un malade non prévenu.

La connaissance des causes de l'hémorragie peut suffire pour nous faire éviter cet accident.

Parmi celles qui ont été invoquées, je n'en vois que trois de bien sérieuses :

1° L'état d'inflammation des amygdales.

Je suis persuadé que c'est la seule cause de l'hémorragie chez l'enfant ; l'état de poussée inflammatoire, même subaiguë, est une contre-indication formelle à l'amygdalotomie.

Il ne se passe pas de semaine sans que je sois obligé de renvoyer de l'hôpital, ou de mon cabinet, des enfants auxquels on vient me demander d'enlever les amygdales. C'est, en effet, à l'occasion de ces poussées amygdaliennes paroxystiques que les parents, jusque-là indifférents aux troubles chroniques observés chez leurs enfants, se décident à accepter l'opération dont on leur a maintes fois démontré la nécessité.

En cette circonstance, le praticien, qui doit avoir l'œil du coloriste, apprécie avec facilité le moindre degré d'inflammation du pharynx et n'hésite pas à remettre l'opération à quinze jours ou un mois.

2° La lésion des piliers dans lesquels rampent parfois des branches artérielles volumineuses ; c'est chez l'adulte particulièrement que cet accident peut s'observer ;

3° La troisième cause à invoquer est la sclérose inflammatoire pathologique et la sclérose thérapeutique créée par les cautérisations ignées antérieures.

La première indure les parois vasculaires qui restent béantes à la coupe, la seconde développe des circulations

Digitized by Google

artérielles collatérales autour des noyaux scléreux où la circulation des artérioles normales a été interrompue.

Ce n'est pas seulement au cours de l'amygdalotomie, mais aussi de la simple discission que l'hémorragie peut se produire.

Mais qu'il s'agisse de blessure des piliers ou de section d'artères scléreuses béantes, l'emploi presque exclusif de l'anse galvanique et de la pince de Ruault chez l'adulte met aujourd'hui à l'abri de l'hémorragie grave.

Je ne crois pas utile de parler de l'hémophylie, cause trop souvent invoquée pour excuser des maladresses ou masquer notre ignorance ; les commémoratifs peuvent seuls nous permettre de renoncer à l'opération chez les hémophyles.

Que dirai-je enfin des anomalies artérielles telles que celle de la carotide interne dont parlent tous les détracteurs de l'amygdalotomie et qui a été si rarement observée ?

Broca en a rapporté un cas, cité par Ricordeau (1), chez un enfant de 8 ans 1/2, qui fut mortel ; nous avons fait remarquer plus haut que cet enfant était atteint aussi d'amygdalite ! Il est probable que le développement inflammatoire des vaisseaux tonsillaires n'a pas dû être complètement étranger à l'accident.

En prévision d'une anomalie si rare, impossible à diagnostiquer, on ne saurait renoncer à une intervention aussi bien réglée aujourd'hui que l'ablation des amygdales ; pareille conduite devrait aussi s'appliquer à la chirurgie des autres régions, ce serait la négation de la médecine opératoire tout entière.

En présence d'une hémorragie au cours de l'amygdalotomie, quelle conduite faut-il tenir ?

Conduire rapidement l'ablation et la faire aussi complète que possible si l'hémorragie survient avant qu'elle soit ter-

---

(1) Ricordeau. *Thèse*, Paris, 1886.

Digitized by Google

minée ; l'opération achevée, elle peut, en effet, s'arrêter brusquement.

Si elle continue, on fait faire au malade un gargarisme froid prolongé, ou au contraire un gargarisme chaud à 45° environ.

Si ce moyen ne réussit pas, on a recours à la compression avec un tampon d'ouate tenu à l'extrémité d'une pince assez longue, une longue pince à forcipressure ou une pince de Saint-Germain, qu'on maintient bien appliquée contre le foyer hémorragipare, pendant que de l'autre main on fait la contre-pression sous l'angle de la mâchoire.

Pendant la compression, le malade pent tenir la bouche demi-ouverte.

On peut avec avantage imbiber le tampon d'eau oxygénée bien préférable à la ferropyrine, qui toutefois peut être employée ; pour ma part, je réprouve absolument le perchlorure de fer.

Quand la loge amygdalienne est profonde et bien dégagée, on peut la tamponner comme une cavité, ainsi que j'ai eu la chance de pouvoir le faire chez un des malades cités plus haut ; dans ce cas, le tampon d'ouate obture la loge comme le ferait l'amygdale et tient seul en place, ce qui n'empêche pas de presser sur lui.

On peut aussi maintenir le tampon amygdalien avec l'index et le médius en se plaçant sur le côté du malade et en laissant libre autant que possible le côté opposé du pharynx pour permettre la respiration, j'ai agi ainsi une fois et la malade supporta très bien la compression.

Un excellent instrument pour combattre l'hémorragie est le compresseur de Ricord, construit sur le principe de la pince de Hatin (1) et formé de deux longues branches dont chaque extrémité est pourvue d'un coussinet ; l'un d'eux

(1) Hatin. *Revue de méd. et de chir.*, 1847.

Digitized by Google

comprime la plaie amygdalienne, l'autre comprime la région sous-angulo-maxillaire. Ce compresseur mis en place, quoique pénible à supporter, est d'un excellent secours.

Si la compression ne donne pas un résultat complet, ce qui est bien rare, elle modère toujours l'hémorragie et permet de découvrir le foyer hémorragipare.

La compression indirecte, en agissant sur la carotide primitive, compte quelques bons résultats.

La cautérisation peut ensuite être tentée, soit avec le thermocautère, soit avec le galvanocautère, plus facile à manier.

Il m'est arrivé, appelé en ville auprès d'une dame qui avait



Fig. 136. — Compresseur amygdalien de Ricord.

une hémorragie grave de l'amygdale consécutive à la discission faite une heure auparavant dans mon cabinet, d'arrêter le jet artériel visible sur le bord du pilier antérieur avec le crayon de nitrate d'argent, en procédant comme pour une épistaxis.

On a tenté dans quelques cas, et avec succès, la ligature du moignon tonsillaire ; mais ce procédé est généralement peu pratique, le moignon étant insaisissable ou n'existant même plus ; cependant, il a réussi entre les mains de Fitzpatrick, de E.-W. Klarke et de Butler (1).

On transfixe le moignon avec une aiguille de Reverdin et

(1) Butler. Hœmorrage after remonval of the thonsils. *New- York med. Journal* 2 novembre 1889.

Digitized by Google

on passe le fil non dans le chas de l'aiguille, mais entre l'aiguille et la paroi pharyngée latérale ; on peut ainsi faire la ligature sans craindre de voir déraper le fil; on retire ensuite l'aiguille.

Une fois, j'ai pratiqué, avec succès, avec le concours de mon ami le Dr Roy, médecin-major, la forcipressure et ensuite la ligature d'une artère du voile au cours d'une ablation de tumeur mixte infiltrée dans le voile et la paroi latérale du pharynx.

Ce dernier procédé est peut-être plus souvent applicable qu'on ne le croit, car c'est plutôt des artères du voile adhérent à l'amygdale que des artères tonsillaires proprement dites que part l'hémorragie.

Nous citerons, enfin, comme bonne méthode, la suture serrée du pilier antérieur au pilier postérieur, excellent procédé pratiqué avec succès par Baum.

En dernier ressort, on pourrait tenter la ligature de la carotide primitive dont les résultats sont loin d'être encourageants, ou encore, comme l'a conseillé Otto von Holst, le tamponnement du pharynx après trachéotomie.

Je préférerais, surtout chez un enfant, assurer la respiration au moyen d'une sonde uréthrale en gomme sectionnée en biseau à son extrémité et introduite dans le larynx, assurer la digestion par une sonde semblable placée dans l'œsophage et tamponner ensuite le pharynx autour de ces deux tubes.

3° ***Hémorragies de l'étage laryngo-pharyngien.*** — C'est le territoire de l'amygdale linguale qui est le plus sujet aux hémorragies dans l'étage inférieur du pharynx.

Les hémorragies spontanées sont dues habituellement aux ruptures des varices de la base de la langue, mais elles n'ont aucune gravité et s'arrêtent spontanément.

Le diagnostic permettant de les différencier des hémoptysies ne peut se faire qu'au laryngoscope.

Le même accident s'observe dans le cas d'angiome de cette région, de tumeur maligne limitée à la base de la langue ou

Digitized by Google

d'épithéliome ostial à cheval sur la commissure épiglottique.

Les hémorragies les plus à redouter sont les hémorragies consécutives à une opération chirurgicale.

Il faut reconnaître que celle qui consiste à enlever l'amygdale linguale, même avec l'amygdalotome de Lennox-Browne, qui paraît le plus susceptible de favoriser l'hémorragie, n'entraîne généralement qu'une perte sanguine insignifiante ; d'ailleurs, on l'arrêterait facilement avec le galvanocautère sous le contrôle du miroir laryngoscopique.

Autrement grave est l'hémorragie secondaire à une opération grave telle que la laryngectomie comprenant la résection de la base de la langue.

Me trouvant un matin à l'Hôtel-Dieu, je fus appelé en toute hâte par l'interne d'un service de chirurgie pour venir arrêter une hémorragie chez un opéré qui avait subi l'extirpation totale du larynx et d'une partie de la base de la langue.

Le malade tenait une cuvette contenant un litre de sang ; l'hémorragie venait de la base de la langue ; l'écoulement étant très abondant et le malade étant trachéotomisé, je n'hésitai pas à tamponner le pharynx inférieur.

L'hémorragie s'arrêta ; au bout de quelques heures on put enlever le tampon pour alimenter le malade qui guérit très bien.

Mais en présence d'un malade non trachéotomisé, que faudrait-il faire ?

Je conseillerais : 1° d'assurer tout d'abord la respiration avec l'appareil à tubage de Doyen, muni d'un tube de caoutchouc plus rigide que celui qu'il porte habituellement, ou mieux d'un tube en gomme ; 2° d'assurer l'alimentation par une sonde en gomme placée dans l'œsophage ; 3° de tamponner le pharynx autour de ces deux tubes.

Avant de terminer, je crois bon de conseiller à celui qui veut pratiquer l'ablation des amygdales de ne point tenter cette opération sans avoir sous la main tout ce qui est nécessaire à l'hémostase du pharynx.

Digitized by Google

En face d'une hémorragie, le praticien doit se rappeler que le sang-froid est la meilleure condition de succès.

Dans cette circonstance difficile, le calme du malade n'est pas moins nécessaire, car le patient prend toute sa force dans la confiance qu'il a en son chirurgien.

Le fait de manifester la moindre inquiétude devient donc un désastre pour l'opérateur.

Je crois donc qu'il n'est point téméraire d'avoir en soi la conviction ferme d'arriver à se rendre maître de la situation ; on communique ainsi sa confiance au malade ; c'est la condition essentielle du succès.

Digitized by Google

BRULURES DU PHARYNX

Les brûlures du pharynx sont rares ; elles sont consécutives à l'ingestion de liquides bouillants chez les aliénés ; on les observe aussi chez les jeunes enfants qu'on fait boire à la théière ; cet accident a été surtout signalé par les médecins anglais.

J'ai pu voir une fillette de 3 ans dont le voile et la langue avaient été brûlés par l'ingestion de lait bouillant : tout le voile était œdématié et recouvert d'une vaste eschare blanc jaunâtre.

On observe encore cet accident chez les personnes qui prennent par mégarde un liquide corrosif pour une boisson ; étant étudiant je vis un de mes camarades se brûler ainsi la gorge, avec du liquide de pile au bichromate, contenu dans une bouteille non étiquetée qu'il confondit avec une bouteille de Malaga.

Les brûlures du pharynx par liquide corrosif, en particulier par l'acide sulfurique et le sublimé, s'observent surtout dans les tentatives de suicide. Quand les liquides corrosifs n'ont pas dépassé le pharynx pour provoquer des désordres graves du côté de l'œsophage et de l'estomac, il est rare que les brûlures pharyngées soient mortelles ; sauf le cas où elles entraînent de l'œdème sus-glottique, capable d'entraîner l'asphyxie, ce qui n'est pas rare chez les jeunes enfants.

Il faut savoir enfin que celles du laryngo-pharynx peuvent entraîner des retrécissements.

Le traitement se bornera à l'antisepsie buccale, à l'application de badigeonnages mentholés et à l'usage de la glace à l'intérieur.

Digitized by Google

CORPS ÉTRANGERS

1° Une première catégorie de corps étrangers capables de s'arrêter dans le pharynx ou de se fixer dans ses parois est représentée par les arêtes de poisson, les fragments d'os et les noyaux de fruits introduits pendant la déglutition.

Les arêtes de poisson s'enfoncent souvent dans le tissu mou des amygdales palatines ou de l'amygdale linguale, il en est de même des petits fragments osseux à extrémité piquante ; mais souvent, les fragments osseux, ainsi que les noyaux de fruits vont se loger de préférence dans les fossettes épiglottiques ; je donne l'image laryngoscopique d'un fragment d'os, en forme de navette, que j'ai enlevé de la fossette glosso-épiglottique droite d'un garçon d'amphithéâtre.

Fig. 137. — Fragment d'os engagé dans la fossette glosso-épiglottique droite.

2° Une deuxième catégorie de corps étrangers, fréquemment arrêtés dans le pharynx, comprend différents objets que les enfants ont l'habitude de tenir dans la bouche : boutons d'habit, graines, pièces de monnaie, qui s'arrêtent dans les fossettes épiglottiques quand ils ne sont pas déglutis.

Certains corps piquants : aiguilles, épingles, hameçons pénètrent généralement la muqueuse d'où il peut être très difficile de les retirer.

Quand ces corps métalliques ont disparu dans les parois

Digitized by Google

du pharynx, la radioscopie et la radiographie permettent seules de reconnaître leur siège exact.

La pénétration dans les parois du pharynx des corps étrangers tenus dans la bouche est surtout favorisée par une chute du sujet, ou par un coup; c'est ainsi qu'on a maintes fois vu pénétrer dans le pharynx et souvent après avoir perforé le voile, un crayon, un porte-plume, un fragment de tuyau de pipe, un couteau, une paire de ciseaux, un bâton, une clef, un jouet, un crochet à broder.

Étant interne provisoire chez Felizet, je vis mourir d'accidents bulbaires un jeune enfant, à la suite de l'introduction dans la fissure petro-basilaire d'un crochet à broder qui avait perforé le voile.

3° Dans une troisième catégorie enfin nous rangerons les projectiles résultant d'une tentative de suicide. On a pu voir des grains de plomb se loger dans le voile et toutes les parois du pharynx, des balles traverser la paroi postérieure pour pénétrer dans la colonne vertébrale.

Je me rappelle avoir vu mourir d'accidents méningitiques rapides, dans le service de M. le Pr Jeannel en 1888, un instituteur qui s'était tiré un coup de revolver dans le pharynx; l'autopsie montra la balle logée dans l'apophyse basilaire.

Complication. — Les deux complications principales des corps étrangers du pharynx sont :

1° L'infection, plus fréquemment l'infection localisée, qui se traduit par la formation d'un phlegmon; cet accident est surtout consécutif à la pénétration de fragments osseux et d'arêtes de poissons dans les parois. L'infection des méninges cérébrales et spinales est fort heureusement rare; elle succède à la pénétration de projectiles ou de corps vulnérants septiques à travers l'apophyse basilaire ou la colonne vertébrale. Rappelons, en passant, que l'infection actinomycosique a parfois été consécutive à la pénétration d'un épi de céréale à travers la paroi pharyngée.

2° L'hémorragie : cette complication est très rare, Clarke

Digitized by Google

en a rapporté un cas consécutif à l'extraction d'un fragment de tuyau de pipe ; ce fragment avait pénétré par voie pharyngée, à la faveur d'une chute, pendant que le sujet tenait sa pipe entre les dents, et avait embroché la carotide et la jugulaire.

Diagnostic. — L'examen au miroir et le toucher permettront de reconnaître les corps étrangers des 3 étages du pharynx. Il faudra surtout les rechercher dans les fossettes glosso-épiglottiques. Quand la pénétration est presque complète il peut être très difficile d'apercevoir le corps du délit, aussi ne faut-il jamais négliger, si la vue ne révèle rien, de faire le toucher de toutes les parois du pharynx qui permettra souvent de le découvrir. Les commémoratifs ont quelque valeur, mais on ne doit pas oublier que dans les trois quarts des cas, si ce n'est plus, le corps étranger n'a fait que traverser le pharynx, après l'avoir blessé ou simplement contusionné ; la sensation de l'arrêt de ce corps dans le pharynx survit à sa disparition, aussi est-il souvent bien difficile de persuader celui qui nous consulte, qu'il s'agit d'un simple trouble paresthésique post-traumatique.

Ces cas de faux corps étrangers du pharynx sont d'une extrême fréquence ; dans ma pratique je ne les compte plus.

D'un autre côté, il faut savoir que certains corps étrangers volumineux enclavés dans la profondeur des tissus ont pu être très facilement tolérés et rester longtemps méconnus de l'intéressé lui-même.

Trélat a rapporté le cas d'une lame de couteau de 6 centimètres de long, figée dans le pharynx pendant une rixe et qui était restée latente pendant plusieurs semaines sans inquiéter le malade.

Traitement. — L'extraction des corps étrangers non pénétrants est facilement faite avec une pince à polype nasal quand ils siègent dans l'oro-pharynx, et avec une pince à courbure naso-pharyngienne quand ils siègent dans le naso-pharynx.

Digitized by Google

Le modèle d'enfant de la pince laryngienne de Fauvel sert à saisir les corps étrangers de la base de la langue et des fossettes épiglottiques. Il faut être très prudent dans l'extraction des corps étrangers pénétrants; l'intervention a pu,

Fig. 138. — Pince pour extraire les corps étrangers des fossettes glosso-épiglottiques.

comme dans le cas de Clarke, être suivie d'hémorragie foudroyante; j'en excepte, bien entendu, les épingles, aiguilles, fines arêtes et poils de brosse à dent dont la pénétration dans les tissus ne peut produire de vastes dégâts vasculaires.

L'extraction de certains corps étrangers, d'un hameçon, par exemple, peut nécessiter un léger débridement superficiel.

L'ablation faite, il est bon de prescrire des gargarismes antiseptiques.

Digitized by Google

VICES DE CONFORMATION DU PHARYNX

VARIATIONS DE FORME

Il est peut-être excessif de faire rentrer dans ce cadre l'étude des variations morphologiques qu'il serait plus naturel de rattacher à l'anthropologie qu'à la tératologie ; cette étude m'a paru néanmoins constituer le préambule naturel de celle des déformations proprement dites, aussi ai-je pris le parti de lui consacrer quelques lignes.

En dehors de toute influence pathologique le pharynx est sujet à d'infinies variétés de constitution ; les variations qu'il est susceptible de présenter ont un caractère *ethnique, familial* ou simplement *individuel*, comme celles qui intéressent la constitution anatomique générale de l'individu.

Les laryngologues n'en peuvent douter, car mieux qu'aucun il leur est donné d'observer tous les jours les nombreuses variétés revélées par l'examen au miroir des trois étages du pharynx.

En 1894, dans ma thèse inaugurale, j'ai déjà exposé les résultats de mes recherches anthropologiques sur ces variations, recherches portant sur 800 crânes du Muséum et du laboratoire du Pr Hamy.

Mes conclusions furent les suivantes :

1° Il y a une corrélation entre la conformation squelettique de la cavité naso-pharyngienne et celle du crâne;

Digitized by Google

2° Aux variations de l'indice céphalique (1) correspondent des variations dans le même sens de l'indice basilaire.

Plus simplement je dirai: Chez les brachicéphales le diamètre transversal du pharynx est relativement long tandis que le diamètre antéro-postérieur est relativement court.

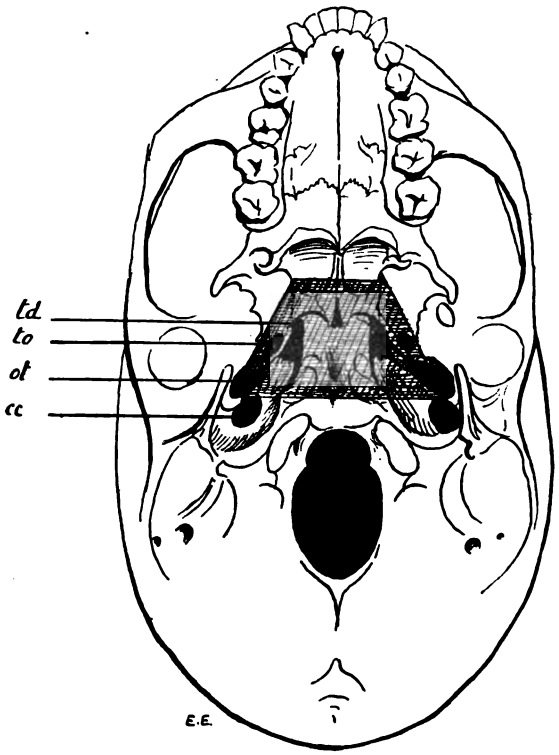

Fig. 139. — Base de crâne dolichocéphale.

td : trou déchiré antérieur. — *to* : trou ovale. — *ot* : orifice de la trompe osseuse. — *cc* : orifice inférieur du canal carotidien.

Chez les dolichocéphales au contraire, le diamètre transversal est relativement court, tandis que le diamètre antéro-postérieur est relativement long.

---

(1) Je rappelle que l'indice céphalique est le rapport centésimal du diamètre transversal maximum au diamètre antéro-postérieur maximum du crâne.

Digitized by Google

3° La loi précédente souffre des exceptions : en effet, le parallélisme entre les variations de la conformation du crâne et celles de la conformation du squelette pharyngien n'est pas constant.

Mais les exceptions s'expliquent : elles ne s'observent, en effet, que sur les crânes stigmatisés par des anomalies grossières, ayant pour facteurs la dégénérescence héréditaire, le

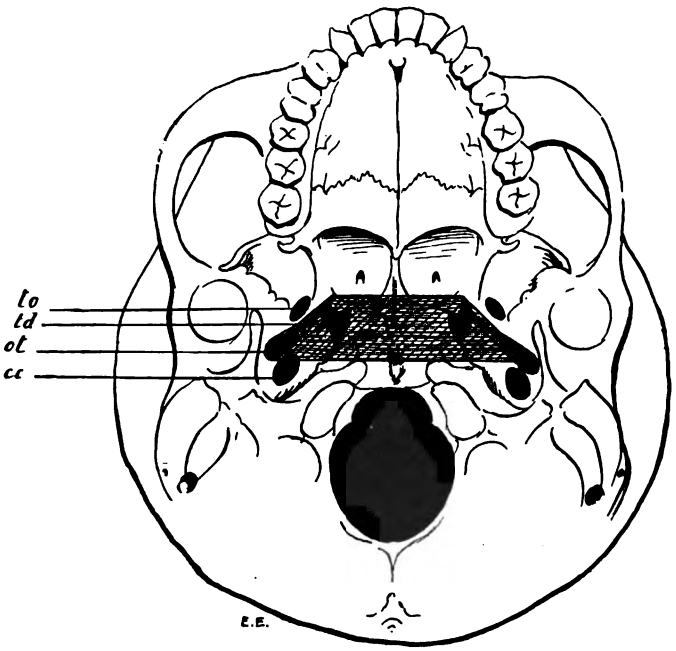

Fig. 140. — Base de crâne brachicéphale.
lo : trou ovale. — *ld* : trou déchiré antérieur. — *ot* : orifice de la trompe osseuse. — *cc* : orifice inférieur du canal carotidien.

rachitisme, les végétations adénoïdes, ou encore sur des crânes artificiellement déformés comme le crâne des anciens Toulousains et celui des Péruviens Aymaras.

Il est facile de comprendre que la déformation toulousaine provoquée par l'usage du *serre-tête* chez le nouveau-né, et celle des Péruviens Aymaras, par l'usage de *planchettes* latéralement appliquées autour du crâne n'ait pas eu forcément

Digitized by Google

un retentissement sur l'architecture de la base du crâne, ni par suite sur celle du pharynx.

Ces exceptions facilement explicables étant admises, il est permis d'affirmer qu'en général, il y a une corrélation évidente entre la forme du pharynx et celle du crâne.

L'exception fréquente à cette loi s'explique aisément par la fréquence excessive dans notre milieu social d'éléments capables de troubler l'harmonie morphologique, tels que la dégénérescence héréditaire, le rachitisme, les végétations adénoïdes, autant de facteurs de déformations squelettiques qui courent les rues et les campagnes aussi bien que les asiles et les hôpitaux.

HYPERTROPHIE DU TUBERCULE PHARYNGIEN

Le tubercule pharyngien, placé à peu près au centre de la surface basilaire, sur la ligne médiane, entre les insertions des muscles droits et à la limite postérieure de la voûte pharyngée est constitué normalement par une saillie très légère, souvent même à peine perceptible. Il peut anormalement acquérir un volume assez considérable pour former une petite colline visible par la rhinoscopie postérieure ; ce tubercule est capable de masquer dans l'image rhinoscopique l'ouverture de la bourse pharyngée placée immédiatement au devant de lui quand elle existe.

Dans le curettage du naso-pharynx avec l'adénotome de Schmidt, on a pu quelquefois le raser. (Cas de Lichtwitz).

Il est bon d'être averti de cette éventualité capable de compliquer l'opération.

HYPERTROPHIE DU TUBERCULE ANTÉRIEUR DES DEUX PREMIÈRES VERTÈBRES

Cet anomalie signalée par Zuckerkandl, Scheff et Castex a pour effet de rétrécir le diamètre antéro-postérieur du pha-

Digitized by Google

rynx et d'entraîner un degré plus ou moins prononcé d'insuffisance nasale ; elle peut être reconnue facilement par le toucher naso-pharyngien.

BOURSE PHARYNGÉE

Je ne crois pas qu'il y ait lieu de considérer la bourse pharyngée, vestige du *recessus medius* de la 3e amygdale, comme une véritable anomalie.

Cette bourse est bien moins rare qu'on ne le croit : parce qu'on l'observe difficilement par la rhinoscopie postérieure, cela ne veut point dire qu'elle est rare : mes recherches sur quarante-deux sujets à l'amphithéâtre m'ont montré qu'elle existait assez fréquemment, mais que bien souvent, il fallait pour la reconnaître écarter les deux lèvres rapprochées de son orifice, état qui explique son invisibilité fréquente par la rhinoscopie postérieure ; il faut reconnaître cependant que dans la plupart des cas elle est réduite à une simple fente, à un sillon ayant moins de deux millimètres de profondeur sur deux ou trois de longueur (Voir : *Anatomie* et *physiologie clinique* et *kystes du naso-pharynx*).

FOSSETTE PHARYNGIENNE

Chez la plupart des sujets, la fossette naviculaire de l'apophyse basilaire, point où s'insère le cul-de-sac de la bourse pharyngée, est réduite à une dépression légère, à peine mesurable ; chez un très petit nombre, elle est elle-même creusée d'une excavation profonde : la *fossette pharyngienne*.

Signalée la première fois par Tortual, cette fossette a été bien étudiée depuis par Romiti.

Nos recherches faites au Muséum de Paris en 1894 nous ont prouvé que cette fossette n'avait rien de commun avec le canal hypophysaire, ni avec la poche de Ratke, vestige de ce dernier toujours situé très en avant de la région occupée

Digitized by Google

par la fossette pharyngée. Cette fossette répond incontestablement au cul-de-sac de la bourse pharyngée.

Mes recherches m'ont montré que la fossette pharyngienne existait dans près de la moitié des cas dans la race nègre, en particulier chez les indigènes du Sud-Africain, Cafres, Hottentots et Malgaches.

Elle est fréquente aussi chez les nègres de l'Amérique du Sud et chez les Australiens, peu fréquente dans la race jaune, assez rare dans la race blanche, et excessivement rare dans la race rouge.

Je l'ai observée aussi sur des crânes de dégénérés et de criminels.

Je l'ai enfin quelquefois rencontrée sur des crânes d'Auvergnats.

Les dimensions sont très variables : la plus grande fossette que j'ai pu observer sur un crâne provenant de cavernes de Madagascar aurait pu contenir un noyau d'olive.

Sur un crâne de Cochinchinois je l'ai vu atteindre 8 millimètres de diamètre et 8 millimètres de profondeur ; mais ces dimensions sont exceptionnelles.

Cette fossette peut en outre être divisée par une cloison transversale ou par une cloison médiane sagittale, comme je l'ai observé sur un crâne provenant du cimetière de la Trinité ; j'en ai donné une figure dans ma thèse.

ANOMALIES DES FOSSETTES DE ROSENMÜLLER

Les variétés de configuration que peuvent présenter les fossettes de Rosenmüller sont très nombreuses : elles ont été bien décrites par Kostanecki dans un intéressant mémoire accompagné de planches fort instructives (1).

Ayant étudié moi-même cette question dans ma thèse, je

(1) Orifice pharyngien de la trompe. *Arch. f. Mikr. Anat.*, 1887.

Digitized by Google

rappellerai ici simplement les formes les plus anormales de ces recessus.

1° La fossette de Rosenmüller peut être divisée par une bride muqueuse en deux fossettes secondaires, l'une supérieure horizontale superposée au pavillon tubaire (*sinus faucium superior*), l'autre rétro-tubaire, à direction verticale (*sinus faucium inferior*) (Kostanecki).

2° Elle est transformée en saccule, dont les bords sont nettement saillants, surtout l'inférieur qui, soulevé par les fibres du constricteur supérieur, prend un aspect falciforme.

3° La fossette cloisonnée par des brides fibreuses recouvertes de muqueuse prend un aspect alvéolaire, cavernuleux, comparable aux auricules du cœur; cette disposition que j'ai particulièrement observée sur des pharynx de vieillards, me paraît résulter d'un processus sénile atrophique, comparable à celui qui provoque la transformation cellulaire de la muqueuse vésicale.

4° Dans une dernière variété l'orifice très rétréci de la fossette ne présente que deux millimètres environ de diamètre; dans ce cas le recessus forme une véritable bourse comparable à la bourse pharyngée.

Ces dispositions anormales, surtout les trois dernières, favorisent la rétention des sécrétions muqueuses dans les fossettes, et sont peut-être capables d'expliquer la résistance à tout traitement de certains catarrhes naso-pharyngiens chroniques.

DIVERTICULES ANORMAUX DU NASO-PHARYNX

Pertik (1) et M. Schmidt (2) ont rapporté des cas de diverticules anormaux qui, d'après le dernier auteur, proviendraient

(1) *Arch. de Virchow* (1883).

(2) Die Seitlichen Divertikel des Nasenrachenraums. *Arch. f. laryngologie*, vol. I, fasc. I.

Digitized by Google

de la deuxième fente branchiale ; ces diverticules, analogues comme configuration aux fossettes de Rosenmüller, seraient symétriques et siègeraient au-dessus du pavillon tubaire, au voisinage des choanes.

ATRÉSIE CONGÉNITALE DU NASO-PHARYNX

Cette déformation, observée depuis longtemps par Ruault (1), porte particulièrement sur le naso-pharynx ; elle accompagne l'atrésie des fosses nasales que nous avons étudiée il y a quelques années (2) ; dans ce cas, son étude se trouve naturellement liée à celle de ces cavités ; quelquefois cependant elle peut exister isolément.

Signes extérieurs. — Lorsque l'atrésie du naso-pharynx est liée à celle des fosses nasales, le sujet présente un facies caractéristique, plutôt dû à la déformation nasale proprement dite qu'à la déformation naso-pharyngienne ; le nez est étroit depuis le jeune âge, mince et généralement busqué ; les narines sont rétrécies et réduites à une simple fente comme chez les adénoïdiens, les ailes du nez sont par suite mal développées, le sillon naso-labial est fruste, sans profondeur, le releveur des narines atrophié et impuissant.

Un sujet présentant cette déformation nasale était déjà qualifié chez les Grecs de στενόῤῥινος, *qui a le nez aminci ou rétréci* ; la bouche est demi-ouverte, comme chez les adénoïdiens. La face est réduite dans ses diamètres transversaux ; la distance qui sépare les deux angles internes des yeux est courte, ainsi que le diamètre bimalaire ; on dirait que le squelette facial comprimé dans son diamètre transversal n'a pu se développer que dans son diamètre sagittal.

---

(1) Balme. Thèse de Paris, 1888.

(2) Sténose congénitale des fosses nasales et du naso-pharynx. *Arch. intern. de laryng.*, 1896.

Digitized by Google

Les pommettes sont affaissées par atrophie des sinus maxillaires.

Les déformations du thorax et de la colonne vertébrale sont analogues à celles des sujets atteints de végétations adénoïdes.

Mais ce qu'on observe à peu près constamment parallèlement à ces déformations, ce sont les vices de développement des autres parties du squelette, du crâne et des membres,

Fig. 141. — Atrésie congénitale des fosses nasales et du naso-pharynx.

Fig. 142. — Atrésie congénitale des fosse nasales et du naso-pharynx avec déformations multiples (absence d'os malaire, imperforation du conduit auditif, etc.)

ainsi que tous les stigmates physiques de la dégénérescence héréditaire : asymétrie faciale et crânienne, microcéphalie, macrocéphalie, acrocéphalie, plagiocéphalie, malformations de l'appareil auditif externe, développement exagéré ou atrophie du maxillaire inférieur, déformations du bassin, arrêt de développement des extrémités et des organes génitaux, etc.

Nous reproduisons le profil d'un jeune dégénéré observé à notre clinique qui rentre dans ce cas. Cet enfant, atteint d'atrésie des fosses nasales et surtout du naso-pharynx, présentait un masque simien vraiment hideux, en raison de

Digitized by Google

déformations crâniennes et faciales multiples ; entre autres anomalies, l'os malaire faisait complètement défaut, le conduit auditif externe était imperforé et le pavillon arrêté dans son développement ; l'hérédité névropathique de ce jeune garçon était très chargée (fig. 142).

Mais on observe rarement des cas d'atrésie naso-pharyngienne avec des déformations extérieures aussi grossières ; d'habitude les stigmates de la dégénérescence sont plus atténués, quelquefois même assez frustes : les types journellement observés par les rhinologistes se rapprochent plutôt de la figure 141 qui reproduit encore, il faut le dire, un type assez exagéré.

Signes fonctionnels. — Le sujet atteint d'atrésie du naso-pharynx présente constamment de l'insuffisance nasale comme un adénoïdien, quelquefois aussi des troubles auditifs dus à l'insuffisance d'aération tubo-tympanique ; ces derniers troubles sont d'autant plus apparents que les jeunes sujets atteints souvent de débilité mentale sont frappés déjà d'un certain degré de surdité psychique.

On observe aussi des troubles de la voix dus à l'exiguïté des résonnateurs : elle est mal timbrée, grêle, sans volume, bien distincte de la stomatolalie des adénoïdiens et de la rhinolalie ouverte des sujets atteints d'insuffisance vélo-palatine.

A ce trouble phonétique se superpose parfois un trouble de l'articulation des mots, la blésité, le zézaiement, etc.

Enfin ces sujets présentent souvent un certain degré de débilité mentale, qu'il faut savoir distinguer de la simple aprosexie des adénoïdiens.

Tous ces troubles, en résumé, peuvent réaliser un complexus symptomatique capable quelquefois de constituer un pseudo-syndrome adénoïdien.

Signes révélés par l'exploration. — Dans quelques cas la rhinoscopie antérieure révèle l'atrésie des fosses nasales, mais, comme nous l'avons dit, l'atrésie du naso-pharynx peut exister seule.

Digitized by Google

L'oro-pharynx est toujours étroit, presque virtuel comme dans la pharyngite chronique hypertrophique, mais ici la sténose a sa raison dans l'atrésie du squelette et non dans l'hypertrophie des parties molles.

Même à l'état de flaccidité, le bord inférieur du voile reste accolé à la paroi spinale du pharynx, disposition qui rend impossible la rhinoscopie postérieure et assez difficile le toucher naso-pharyngien.

Ce toucher permet néanmoins de reconnaître l'atrésie de la cavité naso-pharyngienne et souvent l'exiguïté des choanes, l'affaissement exagéré de la voûte du pharynx, et quelquefois la proéminence de l'arc antérieur de l'atlas et de l'axis.

Il n'y a guère de traitement efficace direct à pouvoir diriger contre l'atrésie congénitale du naso-pharynx, cependant pour remédier à une insuffisance respiratoire trop gênante, s'il y a simultanément atrésie des fosses nasales, on sera autorisé à pratiquer la résection partielle ou totale d'un cornet inférieur.

INSUFFISANCE VÉLO-PALATINE

Sous ce titre, Lermoyez a décrit en 1892 un vice de conformation caractérisé par la brièveté apparente du voile du palais (1). Le travail de Lermoyez est appuyé sur douze observations; Castex publia un treizième cas, Egger deux autres (2); je pourrais moi-même ajouter deux nouveaux faits observés, le premier sur une jeune fille de 15 ans que j'ai eu à opérer de végétations adénoïdes et de queues de cornet, le deuxième

(1) M. Lermoyez. L'insuffisance vélo-palatine. *Ann. des mal. de l'or.*, mars 1892.
(2) Egger. Deux cas d'insuffisance vélo-palatine. *Ann. des mal. de l'or.*, avril 1896.

Digitized by Google

chez une fillette de 10 ans atteinte de rhinite chronique catarrhale.

Lermoyez a démontré que la brièveté du voile était en réalité relative et que seule la brièveté de la voûte osseuse était réelle, cette dernière constituant le substratum anatomique de l'anomalie.

Le principal symptôme, le seul accusé la plupart du temps par les jeunes sujets atteints de cette malformation est le *nasonnement*; ils sont atteints de *rhinolalie ouverte,* voix de canard, voix nasillarde, comme les sujets atteints de paralysie du voile

Quand on les prie de prononcer la voyelle A, le bord inférieur du voile, au lieu de venir s'accoler à la paroi postérieure du pharynx, comme cela se passe normalement, reste éloigné de cette paroi de 1 centimètre 1/2 à 2 centimètres et plus: l'onde vocale s'écoule alors anormalement par le naso-pharynx et les fosses nasales et le son se trouve nasalé: le A est prononcé AN, le O est prononcé ON; de plus, l'émission des gutturales Q, K, G dur, est très difficile ou impossible.

Si on provoque artificiellement le réflexe pharyngé, on constate que le voile reste toujours distant de la paroi pharyngée postérieure; la communication irréductible de l'oro-pharynx et du naso-pharynx facilite le coulage de l'onde vocale dans les fosses nasales pendant l'émission des gutturales.

Normalement un miroir placé sous les narines n'est jamais terni pendant l'émission de la voyelle A; or chez un sujet atteint d'insuffisance vélo-palatine, il est, au contraire, constamment terni.

On n'observe pas ou presque pas de troubles de la déglutition ni de reflux des liquides par le nez.

La rhinoscopie postérieure est des plus faciles à pratiquer, en raison de la béance constante de la communication naso-pharyngienne.

Ces sujets présentent souvent d'autres malformations con-

Digitized by Google

génitales, parmi lesquelles on a signalé la hernie congénitale, les anomalies du pavillon de l'oreille, l'absence des incisives supérieures latérales et bien d'autres stigmates de dégénérescence.

Egger a reconnu au toucher chez un de ses malades un léger degré de déhiscence postérieure sous-muqueuse de la voûte palatine, ce qui indique bien la parenté de l'insuffisance vélo-palatine avec la division congénitale du voile et de la voûte.

Contre cette infirmité, un traitement orthophonique peut seul donner quelques bons résultats.

Peut-être par des cautérisations ignées, répétées le long des piliers postérieurs, pourrait-on provoquer un léger rétrécissement et rapprocher ainsi la paroi spinale du pharynx du voile du palais ?

HYPERTROPHIE DE LA LUETTE

Bien que l'hypertrophie de la luette soit plutôt le résultat d'une inflammation chronique qu'une malformation congénitale, nous croyons devoir la rapprocher des vices de conformation du voile.

Une luette de longueur exagérée peut en titillant l'épiglotte provoquer une toux sèche et quinteuse fort incommodante.

Pour la raccourcir, on fait d'abord une pulvérisation à la cocaïne, puis on pratique la section de l'organe à une distance convenable de sa base, soit avec l'anse froide, soit avec l'anse galvanique. Cette ablation d'exécution très facile se fait ainsi sans douleur et sans hémorragie.

Digitized by Google

DIVISION CONGÉNITALE DU VOILE

La division congénitale du voile est une malformation dont la tératogénie se confond avec celle de la division de la voûte palatine et du bec-de-lièvre dont nous n'avons pas à nous occuper ici.

Nous nous contenterons de rappeler que la division de la voûte et du voile résulte de la non coalescence sur la ligne médiane, au cours du développement embryogénique, des bourgeons ou lames horizontales symétriques représentés en avant par les apophyses palatines des maxillaires supérieurs, en arrière par les portions horizontales des os palatins.

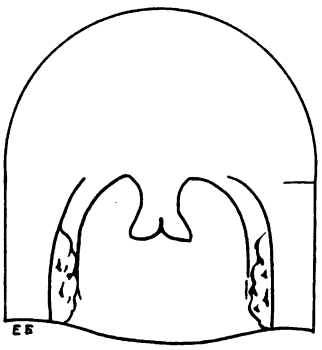

Fig. 143. — Bifidité de la luette.

La forme la plus atténuée de la division congénitale du voile est représentée par la *bifidité de la luette,* malformation extrêmement fréquente mais qui ne donne lieu à aucun trouble physiologique (fig. 142).

La division proprement dite du voile est constituée par une fissure angulaire médiane, à sommet antérieur (fig. 145).

Cette fissure s'étend plus ou moins loin en avant, suivant le degré de la malformation. Même quand elle ne s'accompagne pas de division apparente de la voûte osseuse on a pu, par le toucher, reconnaître sous les parties molles l'existence d'une déhiscence osseuse angulaire comblée par du tissu fibreux (Langenbeck, Trélat, Le Dentu).

Les bords du voile sont toujours amincis et les muscles sous-jacents plus ou moins atrophiés ; le palato-staphylin est constamment absent.

Digitized by Google

La division congénitale du voile entraîne des troubles fonctionnels spécialement graves chez le nouveau-né : l'allaitement est fatalement entravé par la difficulté de la succion ; la déglutition est également troublée, surtout pour les aliments liquides qui refluent constamment par les fosses nasales.

Des coryzas permanents provoquent des complications du côté de la trompe d'Eustache et de l'oreille moyenne, et aussi du côté de l'appareil respiratoire : on peut en effet observer des bronchites et des broncho-pneumonies.

Des troubles digestifs s'y ajoutent enfin, favorisant la débilité de ces jeunes sujets, qui dans les deux tiers des cas succombent avant d'avoir atteint la seconde enfance.

Chez l'enfant ou l'adolescent qui a pu survivre, la gêne de la déglutition persiste, quoique moins accentuée, car le sujet finit, en avançant en âge, par s'ingénier à mieux déglutir.

La chute des mucosités nasales dans la bouche et le pharynx, les troubles auditifs, et surtout les troubles de la phonation sont alors les symptômes les plus gênants.

Comme dans la paralysie du voile, il y a rhinolalie ouverte : le nasonnement atteint ici son plus haut degré, surtout si la division s'étend à la voûte osseuse : les voyelles A, E, I, O sont prononcées AN, EN, IN, ON, et les consonnes gutturales Q, K, G dur, deviennent incompréhensibles.

Staphylorraphie. — La staphylorraphie est une opération chirurgicale qui consiste à suturer la fissure vélo-palatine ; elle prend le nom d'urano-staphylorraphie (οὐρανός, palais, σταφυλή, luette, ῥαφή, suture) quand la fissure à réparer s'étend au palais osseux.

Exécutée pour la première fois par un dentiste, Lemonnier (1760), la staphylorraphie a été pratiquée depuis par de Græfe (1816) et enfin par Roux qui en est le véritable vulgarisateur (124 cas) (1819).

Elle a été perfectionnée depuis par Dieffenbach (1829-1834),

Digitized by Google

Langenbeck (1861) (voir *thèse* de Bouthier, Montpellier, 1877), Trélat (1867-1891), Ehrmann, de Mulhouse (1869), Rouge (1871), Julius Wolf, de Berlin (1886), Le Dentu (1891-97) et Félizet (1894).

Depuis de nombreuses années, cette opération est entrée dans la pratique courante.

D'après Le Dentu, il est bon de ne pas opérer avant l'âge de 5 ans : en suivant cette ligne de conduite, ce chirurgien n'a pas perdu un seul de ses opérés.

L'anesthésie générale au chloroforme ou à l'éther est indispensable dans la plupart des cas.

Au-dessus de 15 ans cependant, si l'opération promet d'être simple, et si le sujet est d'une docilité à toute épreuve, on peut opérer après une simple anesthésie locale à la cocaïne dans la position laryngoscopique.

Pour l'anesthésie générale il faut avoir recours à un ouvre-bouche sûr : je répéterai ici ce que j'ai déjà dit plus haut (voir *Traitement des fibromes naso-pharyngiens*).

Fig. 144. — Bistouri pour l'avivement.

Je recommande comme ouvre-bouche le modèle de Doyen ou bien le système composé de deux ouvre-bouches de Mathieu, modifiés par Collin (voir page 428) ; cet appareil mis en place est immuable et ne comprime pas la langue ; cette dernière est simplement maintenue tirée hors de la bouche par un aide, de préférence avec la pince de Bazy, moins vulnérante que les pinces à langue classiques.

Le patient est placé dans la position de Rose.

Le pharynx doit être inondé de lumière, c'est la condition essentielle pour bien opérer.

Digitized by Google

Il faut aussi que la narcose soit complète pour que le réflexe pharyngien soit aboli et qu'il n'y ait pas par conséquent le moindre état nauséeux.

Bien des procédés de staphylorraphie ont été décrits, la plupart ne diffèrent que par des modifications de détail ; nous décrirons la méthode qui nous a toujours paru la plus simple et la plus pratique.

Avivement. — On saisit le voile d'un côté, au niveau du point qui répond à la luette, avec une pince à griffe de Le Dentu ou de Félizet, et on avive le bord avec un bistouri à tranchant droit, à petite lame, et à long manche (fig. 144); cet avivement sera fait obliquement, c'est-à-dire en enlevant plus de tissu sur la face buccale que sur la face nasale, de façon à pouvoir mettre en contact au moment de la suture les deux surfaces cruentées et non pas seulement leurs bords.

L'angle antérieur de la fissure devra être avivé avec le plus grand soin.

Incisions libératrices. — Si le voile était simplement divisé comme dans les divisions chirurgicales, l'avivement terminé, il suffirait de rapprocher les bords de la fissure et de les suturer, mais la division congénitale s'accompagne constamment d'atrophie du voile, il en résulte que l'étoffe manque et que les bords du voile ne peuvent se rapprocher.

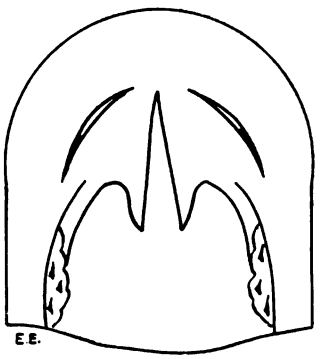

Fig. 145. — Division simple du voile avec incisions libératrices.

On pratique alors dans le voile deux incisions libératrices : (Felizet) la transfixion doit être complète, et doit intéresser toute l'épaisseur du voile : ces incisions à convexité externe doivent s'étendre du bord adhérent du voile jusqu'à 5 ou 6 millimètres, du bord libre (fig. 145).

Par la rétraction des tissus les incisions deviennent immé-

Digitized by Google

diatement losangiques et permettent de rapprocher les bords avivés de la fissure médiane.

Suture. — Les sutures se font de préférence avec du fil d'argent.

Pour les pratiquer on peut employer, soit l'aiguille de

Fig. 146. — Aiguille de Trélat.

Trélat, soit l'aiguille de Réverdin, soit l'aiguille articulée de Le Dentu (fig. 147).

Dans ma pratique j'emploie de préférence un porte-aiguille :

Fig. 147. — Aiguille de Le Dentu.

le porte-aiguille à plateau excentré de Doyen, pourvu d'une aiguille courbe ordinaire un peu forte, est un des plus commodes.

Je pique un des lambeaux à un demi-centimètre du bord,



Fig. 148. — Porte-aiguille à plateau excentré de Doyen.

un peu en arrière de l'angle antérieur de la division, comme le conseille Le Dentu ; quand l'aiguille a traversé, je l'incline vers la ligne médiane, et je la saisis à travers la fissure avec une simple pince à forcipressure un peu longue, tenue de la

MEDICAL SCHOOL

Digitized by Google

main gauche, pendant que le porte-aiguille tenu de la main droite l'abandonne.

Puis j'attire à moi le fil dont je fixe les chefs à une pince à forcipressure pendant hors de la bouche; je procède ainsi pour tous les points.

Tous les fils sont ainsi passés d'avant en arrière. Quand je les tiens tous dans ma main, je réunis solidement par torsion, deux à deux, tous les chefs postérieurs symétriques.

Je tire ensuite sur tous les chefs antérieurs jusqu'à ce que le nœud de réunion des chefs postérieurs aient disparu derrière le voile; il ne reste plus qu'à réunir les chefs antérieurs: cette réunion se fait par torsion. Cette torsion peut

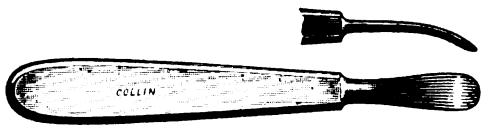

Fig. 149. — Rugine pour urano-staphylorraphie.

se faire avec des pinces, ou avec un tord-fil, mieux encore avec les deux index.

Quand la division du voile se complique de division de la voûte osseuse, pour pratiquer l'urano-staphylorraphie, il est nécessaire de procéder à un décollement préalable du périoste palatin: on pratique pour cela deux incisions symétriques qui commencent au niveau de la dernière molaire en la contournant suivant le bord alvéolaire, le plus en dehors possible, pour éviter la blessure de l'artère palatine postérieure, et s'arrêtent en avant, à peu près au niveau de la canine, à un centimètre de l'angle antérieur de la fissure.

Le décollement se fait avec la rugine de Trelat ou les rugines de Le Dentu.

Soins consécutifs. — On prescrira des bains de bouche et de gorge avec de l'eau boriquée à $\frac{4}{100}$ ou du phénosalyl à

Digitized by Google

$\frac{2}{1000}$, toutes les deux heures; on pourra y joindre quelques légers badigeonnages avec un collutoire phéniqué (1 gramme pour 50 grammes de glycérine).

Les douches pharyngées sont absolument contre-indiquées.

Le régime lacté absolu sera prescrit pendant les huit premiers jours; au bout de ce délai, on permettra les potages gras, les œufs à la coque, les purées et la viande hachée.

L'opéré sera enfin condamné à un silence aussi absolu que possible pendant 10 ou 15 jours, car la phonation compromet l'immobilité du voile au même titre que la déglutition.

Les points de suture sont levés du 5e au 8e jour suivant l'état de cicatrisation de la ligne.

Les incisions libératrices se ferment spontanément en quelques jours sans laisser de trace.

Les seules complications possibles sont l'hémorragie et la gangrène: la première est plus gênante que grave, la deuxième est quelquefois rendue inévitable par l'extrême minceur des lambeaux; la section de l'artère palatine postérieure peut aussi la favoriser; on voit donc tout l'intérêt qu'il y a à respecter ce vaisseau au cours de l'opération.

Néanmoins les pertes de substance consécutives à la gangrène se réparent en général assez facilement, s'il faut en croire Le Dentu.

Il peut parfois sur la ligne de suture persister une fistule qui guérit grâce à quelques attouchements légers à la teinture d'iode ou à l'huile de croton; quand elle ne guérit pas il faut aviver de nouveau et refaire la suture.

La staphylorraphie est une opération délicate qui demande beaucoup de patience autant de la part de l'opérateur que de l'opéré; une première tentative est parfois suivie d'insuccès, aussi n'est-il point rare d'être obligé de recommencer l'opération.

Mais le résultat d'une staphylorraphie conduite à bonne

Digitized by Google

fin est toujours excellent: si le succès n'est pas parfait au point de vue orthophonique, il est toujours appréciable, et dans tous les cas toujours très satisfaisant au point de vue de la déglutition.

Prothèse velo-palatine. — Il est rare qu'on ne puisse pas remédier par la staphylorraphie à une division limitée au voile ; cette opération n'est en effet inapplicable que dans les cas où la fissure s'étend à la voûte et s'accompagne d'atrophie considérable, et surtout quand on a attendu un âge trop avancé pour se faire opérer.

Quand l'opération est impossible, il n'y a plus qu'à recourir à la prothèse.

Si la prothèse de la voûte osseuse est habituellement chose simple, il n'en est pas de même de celle du voile : ici, en effet, on se heurte à des difficultés presque insurmontables.

La plupart des appareils proposés par les dentistes pour la prothèse du voile, sont tous très ingénieux, mais bien peu sont réellement pratiques ; on peut diviser en deux classes ces appareils :

1° Appareils à voile en caoutchouc mou ;

2e Appareils à voile rigide.

Appareils à voile en caoutchouc mou. — A priori ces appareils devraient être les meilleurs ; malgré leurs imperfections je crois qu'ils sont encore les plus pratiques.

Ils se composent tous d'une pièce palatine fixe, rigide, qui prend appui sur les dents soit par des crochets soit par des coiffes métalliques, et d'une partie mobile et molle représentant le voile.

Il existe un modèle déjà ancien, dans lequel le voile flexible en caoutchouc mou est fixé au bord postérieur de la pièce palatine par une charnière : pour que le voile ne reste pas ballant il est nécessaire qu'il soit maintenu abaissé au moyen d'un ressort spiralé en or ou d'un ressort en caoutchouc, placé sur la face supérieure de l'appareil.

Digitized by Google

Guerini de Naples (1) a imaginé un appareil dans lequel le voile en caoutchouc mou est réuni à la plaque palatine par une languette composée de plaquettes mobiles rappelant les articles de la queue d'une écrevisse; cette pièce intermédiaire est maintenue fléchie à l'état de repos par une lamelle flexible d'or recroui qui placé sur sa face dorsale fait fonction de ressort.

Avec ces appareils, au cours de la déglutition le bol alimentaire poussé par la langue soulève le voile artificiel qui s'abaisse ensuite automatiquement quand celui-ci a franchi l'isthme pharyngien.

Une simplification des appareils précédents consiste dans l'adaptation du palais mou à la plaque palatine par une simple ligne de suture (2) (fig. 150) : ici le ressort dorsal est supprimé ce qui simplifie beaucoup l'appareil : on peut en outre changer à volonté le voile mou quand il est usé, sans être obligé de rien démonter, ce qui peut être fait par le sujet lui-même. Il y aurait d'ailleurs bien d'autres moyens d'adaptation d'un voile changeable à la pièce palatine.

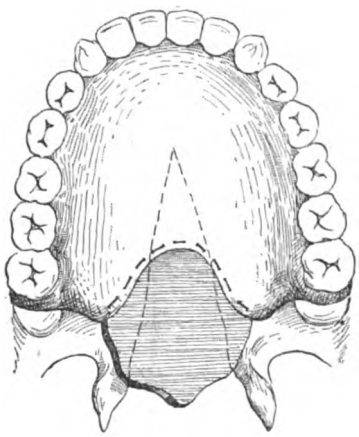

Fig. 150. — Appareil prothétique avec voile en caoutchouc mou.

Je connais un jeune homme qui se sert depuis deux ans avec avantage, surtout au point de vue de la déglutition, d'un appareil fait sur ce modèle par Ravel et Bonnet dentistes à Toulouse.

On reproche avec raison au caoutchouc mou d'être irritant et de s'user facilement au contact des aliments ; il est en effet rapidement attaqué par les corps gras, mais il est facile et

(1) Congrès de Rome. *Rev. intern. d'odontologie*, juillet 1894.
(2) J. Richardson. A Practical Treatice on mechanical dentistry (Philadelphie).

Digitized by Google

peu onéreux de changer souvent la partie molle de l'appareil.

Appareils à voile rigide. — Pour éviter les inconvénients du caoutchouc mou on a imaginé des appareils dans lesquels le voile artificiel est composé de deux ailettes symétriques mobiles, fixées au moyen de pivots ou de charnières à l'extrémité postérieure de la pièce palatine.

Les ailettes faites d'aluminium ou de vulcanite sont minces et légères et concaves sur leur face buccale ; grâce à un mécanisme spécial elles restent imbriquées à l'état de repos comme les ailes d'un grillon, ou simplement rapprochées comme les élytres d'un coléoptère : pendant la déglutition elles s'écartent, pour laisser passer le bol alimentaire, et se rapprochent ensuite automatiquement.

C'est sur ces principes qu'ont été construits divers appareils, tels que celui de Stearn connu depuis bien longtemps et celui de Schwartz de Nîmes (1) ; j'avoue n'avoir aucune expérience personnelle sur leur fonctionnement.

Avantages et inconvénients de la prothèse velo-palatine. — A mon avis la prothèse vélo-palatine, sans être aussi utile que la prothèse palatine, peut rendre d'incontestables services, aussi je crois qu'il y aurait un réel intérêt à la perfectionner ; mais il me paraît évident que son but ne peut que se borner à faciliter la déglutition sans prétendre à corriger d'une façon bien efficace le vice phonétique : en effet, une pièce artificielle flexible ou rigide, ne pourra jamais quelle que soit sa mobilité reproduire même imparfaitement les mouvements variés et complexes qu'exécute normalement le voile dans l'émission des voyelles et l'articulation des consonnes.

Un voile artificiel ne vaudra jamais mieux qu'un *voile paralysé* ; il ne peut être doué que de mouvements passifs suffisants à la rigueur, pour rendre possible la déglutition, mais toujours incapables de suffire à la phonation, et à l'arti-

(1) Congrès de Bordeaux, 1895.

Digitized by Google

culation pour lesquelles les mouvements actifs sont encore plus indispensables que pour la déglutition.

Si les parties atrophiées du voile étaient capables de quelques mouvements elles pourraient les communiquer au voile artificiel et l'entraîner, mais il n'en est rien : la division médiane, en effet, en modifiant les points d'insertion musculaire trouble complètement le mécanisme de l'organe.

Avec un voile artificiel abaissé comme un voile paralysé, on aura constamment de la *rhinolalie ouverte*.

Avec un voile redressé et fermant la communication naso-pharyngienne, comme on a essayé de le faire, on aura de la *rhinolalie fermée*, et en plus de l'insuffisance respiratoire nasale.

La première position est dans tous les cas préférable à la seconde, c'est celle que doit affecter l'appareil prothétique à l'état de repos.

Rechercher un mécanisme artificiel capable de permettre une émission correcte des voyelles, des diphtongues nasales et des consonnes gutturales, c'est méconnaître le rôle physiologique si actif d'accommodation complexe, joué par le voile du palais dans la phonation et l'articulation.

Exiger d'un voile en caoutchouc ou en aluminium l'émission à volonté d'une voyelle gutturale ou d'une voyelle nasale me paraît aussi naïf que de vouloir faire servir au chant un larynx artificiel.

Le sujet devra donc se contenter d'un appareil prothétique léger, peu gênant et rendant possible la déglutition.

Ajoutons qu'une éducation orthophonétique, chez les sujets intelligents et animés de bonne volonté, a pu parfois remédier en partie aux troubles de la phonation contre lesquels la staphylorraphie et la prothèse étaient restées impuissantes (1).

---

(1) Chervin. Orthophonie méthod. consécut. aux staphylorraphies. *Congrès de chir.*, 1894.

Digitized by Google

TABLE DES MATIÈRES

Pages

ANATOMIE ET PHYSIOLOGIE CLINIQUES

Division topographique du pharynx. 1
Squelette osseux. 1
Squelette fibreux. 2
Espace rétro-pharyngé. 3
Muscles. 4
Muqueuse. 5
Tissu adénoïde. 5
Amygdales palatines. — Loge amygdalienne. 6
Amygdale pharyngée ou de Luschka. 8
Amygdale linguale. 10
Follicules adénoïdes de la paroi postérieure. 11
Fonction phagocytaire 12
Anneau de Waldeyer. 12
Rôle du pharynx dans la respiration. 14
Rôle du pharynx dans la phonation et l'articulation. 14
Rôle du pharynx dans l'audition. 15
Rôle du pharynx dans la digestion. 15
Innervation du pharynx. 16

EXPLORATION

Éclairage et instrumentation. 17
Anesthésie à la cocaïne. 22
Examen de l'oro-pharynx (Pharyngoscopie directe). 23
Examen du naso-pharynx (Pharyngoscopie supérieure ou rhinoscopie postérieure). 25
Manuel opératoire. 26
Difficultés de la pharyngoscopie supérieure. 28
Releveurs du voile. 29
Examen du laryngo-pharynx (Pharyngoscopie inférieure ou laryngoscopie). 31

Digitized by Google

Toucher pharyngien. 32
de l'oro-pharynx. 32
du naso-pharynx. 32
du laryngo-pharynx. 33
Toucher bi-digital du pharynx. 33

ANGINES AIGUËS

CLASSIFICATION. 34

Angines catarrhales.

ANGINES CATARRHALES LOCALISÉES. 36
Amygdalite palatine catarrhale. 37
Amygdalite pharyngée catarrhale (Adénoïdite aiguë des auteurs). 40
Amygdalite linguale catarrhale. 43
ANGINE CATARRHALE DIFFUSE IDIOPATHIQUE. 45
ANGINES CATARRHALES DIFFUSES SYMPTOMATIQUES. 47
Angine rhumatismale. 47
Angine scarlatineuse. 51
Angine de la rougeole. 54
Angine de la rubéole. 56
Angine grippale. 56
Angine érysipélateuse. 58
Angine ortiée. 60
Angine ourlienne. 60
TRAITEMENT DES ANGINES CATARRHALES AIGUËS. 60

Angines vésiculeuses.

ANGINES VÉSICULEUSES IDIOPATHIQUES.
Angine herpétique infectieuse. 67
Zona bucco-pharyngien. 73
Herpès pharyngé récidivant. 77
ANGINES VÉSICULEUSES SYMPTOMATIQUES.
Angine variolique. 78
Angine varicelleuse. 78
Aphtes du pharynx. 79
TRAITEMENT DES ANGINES VÉSICULEUSES. 79

Angines pseudo-membraneuses.

ANGINE DIPHTÉRIQUE NORMALE. 81
ANGINE STREPTOCOCCIQUE PSEUDO-MEMBRANEUSE. 90

Digitized by Google

Angine diphtéro-streptococcique 97
Angines diphtéroïdes ou pseudo-diphtériques 99
à staphylocoques 99
à pneumocoque 100
à coli-bacille 100
à bacille de Friedlænder 101
à cocci 102
à oïdium albicans 102
à bacille fusiforme de Vincent 103
à tétragène 103
Diagnostic des angines pseudo-membraneuses 103
Diagnostic clinique 106
Diagnostic bactériologique 111
Diagnostic d'urgence 114
Pronostic des angines pseudo-membraneuses 115
Traitement des angines pseudo-membraneuses 117
Sérothérapie 117
Traitement local 120
Traitement général 123

Angines phlegmoneuses.

Amygdalite palatine phlegmoneuse 124
Péri-amygdalite palatine phlegmoneuse 128
Amygdalite pharyngée phlegmoneuse 135
Amygdalite et péri-amygdalite linguales phlegmoneuses 136
Traitement des amygdalites et péri-amygdalites phlegmoneuses . . . 146
Adéno-phlegmon rétro-pharyngien 152
Adéno-phlegmon latéro-pharyngien 153

Phlegmon diffus péripharyngien 169

Gangrène du pharynx 171

ÉTATS CHRONIQUES DU PHARYNX

Généralités 175
Classification 178

Pharyngites catarrhales.

Pharyngite catarrhale chronique diffuse 179
Pharyngite catarrhale chronique hypertrophique 183
Pharyngite chronique atrophique 194
Traitement des pharyngites catarrhales chroniques 196

Digitized by Google

PHARYNGITE ATROPHIQUE OZÉNEUSE.. 199
CATARRHE NASO-PHARYNGIEN CHRONIQUE (OU ANGINE DE TORNWALDT). . 201
AMYGDALITE CRYPTIQUE CATARRHALE CHRONIQUE (OU AMYGDALITE LACUNAIRE CASÉEUSE). 207
AMYGDALITE CRYPTIQUE ULCÉREUSE (OU AMYGDALITE LACUNAIRE ULCÉREUSE). 218
CALCULS DE L'AMYGDALE. 225

Adénoïdites chroniques hypertrophiques.

HYPERTROPHIE DES AMYGDALES PALATINES. 228

Traitement.

Traitement local. 238
Traitement général. 239
Traitement thermal. 239
Traitement chirurgical. 240
Indications et contre-indications. 240
Bistouri. 242
Ciseaux. 243
Amygdalotome. 243
Anse galvanique. 246
Morcellement 250
Ignipuncture. 251
Choix du procédé. 254

GRANULATIONS DU PHARYNX. 255

VÉGÉTATIONS ADÉNOÏDES. 260
Définition. 260
Historique.. 261
Anatomie pathologique. 262
Étiologie. 264
Symptômes 266
Signes physiques. — Déformations. 268
Examen local. 274
Complications. 279
Marche.. 282
Formes cliniques.. 282
Diagnostic.. 284

Traitement.

Prophylaxie. 287
Indications du traitement chirurgical. 288
Contre-indications. 289

Digitized by Google

Anesthésie au bromure d'éthyle. 290
Manuel opératoire (au-dessous de 2 ans). 295
Manuel opératoire (de 2 à 15 ans). 296
Soins consécutifs. 302
Accidents immédiats et consécutifs. 303
Traitement post-opératoire. 305
Bienfaits de l'opération. 306
Récidives. 308
Manuel opératoire chez l'adulte. 308
HYPERTROPHIE DE L'AMYGDALE LINGUALE. 310
Traitement. 325

AFFECTIONS SPÉCIFIQUES

Amygdalite ulcéro-membraneuse

ou angine diphtéroïde de Vincent. 330

Syphilis.

ACCIDENT PRIMITIF. 338
Chancre du naso-pharynx. 338
Chancre de l'oro-pharynx. 338
Chancre du laryngo-pharynx. 344
ACCIDENTS SECONDAIRES. 346
Syphilides muqueuses. 346
Hypertrophie spécifique des amygdales. 348
Dysphagie syphilitique. 349
Diagnostic des accidents secondaires. 350
ACCIDENTS TERTIAIRES.
Etiologie du tertiarisme. 351
Ulcérations serpigineuses précoces. 353
Gomme. 354
Syphilome diffus. 355
Diagnostic des lésions tertiaires. 357
Pronostic. 362
SYPHILIS HÉRÉDITAIRE DU PHARYNX.
Syphilis précoce. 362
— *tardive*. 363
TRAITEMENT.
Traitement local du chancre. 364
— des accidents secondaires. 364
— des accidents tertiaires. 365
Traitement général. 365

Digitized by Google

Tuberculose. 371

TUBERCULOSE AIGUË MILIAIRE. 371
TUBERCULOSE CHRONIQUE. 375
— ulcéreuse. 375
— végétante. 376
— suppurée (abcès froid). 378
TRAITEMENT. 380
Lupus. 383
Lèpre. 386
Morue. 387
Mycose leptothrixique. 389
Actinomycose. 391

TUMEURS

Tumeurs du naso-pharynx.

TUMEURS BÉNIGNES.
Kystes. 394
Fibro-myxomes. 400
Papillomes. 406
FIBROMES NASO-PHARYNGIENS. 407
Traitement. 415
Extraction par les voies naturelles. 415
Avec anesthésie à la cocaïne. 420
Ablation à l'anse galvanique. 422
Ablation avec la pince. 423
Extraction avec anesthésie générale. 426
Rugination. 429
Extraction des prolongements nasaux. 432
Sans opération préliminaire. 432
Après conchectomie. 435
Traitement des récidives. 436
Extraction par les méthodes composées. 437
Électrolyse. 438
TUMEURS MALIGNES. 441
Sarcome. 441
Épithéliome. 442

Tumeurs du voile.

TUMEURS BÉNIGNES. 446
Fibrome, lipome, papillome, angiome, lymphadénome, kystes, anévrysmes. 446

Digitized by Google

Adénomes ou tumeurs mixtes. 446
TUMEURS MALIGNES. 452
Épithéliome. 452
Sarcome. 453

Tumeurs de l'amygdale palatine.

TUMEURS BÉNIGNES. 454
Fibrome, chondrome, myxome, lipome, papillome, angiome, adénomes, kystes. 454
TUMEURS MALIGNES. 459
Lymphadénome et lympho-sarcome. 459
Sarcome. 460
Épithéliome. 463

Tumeurs de l'amygdale linguale et de la base de la langue.

TUMEURS BÉNIGNES. 473
Fibrome, papillome, lipome, chondrome, adénomes, tumeurs mixtes, angiomes, kystes, goitre intra-lingual. 473
TUMEURS MALIGNES. 477
Sarcome. 477
Épithéliome. 478
TRAITEMENT DES TUMEURS DE LA BASE DE LA LANGUE. 479

RÉTRÉCISSEMENTS. 481

RÉTRÉCISSEMENT SUPÉRIEUR OU NASO-PHARYNGIEN. 481
RÉTRÉCISSEMENT MOYEN OU ORO-PHARYNGIEN. 482
RÉTRÉCISSEMENT INFÉRIEUR OU LARYNGO-PHARYNGIEN. 483
TRAITEMENT. 484

VARICES. 486

NÉVROPATHIES

Paralysies du pharynx.

PARALYSIES PÉRIPHÉRIQUES. 488
Par polynévrite (Paralysie diphtérique). 488
Par lésion du vago-spinal (Hémiplégie vélo-palatine. Syndrome d'Avellis). 493
PARALYSIES PAR LÉSIONS BULBAIRES. 498

Digitized by Google

Polio-encéphalite inférieure chronique (Paralysie labio-glosso-laryngée). 499
Paralysies par lésions cérébrales (ou pseudo-bulbaires). 509
Traitement des paralysies du pharynx. 511

Spasmes. 515

Anesthésie. 517

Névropathies sensitives. 519

Paresthésies pharyngées. 520
Glossodynie de la base.. 520
Obsession gutturale. — Cancrophobie. 521
Traitement des névropathies sensitives. 525

HÉMORRAGIES ET HÉMOSTASE. 526

du naso-pharynx. 527
de l'oro-pharynx. 531
du laryngo-pharynx. 537

BRULURES. 540

CORPS ÉTRANGERS. 541

VICES DE CONFORMATION

Variations de forme. 545
Hypertrophie du tubercule pharyngien. 548
Hypertrophie du tubercule antérieur des deux premières vertèbres. 548
Bourse pharyngée.. 549
Fossette pharyngienne. 549
Anomalies des fossettes de Rosenmüller.. 551
Diverticules anormaux du naso-pharynx. 551
Atrésie congénitale du naso-pharynx. 552
Insuffisance vélo-palatine. 555
Hypertrophie de la luette. 557
Division congénitale du voile. 559
Prothèse vélo-palatine.. 565

CHARTRES. — IMPRIMERIE DURAND, RUE FULBERT.

Digitized by Google

Digitized by Google

308/289

Digitized by Google

20.G.1901.2
Traite medico-chirurgical des m1901
Countway Library
BED4930
3 2044 045 680 147

COUNTWAY LIBRARY
HC 2XDP G

Digitized by Google

20.G.1901.2
Traite medico-chirurgical des m1901
Countway Library BED4930
3 2044 045 680 147

Digitized by Google